

· 临床研究 ·

肩关节双注射治疗早期冻结肩的临床研究

张 茂¹, 段群力¹, 谭洪波²

(1. 武警 8740 部队医院, 四川南充 637000; 2. 解放军昆明总医院全军骨科中心, 云南昆明 650032)

摘要:目的 探讨肩关节腔内及肩峰下双注射治疗早期冻结肩的方法及疗效。方法 2003 年 10 月至 2006 年 7 月对门诊 76 例 I、II 期冻结肩患者, 肩关节腔内及肩峰下双注射德宝松加利多卡因, 注射后均进行系统的、正规的肩关节功能锻炼治疗。随访观察治疗前、后盂肱关节功能和疼痛改善情况, 使用 VAS 疼痛评分和 Constant 肩关节功能评分进行肩关节功能评估。结果 从首次治疗后经 1~6 个月(平均 5.1 个月)的门诊随访, I、II 期冻结肩 VAS 评分治疗前、后分别为: (6.4±1.7), (3.4±2.1); (6.6±2.3), (3.7±2.1)。Constant 评分分别为: (32.6±12.7), (89.3±10.5); (28.9±11.2), (83.7±9.8)。结论 行肩关节腔内及肩峰下双注射德宝松加利多卡因是治疗早期冻结肩的一个较好方法。

关键词:冻结肩; 关节腔内注射; 激素注射

doi:10.3969/j.issn.1671-8348.2010.20.022

中图分类号: R684.05; R977.1

文献标识码: A

文章编号: 1671-8348(2010)20-2751-02

Intra-articular and subacromial corticosteroid injection for the treatment of early stage frozen shoulder

ZHANG Mao¹, DUAN Qun-li¹, TAN Hong-bo²

(1. No. 8740 Hospital of Armed Forces, Sichuan 637000, China;

2. Orthopaedic Center of PLA in Kunming General Hospital, Kunming 650032, China)

Abstract: Objective To investigate the effect of intra-articular and subacromial corticosteroid injection to early stage frozen shoulder. **Methods** From October 2003 to July 2006, 76 cases of patients with stage I and II frozen shoulder treated with intra-articular and subacromial corticosteroid and lidocaine injection, then treated with a systematic, regular exercise. The glenoid humeral joint pain and function, VAS score and Constant score were recorded in followup. **Results** The follow-up ranged from 1-6 months (mean 5.1 months), VAS score of stage I and II frozen shoulder before and after treatment were: 6.4±1.7, 3.4±2.1; 6.6±2.3, 3.7±2.1. Constant score were: 32.6±12.7, 89.3±10.5; 28.9±11.2, 83.7±9.8 respectively. **Conclusion** Intra-articular and subacromial corticosteroid injection is a good method to manage early stage frozen shoulder.

Key words: frozen shoulder; intra-articular injection; steroid injection

原发性冻结肩是临床常见的疾病之一,严重影响患者的日常生活和工作能力。冻结肩早期治疗均以保守治疗为主,临床治疗方法很多,包括理疗、针灸、激素注射、玻璃酸钠注射、局部封闭、痛点注射等单一方法及组合方法^[1-2]。口服 NSAIDs 类药物是最方便也是最普遍的一种方法。如何能够简便、有效尽早解除疼痛,恢复肩关节功能是所有治疗追求的目标。2003 年 10 月至 2006 年 7 月作者对武警 8740 部队医院门诊 76 例早期冻结肩患者分组行肩关节腔内及肩峰下双注射德宝松加利多卡因,观察患者肩关节功能和疼痛改善情况。

1 临床资料

1.1 一般资料 自 2003 年 10 月至 2006 年 7 月门诊确诊 I、II 期冻结肩患者 76 例,年龄 34~73 岁(平均 53.7 岁),男 23 例,女 53 例,病史 10~60 d(平均 28 d)。左肩 37 例,右肩 39 例。排除其他原因导致的疼痛和活动度受限后,诊断由病史和体检判断:无诱因起病,患侧肩关节疼痛伴夜间痛,肩关节主动、被动活动均明显受限,上举小于 100°,外旋小于健侧的一半,肩关节正侧位 X 线片显示关节正常。冻结肩 I 期(又称急性期)界定为起病急剧,疼痛显著,活动受限但关节腔内注射后活动可恢复正常。冻结肩 II 期(又称冻结期)疼痛相对减轻,活动受限,关节腔内注射后活动仅可部分恢复。本组患者冻结肩 I 期为 13 例,冻结肩 II 期为 63 例。

1.2 治疗方法 患侧肩关节腔内注射德宝松注射液 0.5 mL 加 2%利多卡因 2.5 mL,同时肩峰下每周注射 1 次德宝松注射液 0.5 mL 加 2%利多卡因 2.5 mL,共 3 次。如果患者疼痛显

著,活动受限但关节腔内注射后 30 min 内活动可恢复正常,界定其为冻结肩 I 期。如果患者疼痛显著,活动受限但关节腔内注射后 30 min 内活动仅部分恢复正常,界定其为冻结肩 II 期。注射后一般不予口服抗菌药物,院外行功能锻炼。

肩关节功能锻炼方法:在注射治疗后,每天进行肩关节钟摆、环转运动,并在医生指导下回家进行棒操或攀墙,或行被动滑轮上牵等功能锻炼,每天 3~5 次,每次 20 min。第 1 个月每周门诊复查 1 次,此后每个月复查 1 次,根据患者肩关节恢复情况适当调整锻炼次数,必要时进一步检查和治疗。

肩关节腔及肩峰下双注射方法:取坐位,患肩关节暴露,取肩峰和锁骨交界点内侧凹点为穿刺点,消毒铺巾,戴无菌手套,注意严格规范的无菌操作技术,应用普通 7 号注射针头垂直皮肤向下穿刺,有落空感表明进入关节腔内,注射后拔出。另在肩峰外侧中点下缘水平进针约 2 cm,回抽无血,进行肩峰下注射,两注射点均贴消毒敷料 24 h(图 1)。

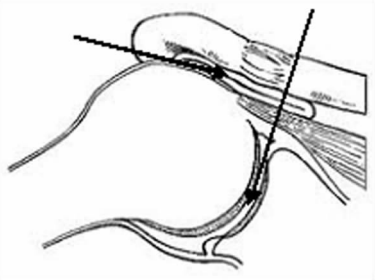
1.3 肩关节疗效评定方法 从开始注射后 1、3 个月及末次评分采用 VAS 视觉模拟疼痛评分评定主观疼痛症状改善情况,Constant 肩关节功能评分进行疗效评定。康复标准为相对对侧最大损失 15°外旋和前屈或最大损失 3 个脊髓水平内旋。

1.4 统计学方法 各组内评分结果行自身治疗前、后对比的 *t* 检验。

2 结 果

患者从首次治疗后 1、3 个月及末次的门诊随访,其各项评分测定结果和统计分析结果(图 2、3)。本组患者的术后疼痛

程度及功能评分与术前相比均有显著提高($P < 0.05$)。没有药物不良反应和关节注射感染等情况。其中 9 例关节功能锻炼期间失访,但对末次随访评分进行统计分析。76 例中的 72 例符合研究确定的康复标准,平均 3.6 个月,其中冻结肩 I 期患者为 6 周(2 周至 3 个月),冻结肩 II 期患者为 4 个月(2 周至 18 个月)。冻结肩 I 期患者康复速度超过冻结肩 II 期患者。同时 4 例不符合研究确定的康复标准,于注射后平均 5.7 个月(3~8.5 个月)入院接受关节镜下手术治疗。



黑色箭头指示肩峰下及孟肱关节腔双注射方式。

图 1 肩关节注射示意图

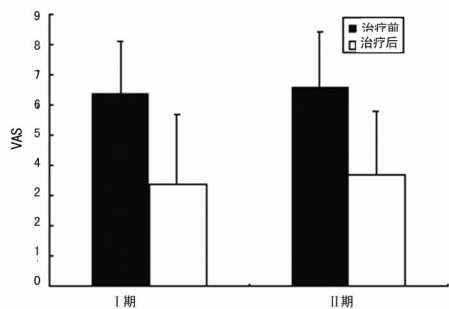


图 2 治疗前、后 VAS 评分比较

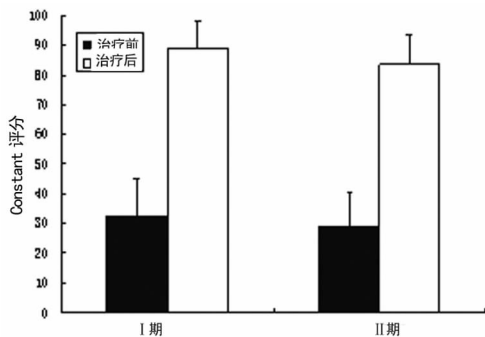


图 3 治疗前、后 Constant 评分比较

3 讨 论

原发性冻结肩是由孟肱关节囊挛缩或顺应性丧失所致的自发性孟肱关节的活动受限,病变集中于关节囊包括滑膜层和滑膜下组织。在关于粘连性关节囊炎分期的基础上结合临床、关节镜和组织学表现进一步定义了冻结肩的分期^[3]。冻结肩 I 期,患者表现为疼痛和活动受限,在麻醉状态下活动范围不丧失,病理分析显示为炎症性滑膜炎和正常的关节囊。冻结肩 II 期患者表现为疼痛和活动受限,但在麻醉状态下活动范围不能完全恢复,病理显示滑膜增生和关节囊纤维形成及纤维化;冻结肩 III 期患者表现为中度疼痛和显著的活动丧失,轻微滑膜炎关节囊纤维形成和关节囊瘢痕形成。冻结肩 IV 期为功能恢复期,功能恢复期关节炎症逐渐恢复吸收,滑膜逐渐恢复及滑液分泌,关节容积逐渐恢复正常。

冻结肩的粘连性关节囊炎既是炎症又有纤维化,早期的血管增生性滑膜炎导致后来的滑膜和关节囊纤维化^[4]。细胞因子参与组织损伤和修复过程,它们的持续作用导致组织最终的纤维化。Rodeo 等^[5]报告转化生长因子- β ,血小板衍生生长因子和肝细胞生长因子在原发和继发性冻结肩患者的关节囊活检标本中染色增加,提示这些细胞因子参与炎症和纤维化过程。Stergioulas^[6]报道基质金属酶可能也与冻结肩的粘连性关节囊炎有关。冻结肩肩峰下滑囊也存在滑膜的病理改变,由于肩峰下滑囊的滑膜病变导致患者康复锻炼时疼痛,影响疾病恢复效果。

对冻结肩的治疗传统上认为其具备自愈性,治疗主要集中在对症方面。然而,长期随访研究证实,经过最少 3 年随访,仍然有 50% 的患者有疼痛或(和)关节僵硬,该研究报告的平均恢复时间为 12 个月^[7]。肩关节周围肌肉与冻结肩有关,手术方法有采用手术松解挛缩,切除肱二头肌肌腱的关节内部分并松解肩胛下肌;或者因为强调喙肱韧带的重要性并建议对它进行松解以改善肩关节的外旋;Mitra 等^[8]在手术治疗肩关节僵硬患者中诊断了 1 组“旋转肌间隙损伤”患者,他们强调切开手术中重建冈上肌和肩胛下肌旋转间隙的重要性;也有学者选择进行更为急进的关节镜清理治疗,手术结果显示改善了症状,但是手术带来的并发症和手术本身的创伤及费用,使得该方法具备局限性。冻结肩患者多存在肩峰下间隙的病变,包括肩峰下滑囊炎和冈上肌钙化等^[9]。

早期关节内皮质激素注射能减轻滑膜炎,从而限制纤维化的发展和缩短自然病史。冻结肩的粘连性关节囊炎自限性特征,支持滑膜对启动和调整关节囊的纤维化进程有一定作用。随着滑膜炎的消退及关节囊瘢痕形成的终止,关节囊得到重塑关节的活动度得以恢复。Marx 等^[1]比较孟肱关节腔注射皮质类固醇和 6 周的物理治疗“疼痛僵硬的肩关节”患者,虽然不清楚有多少患者是真正的冻结肩,但是他们发现注射组在第 3、7 周显著改善疼痛和运动。Lee 等^[10]运用孟肱关节腔注射皮质类固醇或者注射皮质类固醇并用 19 mL 利多卡因扩张关节治疗粘连性关节囊炎患者,他们发现运用少量局麻药并同时运用皮质类固醇能更好地改善运动,虽然 VAS 评分基本相同。Elleuch 等^[11]总结许多使用关节腔内注射糖皮质激素的研究后认为:成功的治疗取决于症状的持续时间;症状出现 1 个月内治疗后,平均 1.5 个月症状恢复;症状出现 2~5 个月者恢复需要 8.1 个月;出现症状 6~12 个月后治疗者,平均需要 14 个月恢复。

本研究中作者发现患者症状恢复平均 3.6 个月,许多患者不到 3 个月症状基本就恢复了。冻结肩 I 期患者恢复较冻结肩 II 期患者恢复快,冻结肩 I 期患者为 6 周(2 周至 3 个月),冻结肩 II 期患者为 4 个月(2 周至 18 个月)。以前的基础科学研究指出,早期的冻结肩粘连性关节囊炎仅表现出滑膜炎而无关节囊纤维化,尽早抑制滑膜炎将减少关节囊瘢痕形成,改善关节运动范围^[12]。本研究选择对肩关节腔内及肩峰下双注射糖皮质激素和局麻药同时抑制了孟肱关节和肩峰下滑囊内的炎症,减少了孟肱关节和肩峰下滑囊内的粘连,因为肩袖及肩峰下滑囊内炎症的抑制对改善肩关节周围肌肉功能也有很大的帮助,有利于冻结肩术后的功能恢复特别是外展功能的恢复。局部注射局麻药抑制关节活动疼痛对肩关节功能锻炼也有一定改善。

总之,肩关节腔内及肩峰下双注射糖皮质激素和局麻药对早期阶段冻结肩粘连性关节囊炎的炎症具备(下转第 2754 页)

2.2 两组主要症状及体征消失时间比较(表 2) 治疗组在止咳、喘憋缓解、肺部体征消失等所需时间均短于对照组,差异有统计学意义($P < 0.01$)。

2.3 两组出院后喘息再发例数比较(表 3) 治疗组喘息再发例数少于对照组, $\chi^2 = 16.457$,差异有统计学意义, $P < 0.01$ 。

3 讨 论

毛细支气管炎可由不同的病毒所致,呼吸道合胞病毒是引起毛细支气管炎最常见的病原体。婴幼儿期呼吸道感染是诱发喘息的常见原因,毛细支气管炎喘息反复发作后可存在气道高反应性,与哮喘发病密切相关。白珺和徐佩茹^[2]研究表明毛细支气管炎住院患儿日后反复喘息与哮喘的发生率分别为 68% 和 30%。国内统计 22.1%~53.2% 的毛细支气管炎患者可发展为哮喘^[1]。

近年来,在毛细支气管炎发病机制的探讨上已有大量的实验及临床证据证实半胱氨酰白三烯(CySLTs)是病毒感染相关喘息发病过程中的重要炎性介质之一,它诱导气道嗜酸性粒细胞的聚集活化,而嗜酸性粒细胞的浸润又产生更多的 CySLTs,从而使气道炎症延续和放大倍增^[2]。它引起支气管壁的血管通透性增加,黏膜水肿,黏液分泌增加,气道平滑肌收缩,且可使气道高敏。孟鲁司特作为白三烯受体拮抗剂,具有高选择性,能竞争性拮抗白三烯 D4 与 CySLTs 受体的结合,抑制炎症介质和细胞因子的释放,抑制气道变态反应性炎症,从而减轻黏膜水肿,减少气道分泌物,以缓解平滑肌痉挛,减少炎症细胞在气道壁的浸润,从而改善气道高反应性,它针对气道内由 CySLTs 介导的炎症通路,能有效治疗毛细支气管炎,阻止反复喘息发作,防止其发展为哮喘。国外一些研究证实,孟鲁司特规范治疗对病毒诱发的喘息有确切的疗效,且安全性与安慰组相似^[3]。李兰等^[4]用孟鲁司特治疗 30 例呼吸道合胞病毒毛

细支气管炎患儿,喘息缓解所需时间较常规治疗组缩短,同时血清中 CySLTs 水平较常规治疗组显著下降。本研究采用孟鲁司特治疗毛细支气管炎 45 例,结果显示临床症状和体征消失时间及随访 1 年喘息复发率均低于对照组,且无明显不良反应。与金小红等^[5]研究一致。患儿服用方便,仅需服用 1 次/日,其依从性好,值得临床推广应用。国内曾有报道毛细支气管炎患者气道高反应性将持续 2~3 个月,故主张服孟鲁司特 3 个月,减少喘息的反复发作^[6]。本文未对用药时间长短与疗效的关系进行比较,关于用药时间的长短,尚待进一步探讨。

参考文献:

- [1] 胡亚美,江载芳,诸福堂.实用儿科学[M].7版.北京:人民卫生出版社,2002:1199.
- [2] 白珺,徐佩茹.毛细支气管炎的治疗进展[J].中国实用儿科杂志,2009,24(4):312.
- [3] Ngamphaiboon J. Montelukast in general pediatric practices[J]. J Med Assoc Thai,2005,88(4):348.
- [4] 李兰,王智斌,蒋虹,等.孟鲁司特对呼吸道合胞病毒毛细支气管炎患儿血清半胱氨酰白三烯的影响[J].临床儿科杂志,2009,27(9):883.
- [5] 金小红,陈丽丽,王昕昕,等.孟鲁司特治疗呼吸道合胞病毒毛细支气管炎的临床观察[J].临床儿科杂志,2009,37(8):784.
- [6] 张玉燕,辛砚斌.孟鲁司特佐治毛细支气管炎 32 例临床分析[J].吉林医学,2008,29(4):322.

(收稿日期:2010-06-18 修回日期:2010-07-19)

(上接第 2752 页)

一定抑制作用,并能缓解关节活动疼痛,促进肩关节功能锻炼。尽早确诊冻结肩和早期注射皮质类固醇和局部麻醉有利于该疾病的早期治疗。

参考文献:

- [1] Marx RG, Malizia RW, Kenter K, et al. Intra-articular corticosteroid injection for the treatment of idiopathic adhesive capsulitis of the shoulder[J]. HSS J,2007,3(2):202.
- [2] 魏安宁,曾令全,傅洪.当归、地塞米松、布比卡因复合治疗肩周炎的疗效观察[J].重庆医学,2005,34(8):1197.
- [3] Ng CY, Amin AK, Narborough S, et al. Manipulation under anaesthesia and early physiotherapy facilitate recovery of patients with frozen shoulder syndrome[J]. Scott Med J,2009,54(1):29.
- [4] Austgulen OK, Oyen J, Hegna J, et al. Arthroscopic capsular release in treatment of primary frozen shoulder[J]. Tidsskr Nor Laegeforen,2007,127(10):1356.
- [5] Rodeo SA, Hannafin JA, Tom J, et al. Immunolocalization of cytokines and their receptors in adhesive capsulitis of the shoulder[J]. J Orthop Res,1997,15(3):427.
- [6] Stergioulas A. Low-power laser treatment in patients with frozen shoulder: preliminary results[J]. Photomed Laser Surg,2008,26(2):99.

- [7] Khan JA, Devkota P, Acharya BM, et al. Manipulation under local anesthesia in idiopathic frozen shoulder—a new effective and simple technique[J]. Nepal Med Coll J,2009,11(4):247.
- [8] Mitra R, Harris A, Umphrey C, et al. Adhesive capsulitis: a new management protocol to improve passive range of motion[J]. PMR,2009,1(12):1064.
- [9] 张晓星,唐康来,陈光兴,等.关节镜下关节囊松解治疗原发性冻结肩的早期临床随访[J].中国矫形外科杂志,2006,28(9):1291.
- [10] Lee HJ, Lim KB, Kim DY, et al. Randomized controlled trial for efficacy of intra-articular injection for adhesive capsulitis: ultrasonography-guided versus blind technique[J]. Arch Phys Med Rehabil,2009,90(12):1997.
- [11] Elleuch MH, Yahia A, Ghroubi S, et al. The contribution of capsular distension to the treatment of primary adhesive capsulitis of the shoulder: a comparative study versus rehabilitation[J]. Ann Readapt Med Phys,2008,51(9):722.
- [12] 刘春梅,唐康来,韩琳,等.关节镜下松解治疗原发性冻结肩 13 例术后的康复护理[J].重庆医学,2006,35(13):1185.

(收稿日期:2010-05-08 修回日期:2010-07-26)