

· 论 著 ·

皮肤牵张术保留肢体残端关节的临床研究

郭庆山, 沈岳, 宗兆文, 唐颖, 陈辉

(第三军医大学大坪医院野战外科研究所全军战创伤中心, 重庆 400042)

摘要:目的 探讨皮肤牵张术在保留严重创伤肢体残端关节中的应用。方法 对关节下残端彻底清创后, 安置皮肤牵张器, 保持张力在 1~3 kg。估计伤口边缘可以拉拢时即可缝合伤口。结果 本组 6 例经牵引后顺利缝合皮肤, 牵张时间平均 7 d (3~21 d), 1 例跗横关节下截肢者皮肤延展性较差, 牵张效果较差。3 例发生皮缘干瘪发黑, 经修剪后均不影响伤口缝合。结论 皮肤牵张技术利用皮肤的黏弹性, 以简单的方式解决了关节下截肢伤口的皮肤缺损问题, 降低了与复杂修复重建治疗相关的并发症。

关键词: 皮肤牵张术; 关节下截肢; 伤口治疗

中图分类号: R687.5; R641.05

文献标识码: A

文章编号: 1671-8348(2010)09-1066-03

Joint reservation of amputated extremity stump using skin stretching technique

GUO Qing-shan, SHEN Yue, ZONG Zhao-wen, et al.

(Department of Traumatic Surgery, Research Institute of Field Surgery, Daping Hospital, Third Military Medical University, Chongqing 400042, China)

Abstract: Objective To observe the coverage effects of below-joint stump wound using skin stretching technique. **Methods** After debridement, a skin-stretching device was applied. Traction about 1-3 kilogram was applied through loops of steel wire passed through the dermis. Once approximation of wound margins was accomplished, the wound was sutured. **Results** In 6 cases of complete wound closure was obtained, the average period of stretching was 7(3-21)d. Because the bad ductility of forefoot, complete closure was not obtained after traction for 21 d in one case. In 3 cases, there was significant nigrescence occurred in skin margins, without influence on the suture. **Conclusion** Based on the viscoelastic properties of skin, the simply skin-stretching device provides healthy, durable and sensate skin for stump coverage, thereby avoid the use of split skin grafts or free flaps and their resultant additional morbidity.

Key words: skin stretching technique; below-joint amputation; wound healing

近年来,保肢技术取得了飞速发展,但是仍有部分严重创伤毁损的肢体无法保留。同时,随着假肢技术的不断进步以及人们对生活质量要求的不断提高,对于截肢后残留肢体的长度及功能的要求也越来越高,尤其是自身关节的保留,可使安装假肢后获得最多的功能。

自 2007 年 8 月至 2009 年 7 月,作者利用皮肤的黏弹性,以简单的皮肤牵张器(skin-stretching device, SSD),将健康全厚、耐磨和有良好感觉的皮肤转移至负重区域包裹残端。这样可以为通常需要关节上截肢的患者保留关节,现报道如下。

1 资料与方法

1.1 一般资料 本组共 7 例,纳入的绝对标准是残端位于关节下,需要切除关节或应用皮瓣移植才能消灭创面者。其中男 4 例,女 3 例,年龄 28~75 岁,平均 46 岁。压砸伤 2 例,车祸伤 3 例,再植后肢体坏死 1 例,气性坏疽截肢术后 1 例。肘关节下 2 例,膝关节下 3 例,踝关节下 1 例,跗横关节下 1 例。

1.2 手术方法及步骤 术前行全面详细评估及调整身体状态,创面行细菌学培养,全身和局部应用敏感抗生素,积极治疗内科并存病。准备简易皮肤牵张器,该装置包括一个支撑杆(根据情况可选择单边或半环槽式外固定支架、甚至选择克氏针)和一个有钩子的拉力调节器。根据手术部位采取硬膜外或臂丛神经阻滞麻醉。清创直到能够确定组织的活力。先粗略估计需要拉拢的相对皮缘皮肤是否健康,判断皮肤是否具有可移动性能被拉拢。在创面周缘真皮层,通过 0.6 mm 钢丝实施

多点牵张,使拉力作用在真皮胶原。切勿为增加皮肤移动性而潜行剥离皮肤,以免影响皮肤边缘的活力。连接牵引测力器进行持续牵引,保持张力在 1~3 kg。估计伤口边缘可以拉拢时即可缝合伤口,拆除装置。

1.3 术后处理 观察患者的疼痛程度,术后常规应用止痛药物。每日调节牵引测力器 2 次以维持持续的牵引力,密切观察皮缘颜色和血供,避免过度牵拉造成皮肤坏死和感染。局部加强换药。

2 结果

本组 7 例经清创、换药、抗感染等治疗,创面感染均被控制。伤口平均面积是 66.5(39.7~127.3)cm²。6 例经牵引后顺利缝合皮肤,牵张时间平均 7(3~21)d,1 例跗横关节下截肢者皮肤延展性较差,牵张 21 d 后停用,仅覆盖约 1/3 创面,但遗留创面经换药和游离植皮后治愈。3 例发生皮缘干瘪发黑,经修剪后均不影响伤口缝合。

病例 1:陈××,女,75 岁,汶川地震伤员。因左小腿压砸伤致胫腓骨开放性粉碎性骨折,伤后 10 d 发生寒战高热,左小腿严重肿胀,伤口内有脓液和恶臭气泡溢出,分泌物涂片发现大量革兰阳性短棒状杆菌,诊断为气性坏疽,于 2008 年 5 月 22 日行胫骨结节下斩断截肢术(图 1)。在隔离下经全身支持和局部反复清创换药治疗,感染基本控制,6 月 5 日行皮肤牵张术(图 2),6 月 17 日缝合伤口(图 3),术后 3 周拆线。

病例 2:李×,男,27 岁。因机器绞伤至右前臂完全离断

(图 4),于 2008 年 10 月 14 日行断臂再植术,术后 1 周发生感染,控制困难,术后 1 个月因血管栓塞导致再植肢体坏死,于 2008 年 11 月 19 日再次清创残端修整,切除桡骨小头,保留尺骨鹰嘴,安置皮肤牵张器(图 5)。牵引 9 d 后,于 2008 年 11 月 28 日缝合创面(图 6)。

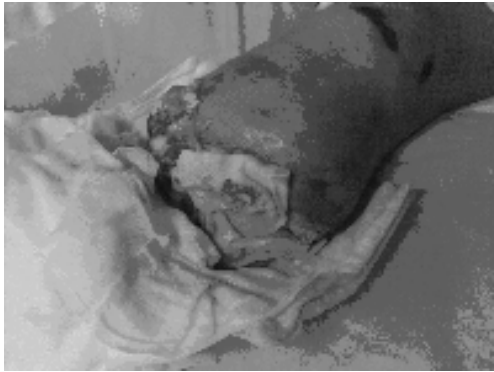


图 1 胫骨结节下截肢术后残端

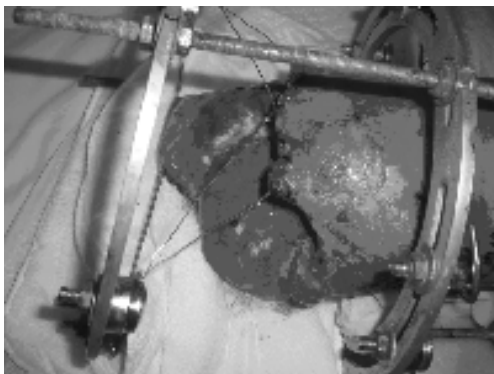


图 2 以半环槽外固定支架牵张



图 3 皮肤牵张后 12 d 缝合创面

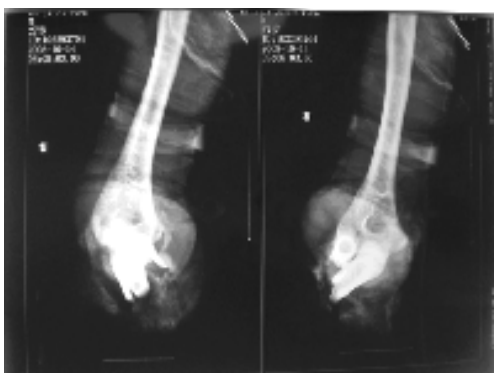

图 4 鹰嘴下前臂完全离断伤

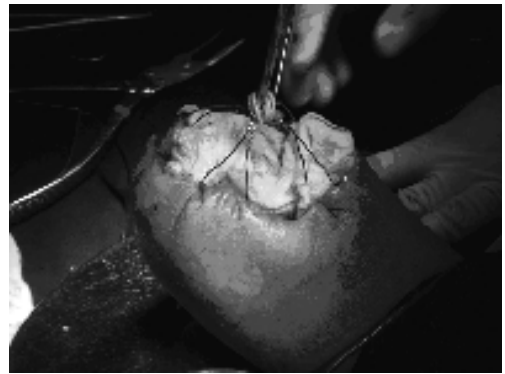

图 5 安置皮肤牵张器

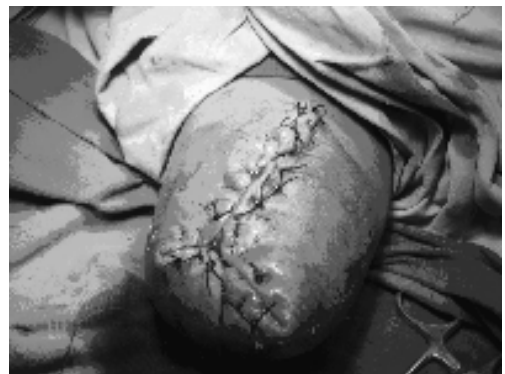

图 6 皮肤牵张后 9 d 缝合创面

病例 3:王××,男 42 岁。因车祸伤至左足跗横关节以远毁损伤,于 2009 年 7 月 22 日行残端修整并安置皮肤牵张器(图 7、8),牵张 21 d 后停用,仅覆盖约 1/3 创面,但遗留创面经换药和游离植皮后治愈。



图 7 跗横关节离断伤 图 8 支撑杆和拉力调节器

3 讨 论

3.1 皮肤牵张与伤口治疗 在生理状态下,皮肤在轻柔、持续力的作用下可以扩张或延展,如怀孕、肥胖、甲状腺肿。Neumann 于 1957 年首先报道皮肤扩张在医学上的应用,他通过皮下埋放气囊扩张表面皮肤。如今皮肤扩张已经成为矫形外科常规技术,并延伸出很多技术和装置,他们均依赖皮肤的黏弹性和生理特性^[1]。

Bashir^[2]提出用皮肤外牵张的方法拉拢两侧创面缘,来达到闭合伤口的目的,这样治疗急性战伤既方便又实用。海湾战争期间利用皮针和橡皮带,行皮肤牵引治疗战伤创面,取得了

良好效果^[3]。国内应用皮肤牵张带延期直接缝合骨筋膜室减压切口及足踝皮肤软组织缺损已取得较好疗效^[4]。

3.2 皮肤牵张技术在创伤保肢中的优越性 本研究发现在严重创伤保肢治疗中,应用皮肤牵张技术有较多的优点,但该类报道却比较少。1995 年以色列 Har-Shai 等^[5]曾对 1 例 62 岁患者实施过类似手术,该患者高位膝关节下截肢术后 2 个月创面仍未愈合,通过快速皮肤牵引 72 h,顺利缝合创面并安置假体。国内未见相关报道。

在本组病例中,均存在临近关节的感染或肢体损毁,同时往往存在软组织挫伤污染严重、创口感染、残端软组织条件均较差等情况,没有充足的皮肤消灭创面,可能会在靠近端平面行再截肢。皮肤牵张技术的应用,使得结构基本正常的关节和关节近端肌肉附着点得到保留,本组 7 例均未再行肢体短缩。安装假体后,在前臂会保留较多的屈伸旋转功能,在小腿,胫骨结节平面截肢也能安装假体,膝关节的保留对下肢步态和节能非常重要,其功能明显优于膝关节离断假体。

无论平面高低,截肢的最终目标是用健康稳定的皮肤覆盖残端。残端皮肤应该具有延展性和感觉灵敏性。严重创伤保肢治疗常常涉及局部和游离皮瓣转位等复杂的重建手术^[6],最终结果常形成一个星状的、扭曲的疤痕,使安装假体困难,患者常需忍受巨大不适感。皮肤牵张技术利用皮肤的黏弹性使其被迅速牵张,将健康、全厚、耐磨和有良好感觉的皮肤转移至负重区域,可直接缝合伤口,避免了局部形成更多的疤痕,对美观影响小。本组除 1 例牵张未完全成功外,其余 6 例肢体残端外形饱满,疤痕呈线状;皮肤牵张术前可以考虑设计疤痕的位置和方向,利于安置假体;因残端有良好皮肤覆盖,以后残端肢体骨延长术也成为可能。

3.3 皮肤牵张时皮肤的病理生理变化 皮肤牵张速度与其质量相关,健康皮肤可在 20~40 min 内迅速被拉伸,但如果皮肤基质发生慢性水肿、纤维化等,因为需要胶原纤维重新排列、慢性水肿的液体需要移位,皮肤延展速度会减慢。

皮肤牵张过程中,在黏多糖基质的皮肤网状系统中,胶原纤维按照张力方向重新纵向排列产生递增位移^[6],即因皮肤黏弹性产生的机械蠕变(mechanical creep)。皮肤牵张术可以引起皮肤组织形态学改变,刺激皮肤细胞的增生繁殖,与扩张皮肤的组织学改变基本相同,如表皮厚度增加,有丝分裂活性增强,真皮层变薄。这些过程是组织形成相关的代谢活化的结果。长期组织学分析表明表皮结构和功能恢复正常,而真皮显示低度弹性组织变性和带状弹性纤维碎裂^[7]。

3.4 皮肤牵张装置安装中的注意事项 应用皮肤牵张器前,应该试行将伤口两侧的皮向中间牵引(牵拉实验),以粗略估计皮肤是否具有可移动性能被拉拢,是否存在拉长后能覆盖创面的可能性^[5]。本组 1 例,足背皮肤延展性尚好,但足底较差,术前未做牵拉实验,牵引 21 d 后仅消灭部分创面。

牵引钢丝仅穿过真皮层而不是贯穿伤口边缘的全厚皮肤,可以降低对皮肤的损害。清创和穿皮缘钢丝时,应尽量避免潜行剥离皮缘,以免影响牵引中皮肤的活力。过度牵拉易引起皮肤苍白缺血,患者多主诉伤口疼痛剧烈,尤其是老年、糖尿病、伤口感染较重及皮肤血运不佳者,过度牵拉会造成皮肤坏死和感染。术中、术后应密切观察伤口皮肤血运,应用 3 kg 拉力是较为安全的牵引力,不会引起局部皮肤血运障碍^[8]。因为有明显张力的皮肤边缘愈合时间比正常者要长,建议缝合后 3 周拆线。

皮肤牵张技术只是应用于某些特殊病例,不能替代严重损伤的皮瓣覆盖技术和其他修复重建技术。该技术利用皮肤的黏弹性迅速牵张产生机械蠕变,对皮肤即时和长期活力未形成影响^[1]。以简单的方式解决了截肢伤口复杂的皮肤缺损问题,可以保存一个功能性的关节下假体修复平面,降低皮肤移植相关的并发症。应严格掌握手术适应证,当残端皮肤质量有问题时,如萎缩、受辐射的皮肤,无生机(严重挤压、撕脱)的皮肤或存在不能控制的感染时,不能应用皮肤牵张技术。

参考文献:

- [1] 梁彦辉,刘群,冯世海,等. 皮肤软组织扩张术在头面颈部瘢痕修复中的应用[J]. 广东医学,2008,29(6):1073.
- [2] Bashir AH. Wound closure by skin traction:an application of tissue expansion[J]. Br J Plast Surg,1987,40:582.
- [3] Escalera GA,Swan KG. Progressive wound closure with constant tension traction:combat the after application[J]. Mil Med,1993,158(1):60.
- [4] 张金明,陈小萱,崔永言,等. 应用皮肤牵张带治疗足踝皮肤软组织缺损[J]. 中华骨科杂志,2004,24(1):29.
- [5] Har-Shai Y, Ullmann Y, Reis ND, et al. Closure of an open high below-knee guillotine amputation woundus in gaskin-stretching device[J]. Injury,1995,26(6):401.
- [6] Gallico GG, Ehrlichman RJ, Jupiter J, et al. Free flaps to preserve below-knee amputation stumps:longterm evaluation[J]. Plust Reconstr Surg,1987,79:871.
- [7] Matturri L, Azzolini A, Riberti C, et al. Long-term histopathologic evaluation of human expanded skin[J]. Plast Reconstr Surg,1992,90:636.
- [8] Caruso DM, King TJ, Tsujimura RB, et al. Primary closure of fasciotomy incisions with a skin-stretching device in patients with burn andt trauma[J]. J Burn Care Rehabil,1997,18(2):125.

(收稿日期:2009-11-25)

启事:本刊对院士及 863、973 项目及国家自科文章开通绿色通道,欢迎投稿。