·论　著·

新型锁定钢板与骨骼接触特征及其固定下的骨折愈合观察

赵玉峰[1]，邢叔星[1]，沈　岳[1]，刘东北[2]，王爱民[1△]

(1.第三军医大学大坪医院野战外科研究所全军战创伤中心，重庆 400042；2.重庆市机电设计研究院　400040)

摘　要：目的　对比研究新型锁定钢板(LP)与有限接触动力加压钢板(LC-DCP)固定山羊新鲜胫骨时与骨骼的接触特征；对比观察 LP 与 DCP 固定对山羊胫骨横断骨折愈合的影响。**方法**　首先分别用 8 孔 3.5 mm LP 及 LC-DCP 钢板固定新鲜山羊胫骨，通过压力敏感膜与应力、图像分析系统对两种钢板与骨骼接触面积、接触压力及应力进行分析。然后采用山羊胫骨横断骨折模型，左右侧胫骨分别用 8 孔 LP 和 DCP 固定，术后 2、8 周采用 X 线照片观察骨折愈合情况，术后 12 周处死动物取出胫骨进行 3 点弯曲实验。**结果**　LP 与骨面接触面积较 LC-DCP 明显减少，两者差异有统计学意义($P<0.05$)，LP 与骨接触应力较 LC-DCP 明显升高，两者差异有统计学意义($P<0.05$)。固定 2 周时，在 X 线影像学上 LP 和 DCP 组骨折线均清晰可见。固定 8 周时，在 X 线影像学上 LP 组骨折线消失，但 DCP 组骨折线仍可见。术后 12 周，LP 固定组胫骨的弯曲强度和最大载荷均大于 DCP 固定组，两者差异有统计学意义($P<0.05$)。**结论**　LP 能有效减少与骨表面的接触面积，骨折愈合优于传统钢板。

关键词：骨内固定；钢板；点接触；骨折愈合

中图分类号：R687.32；R683.05　　**文献标识码：**A　　**文章编号：**1671-8348(2010)09-1071-03

Interface contact profiles of a new design locking plate and its effect on fracture healing in a goat tibia fracture model

ZHAO Yu-feng[1], *XING Shu-xing*[1], *SHEN Yue*[1], *et al.*

(1. *Department of Traumatic Surgery, Research Institute of Field Surgery, Daping Hospital, Third Military Medical University, Chongqing* 400042, *China*; 2. *Chongqing Institute of Electromechanical Design, Chongqing* 400040, *China*)

Abstract: Objective　To evaluate the interface characteristics of the new design locking plate (LP) and LC-DCP and to compare the fracture healing between LP and DCP in a sheep tibia fracture model. **Methods**　Eight-hole LP and LC-DCP were applied to the same aspect of fresh goat tibiae in a reproducible manner. The average pressure, force and interface contact area were calculated using Fuji prescale pressure sensitive film interposed between the plate and the bone and image analysis system. Eight-hole LP and LC-DCP were applied to each tibia in a sheep tibia fracture model. The fracture healing was evaluated by X-ray photography in 2 and 8 weeks postoperative. The goats were sacrificed in 12 weeks postoperative. Three-point bending test was conducted in the tibiae. **Results**　The LP system was lower, in terms of interface contact, than the LC-DCP($P<0.05$). The LP system was higher, in terms of interface contact force, than the LC-DCP($P<0.05$). Radiographs revealed a clearly visible fracture line in both intervention groups at 2 weeks. At 8 weeks, the fracture line was not visible in the LP group, while the fracture line was visible in DCP group. At 12 weeks, the bending strength and bending load of fractured tibia was higher in LP group than in DCP group repectively. **Conclusion**　The new design locking plate can significantly decrease the contact area on the bone interface, it further provides better fracture healing than conventional plate.

Key words: fracture fixation, internal; bone plate; point contact; fracture healing

近年来，随着人们对骨折愈合生物学特性认识的加深，生物学接骨术(biological osteosynthesis，BO)的理念已逐渐深入人心。为了适应生物学接骨术的要求，国内外学者对接骨板进行了重新设计，提出了减少接骨板与骨骼的接触面积和内固定器的设计理念。作者新近研制了一种集点接触、螺钉帽与螺钉孔可互相锁定和动力加压为一体的新型锁定钢板(locking plate，LP)，研究发现 LP 与骨骼的接触面积较有限接触动力加压钢板(limited contact-dynamic compression plate，LC-DCP)显著减少，采用山羊动物实验发现 LP 固定下的骨折愈合优于动力加压钢板(DCP)，现报道如下。

1　材料与方法

1.1　实验用接骨板　实验用 LP(图 1)全长 92 mm，宽 11 mm，主板厚 2.5 mm，在接骨板纵轴中点两侧各有 1 个椭圆型的标准动力加压螺孔，其余为对称分布的 6 个圆形带有螺纹的锁定螺钉孔。在接骨板的底面螺钉孔的两侧有高 1.5 mm 的长方形四棱锥状结构，长方形四棱锥状结构底边长与螺孔直径相等。实验用接骨板使用两种螺钉，3.5 mm 皮质骨加压螺钉和3.5 mm 锁定螺钉，其中锁定螺钉的螺钉头有与接骨板螺钉孔相匹配的螺纹。实验用 LP 接骨板、螺钉均由 317L 医用不锈钢制成，具有良好生物学相容性。实验用 8 孔 DCP 和 8 孔 LC-DCP 由江苏创生医疗器械有限公司提供。



图 1　点接触锁定压力接骨板(LP)与 3.5 mm 锁定及加压螺钉

1.2　LP、LC-DCP 与骨骼接触特征　采用 6 对山羊新鲜胫骨进行实验，实验用接骨板为 8 孔 LP 和 8 孔 LC-DCP。实验时将接骨板中立位固定于完整胫骨的内侧。LP 固定时首先固定接骨板中份的两枚加压螺钉，然后再固定其余的锁定螺钉。实验时监测实验室温度与相对湿度，所有标本均在相同的温度及

△　通讯作者。

相对湿度下完成实验。首先以接骨板为模板在胫骨内侧钻孔(接骨板不进行预弯),然后将富士感压纸(富士,日本)放置于接骨板与骨面之间,采用可控扭力螺丝刀(日本)以 1.5 nm 扭力拧入螺钉固定钢板,然后立即从骨骼上拆下接骨板取出感压纸。用电脑扫描仪扫描感压纸并计算出着色面积。用 FPD305 富士感压纸专用浓度计(富士,日本)测定感压纸的着色浓度,用 FPD306 富士感压纸专用压力换算机(富士,日本)将其换算为接触压强(MPa),然后用 ANSYS 软件计算接触应力(N)。统计学分析采用方差分析,以 $P<0.05$ 为差异有统计学意义。

1.3 动物实验

1.3.1 实验模型 健康 1 岁左右性成熟山羊 10 只,体质量(15±2.3)kg。实验采用双侧胫骨自身对照方法。速眠新注射液(长春农牧大学兽医研究所)0.1~0.15 mL/kg 肌肉注射麻醉后,侧卧位,无菌条件下,胫骨中段内侧切口,在胫骨中段拟截骨部位,纵行切开骨膜,将骨膜环形剥离后用线锯横断截骨,骨折复位后随机行 LP 和 DCP 中立位固定。术后任羊自由活动。

1.3.2 X 线照片观察 术后 2、8 周,摄 X 线片观察骨折愈合情况。

1.3.3 生物力学测试 术后 12 周处死动物,取出双侧胫骨,剥离周围软组织,取出接骨板及螺钉,于 RGT-5A 微机控制电子万能试验机(深圳瑞格尔仪器有限公司)上行 3 点弯曲力学测试。力学测试时,将标本固定于电子万能试验机上,缓慢匀速加载,直到骨断裂,记录断裂瞬间最大载荷值,描绘载荷曲线,并计算出胫骨弯曲强度。统计学分析采用配对 t 检验,以 $P<0.05$ 为差异有统计学意义。

2 结 果

2.1 LP、LC-DCP 与骨骼接触特征 LP 与 LC-DCP 固定山羊新鲜胫骨时与骨骼接触面积、接触部位压强与应力结果见表 1。统计学分析显示,LP 与骨骼接触面积显著少于 LC-DCP(图 2),差异有统计学意义($P<0.05$)。LP 接触部位压强稍高于 LC-DCP,但差异无统计学意义($P>0.05$)。LP 接触部位应力显著低于 LC-DCP,差异有统计学意义($P<0.05$)。

表 1 LP 与 LC-DCP 固定山羊新鲜胫骨时与骨骼接触面积、接触部位压强与应力比较($\bar{x}\pm s$)

项目	LP	LC-DCP
接触压强(MPa)	44.96±1.01	42.36±1.32
接触应力(N)	4 345.00±508.00*	696.00±80.00
接触面积(%)	1.55±0.21*	9.13±0.98

*:与 LC-DCP 比较,$P<0.05$。



图 2 LP 与 LC-DCP 固定山羊新鲜胫骨时与骨骼接触形态学特点

2.2 骨折愈合 术后 2 周,X 线照片见 LP 和 DCP 固定组骨折断端对位、对线良好,骨折线均清晰可见,断端附近有少许骨痂影(图 3)。术后 8 周,LP 固定组骨折线消失,DCP 固定组骨折线模糊,但仍隐约可见骨折线(图 4)。

力学测试时,所有胫骨标本均于原截骨部位断裂。力学测试结果显示,LP 固定组弯曲强度与最大破坏载荷均较 DCP 固定组为高,两者差异有统计学意义($P<0.05$)(表 2)。

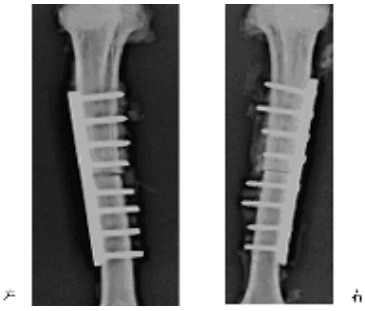

LP 固定侧(左)和 DCP 固定侧(右)固定组骨折断端对位、对线良好,骨折线均清晰可见。

图 3 术后 2 周 X 线照片观察

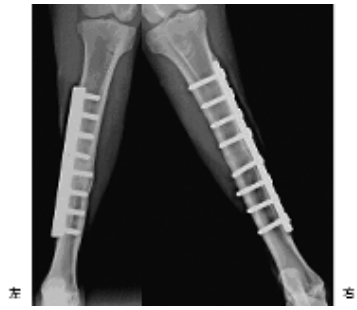

LP 固定侧(左)骨折线消失,DCP 固定侧(右)骨折线模糊,但仍隐约可见骨折线。

图 4 术后 8 周 X 线照片观察

表 2 LP 与 DCP 固定术后 12 周愈合胫骨力学性能比较($\bar{x}\pm s$)

钢板类型	弯曲强度(MPa)	最大载荷(N)
LP	32.04±9.02*	1 658.98±510.61*
DCP	27.34±7.15	1 488.41±442.41

*:与 DCP 组比较,$P<0.05$。

3 讨 论

钢板内固定是骨折治疗的常用方法之一。传统的钢板内固定是通过螺钉的轴向作用力使接骨板与骨紧密接触,依赖两者界面间产生的巨大摩擦力将骨折固定。研究发现,钢板与骨接触导致局部骨骼血循环损害,骨缺血坏死后继发骨重塑是导致板下皮质骨骨质疏松的重要原因之一[1]。钢板接触因素导致的局部骨缺血坏死增加了感染的概率,骨折愈合也受到干扰[2]。为了减少钢板内固定对骨骼血运的损害,20 世纪 90 年代初,Frigg[3] 研制出 LC-DCP,钢板与骨骼的接触面积较传统接骨板减少了 50%。为了进一步减少接触面积,国际内固定研究学会(AO/ASIF)于 20 世纪 90 年代中期和 21 世纪初相继推出螺钉孔与螺钉帽可以相互锁定的新型钢板一点式接触内固定器(point contact-Fixator,PC-Fix)和锁定加压钢板(locking compression plate,LCP)。PC-Fix 通过螺钉帽与螺钉孔之间的锁定设计,具有生物内固定器功能,但不具备传统加压钢板对骨折断端自动加压功能,限制了其应用。LCP 采用加压孔和锁定孔一体化设计,既可以对骨折断端自动加压,又可以起到生物内固定器功能,但对简单骨折进行加压固定时,钢

板与骨骼之间仍为面接触。作者在以往研制点式接触动力加压钢板的基础上，进一步研制出新型锁定钢板，其设计特点是在结构上集点接触、螺钉锁定和自动加压设计为一体，即使是在对骨折加压固定时钢板与骨骼之间仍仅有点接触。本研究目的是通过体外实验研究 LP 固定时与骨骼的接触特征，然后通过山羊大动物实验观察 LP 固定对骨折愈合的影响。

本研究显示，LP 较 LC-DCP 与骨骼接触面积显著减少，从减少接骨板与骨面的接触面积可以保护骨皮质血运的观点来看，LP 可以最大限度地减少对骨皮质血运的破坏。

接骨板的设计并不是影响其与骨接触面积的惟一因素，其他如螺钉的扭力大小、骨表面形态学等均对其有影响[4]。Field 等[5]研究表明 LC-DCP 易受骨表面形态学的影响，骨表面较凸起的则 LC-DCP 与骨的接触面积显示增加，在某些骨表面不能完全起到有限接触的作用，本研究结果也表明，LC-DCP 受骨表面形态特点影响较大，在不同骨表面接触面积有明显差异。在扭力相同的情况下，骨表面形态对点接触 LP 与骨接触面积的影响则较小，LP 在不同骨表面有较一致的接触面积。

在与骨骼接触部位，LP 固定的压强较 LC-DCP 稍高，差异无统计学意义。但 LP 与骨骼接触部位的应力较 LC-DCP 显著升高，Field 等[5]的研究也发现类似现象。作者以往的研究发现，点接触部位组织学上可见局部皮质骨吸收，但对骨骼整体力学性能无明显影响[6]。该现象尚需进一步研究。

牢稳的固定和充足的血运是骨折愈合的必要条件。传统接骨板与骨面紧贴导致板下皮质骨血运的损害和骨坏死，从而影响骨折的愈合，尤其是在接骨板下区域[2]。Tepic 等[7]使用羊胫骨干半闭合骨折模型，随机对照研究了 DCP 和 PC-Fix 固定下 12、24、48、96 周的骨折愈合情况，发现 PC-Fix 固定组各时相点骨折愈合强度均优于 DCP，组织学切片观察到 PC-Fix 固定组无皮质骨骨质疏松发生，骨折部周围存在未受破坏的环状骨痂。本研究结果显示，采用大动物（山羊）胫骨横断骨折模型，术后 8 周 X 线观察 LP 固定组骨折愈合优于 DCP 固定组，术后 12 周生物力学测试结果显示胫骨的弯曲强度和最大载荷均显著高于 DCP 固定组，说明作者研制的新型锁定钢板在骨折愈合方面明显优于传统钢板，为将来的临床应用提供了理论依据。

参考文献：

[1] Zura RD，Browne JA. Current concepts in locked plating [J]. J Surg Orthop Adv，2006，15(3)：173.

[2] Miller DL，Goswami T. A review of locking compression plate biomechanics and their advantages as internal fixators in fracture healing [J]. Clin Biomech (Bristol，Avon)，2007，22(10)：1049.

[3] Frigg R. Development of the Locking Compression Plate [J]. Injury，2003，34 Suppl 2：B6.

[4] Field JR，Hearn TC，Caldwell CB. Bone plate fixation：an evaluation of interface contact area and force of the Dynamic Compression Plate (DCP) and the Limited contact-Dynamic Compression Plate (LC-DCP) applied to cadaveric bone[J]. J Orthop Trauma，1997，11(5)：368.

[5] Field JR，Edmonds-Wilson R，Stanley RM. An evaluation of interface contact profiles in two low contact bone plates [J]. Injury，2004，35(6)：551.

[6] 赵玉峰，李起鸿，顾祖超，等. 点式接触动力加压接骨板与动力加压钢板固定后板下的骨质变化[J]. 中华骨科杂志，2005，25(1)：25.

[7] Tepic S，Remiger AR，Morikawa K. Strength recovery in fractured sheep tibia treated with a plate or an internal fixator：an experimental study with a two-year follow-up [J]. J Orthop Trauma，1997，11(1)：14.

（收稿日期：2009-11-25）

（上接第 1070 页）

本组采用中厚皮片Ⅱ期植皮均顺利关闭创面。

作者认为，在 VSD 应用中应强调早期合理应用，对严重创伤合并大面积皮肤撕脱伤患者早期使用可起到事半功倍的疗效。使用中需注意严密观察，防止因封闭漏气导致负压丢失，对连续负压吸引后吸引管塌陷、堵管应及时更新管道。使用筛状反植皮联合 VSD 技术应配合抗感染、防止血栓形成等综合治疗，对术前创面有感染存在、局部渗出多者，抗厌氧菌治疗不应忽视，常规用甲硝唑定期冲洗可防止引流管堵塞，避免感染发生或加重。另外，每天吸出的渗出物中含大量蛋白，应注意监测、计算并及时补充营养物质，防止发生负氮平衡。

综合反植皮联合负压封闭引流技术能Ⅰ期关闭创面，降低感染的发生，促进皮片与创面的良好贴附，有利于皮片存活，治疗严重创伤合并大面积皮肤撕脱伤疗效满意，是一种简单、安全有效的治疗方法，值得临床推广应用。

参考文献：

[1] 胥少汀，葛宝丰，徐印坎，等. 实用骨科学[M]. 北京：人民军医出版社，2005：1096.

[2] Fleischmann W，Becker U，Bischoff M，et al. Vacuum sealing：indication，technique，and results[J]. Eur J Orthop Surg Traumatol，1995，5(1)：37.

[3] Attar KH，Imran D，Iyer S，et al. Vacuum-assisted closure (VAC) therapy in the management of digital pulp defects [J]. Acta Chir Plast，2007，49(3)：75.

[4] Senchenkov A，Petty PM，Knoetgen J 3rd，et al. Outcomes of skin graft reconstructions with the use of Vacuum Assisted Closure (VAC(R)) dressing for irradiated extremity sarcoma defects[J]. World J Surg Oncol，2007，29(5)：138.

[5] 孙士锦，姚元章，麻晓林，等. 负压封闭治疗特殊部位创面 42 例疗效分析[J]. 重庆医学，2007，36(22)：2257.

[6] 裘华德. 负压封闭引流技术[M]. 北京：人民军医出版社，2003：21.

[7] 姚元章，解光艾，黄显凯，等. 创伤性软组织缺损的负压封闭治疗[J]. 中国修复重建外科杂志，2002，16(6)：388.

[8] Stawicki SP，Schwarz NS，Schrag SP，et al. Application of vacuum-assisted therapy in postoperative ascitic fluid leaks：an integral part of multimodality wound management in cirrhotic patients[J]. J Burns Wounds，2007，16(3)：6.

（收稿日期：2009-11-25）