

· 临床研究 ·

超声引导徒手穿刺活检术在肝纤维化患者中的应用

田 鹏^{1,2}, 陶文鸿¹, 杜毅力¹, 曹永政¹, 李可基¹, 杨金秀¹

(1. 贵州省遵义医学院附属医院 B 超室, 遵义 563003; 2. 黑龙江省大庆油田总医院超声科, 大庆 163001)

摘要:目的 探讨超声引导徒手肝脏穿刺活检术在肝纤维化患者中的应用价值。方法 回顾性分析 36 例慢性乙型病毒性肝炎肝纤维化患者经超声引导自动活检枪徒手经皮肝穿刺情况。结果 36 例经临床和病理确诊为慢性病毒性肝炎患者。总穿刺成功率为 94.4%, 取材次数平均 2.2 次。穿刺活检病例中未出现严重并发症。结论 肝纤维化患者应用超声定位徒手肝脏穿刺活检术取材成功率高, 可以获得明确的病理分级诊断, 操作简单方便、安全可靠。

关键词: 超声; 介入性; 徒手穿刺活检; 肝纤维化

中图分类号: R657.3; R604

文献标识码: A

文章编号: 1671-8348(2010)14-1858-02

Application of ultrasound-guided free-hand biopsy in hepatic fibrosis

TIAN Peng^{1,2}, TAO Wen-hong¹, DU Yi-li¹, et al.

(1. Department of Ultrasound, Affiliated Hospital of Zunyi Medical College, Zunyi 563003, China;

2. Department of Ultrasound, Daqing Oil Field General Hospital, Daqing 163003, China)

Abstract: Objective To probe the evaluation of ultrasound guided free hand biopsy in hepatic fibrosis. **Methods** Punctuation process and results of 36 cases hepatic fibrosis were analyzed retrospectively. **Results** The 36 cases underwent free-hand biopsy were all hepatic fibrosis; the result was according with the pathological diagnosis and clinic. The total success rate was 94.4%, and there was 2.2 times on average. There was no serious complication. **Conclusion** Ultrasound guided free hand biopsy can obtain definite pathological diagnosis, and the operation is safe, credible and simple.

Key words: ultrasonography; interventional; free hand biopsy; hepatic fibrosis

肝纤维化(hepatic fibrosis)是指肝脏纤维结缔组织的过度积累,是纤维增生(fibrogenesis)即细胞外基质合成增加和纤维分解(fibrolysis)即细胞外基质降解不平衡的结果。如果各种病因所致反复或持续的慢性肝实质炎症、坏死可导致肝脏持续不断的纤维增生而形成肝纤维化,继续发展发生肝小叶结构的破坏及结节形成即肝硬化^[1]。如果临床能够获得慢性肝炎肝纤维化患者的病理诊断分级,将会使肝炎的治疗更有目的性和前瞻性,而超声引导 Bard 自动活检枪配 16G 组织切割针徒手穿刺活检术取材成功率高,从而可以获得满意的病理检查结果。本文对遵义医学院附属医院 2008 年 5~8 月 36 例慢性乙型病毒性肝炎肝纤维化患者超声定位后 Bard 自动活检枪徒手穿刺操作及活检结果做一回顾性分析和总结。

1 资料与方法

1.1 一般资料 本组 36 例慢性乙型病毒性肝炎肝纤维化患者资料均为遵义医学院附属医院感染科住院患者,年龄 17~49 岁,平均 32.5 岁。

1.2 仪器与方法

1.2.1 仪器及穿刺装置 使用 SEMENS SONOLINE Antares 型超声诊断及 SEMENS ACUSON Sequoia512 型彩超,3.5 MHz 探头,腹部条件; Bard 自动弹射式活检枪配 Bard 型 18G 组织切割针,取材长度 200 mm,针外径 1.1 mm。

1.2.2 穿刺方法及注意事项

1.2.2.1 术前准备 (1)查血常规,出血、凝血时间,凝血酶原活动度;(2)确定穿刺点,穿刺点用超声定位于肝左叶或肝右叶肝实质最厚处,避开血管,并在超声显示器上确定进针角度及

测量进针深度(图 1、2)。

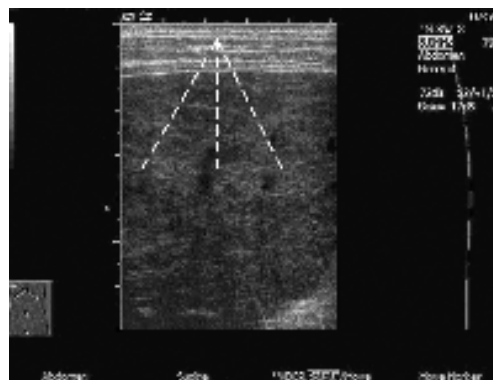


图 1 高频探头对肝穿刺患者定位

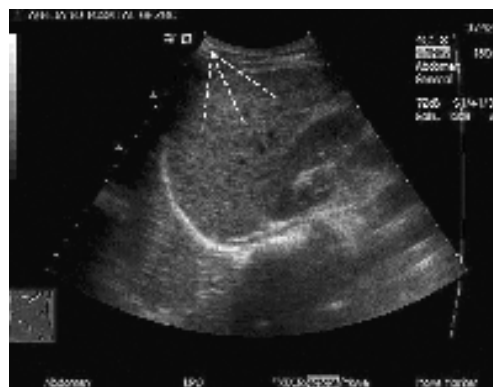

图 2 低频探头对肝穿刺患者定位

1.2.2.2 操作步骤 (1)术前测血压;(2)患者取仰卧位,稍向左倾,背部垫一枕,右臂置于头后;(3)常规皮肤消毒铺巾,用 2%普鲁卡因 4 mL 局部麻醉达肝包膜;(4)术者持活检针沿肋骨上缘刺入 10 mm,嘱患者深吸后在呼气末屏气,术者迅速将穿刺针按预选的穿刺角度沿直线刺入 10~20 mm,嘱助手 1 按压自动活检枪按钮,立即拔出,嘱患者自动呼吸,助手 2 用消毒棉签压迫穿刺点;(5)在同一穿刺点上取不同角度重复操作 2~3 次,穿刺点消毒盖无菌纱布,加压包扎;(6)将穿刺槽内的肝组织用消毒指示标签取下交给助手,然后放入 10%甲醛内固定,送病理检查。

1.2.2.3 术后注意 术后患者平卧或右侧卧位 24 h,48 h 内减少大幅度运动。48 h 后复查超声,观察有无并发症。

2 结 果

2.1 肝穿刺成功率 能取出肝组织即为超声引导下穿刺成功,穿刺部位、穿刺次数和穿刺成功率的关系详见表 1。经肝左叶穿刺平均穿刺针数为 2.3 次,成功率为 83.8%;经肝右叶平均穿刺针数 2.1 次,成功率为 96.7%,可能与病例数有限有关;2 例取材失败。总穿刺成功率为 94.4%,34 例取材满意,取材针数平均 2.2 次。

2.2 病理检查结果 36 例行病理检查,病理诊断按 2000 年中华医学会传染病与寄生虫病学分会、肝病学分会联合修订的《病毒性肝炎防治方案》中的诊断标准进行,34 例有明确的病理结果,其中 S₀ 级 2 例(见封 3 图 3),S₁ 级 4 例(见封 3 图 4),S₂ 级 15 例(见封 3 图 5),S₃ 级 8 例(见封 3 图 6),S₄ 级 5 例(见封 3 图 7)。

2.3 术后并发症 本组 34 例术后 24 h 内出现剧痛、隐痛、恶心等并发症发生情况详见表 2,未出现严重术后并发症。

表 1 穿刺部位、穿刺次数和穿刺成功率的关系

穿刺部位	n(%)	平均穿刺次数/例	成功率(%)	失败例数
肝左叶	6(16.7)	2.3	83.3	1
肝右叶	30(83.3)	2.1	96.7	1
合计	36(100)	2.2	94.4	2

表 2 穿刺后并发症的发生情况[n(%)]

穿刺部位	n	剧痛	隐痛	恶心	总计
肝左叶	6	1(16.7)	2(33.3)	1(16.7)	4(66.7)
肝右叶	30	1(3.3)	3(10.0)	2(6.7)	6(23.3)
合计	36	2(5.6)	5(13.9)	3(8.3)	10(27.8)

3 讨 论

3.1 慢性乙型病毒性肝炎肝纤维化患者穿刺活检的目的 近年来研究表明,肝纤维化是肝硬化发展的中间阶段,同时也是各种损肝因素所引起慢性肝病的共同病理过程^[1-2]。而早期肝纤维化是可逆的,为减少肝硬化的发生,早期诊断肝纤维化,动态监测其发展,阻断或延缓其向肝硬化演变,是临床工作中最关注的课题之一。肝穿刺活检病理检查仍是诊断慢性肝病肝纤维化、肝硬化的金标准,在肝硬化的早期阶段即肝纤维化阶段对其进行诊断分级对于临床的诊断和治疗有重要意义。

3.2 肝纤维化徒手肝穿刺活检的适应证和禁忌证 适应证:凡临床诊断或疑诊为慢性病毒性肝炎肝纤维化的患者,临床需要明确诊断其纤维化程度的 S 分级或患者需要明确病情者。禁忌证:有腹水的患者及术前化验检查凝血功能异常的患者不适宜肝穿刺,但王思印等^[3]报道则视其具体情况可以进行。

3.3 肝纤维化徒手肝穿刺活检的术后并发症及操作分析 本组 36 例慢性病毒性肝炎肝纤维化患者在超声定位后 Bard 自动活检枪配 Bard 型 18G 组织切割针徒手穿刺活检,对肝纤维化不同 S 分级的成功率达 94.4%。相关资料表明,在穿刺导向器实时超声引导下穿刺活检的灵敏度和正确诊断指数分别为 98.0%和 0.98^[4]。本组采用超声定位徒手穿刺活检亦接近此诊断标准。本组病例中出现 2 例取材失败:1 例因患者配合差,肝左叶活动度大,取材未成功;另 1 例则因患者超声检查时肝右叶发现一低回声区,预取该部位,故取材未成功。据报道穿刺活检主要并发症有出血、感染和针道种植等^[5-6]。根据本组穿刺经验,只要术后纱布覆盖并绷带加压包扎 6 h,皮下出血并不多见,本组未见;而剧痛的发生有可能在穿刺过程中碰到了膈神经;隐痛和恶心的发生可能与相同部位进针及患者紧张有关^[7]。为了避免这些并发症的出现,操作者应尽量选择皮肤与肝内无血管区间最短的穿刺径路进行活检,同时使穿刺通道角度不同,而且在术后患者应严格执行卧床休息。超声定位后徒手穿刺操作方便灵活,不受穿刺架的限制。国外对徒手穿刺活检的研究及相关报道较多^[8-11],国内目前较少见。根据本组经验,穿刺时途经各层组织的手感体会有助于穿刺成功。穿刺针进皮肤时阻力较大,突破皮肤层后进入皮下层阻力减小,当穿刺针到肝脏时阻力又增加。在穿刺针碰到肝脏表面时,嘱患者屏住呼吸,再进少许,利于穿刺针与肝组织吻合,确保取材成功。在没有穿刺架及超声引导装置的医院可以采用超声定位后徒手穿刺活检,这种操作简单、灵活的方法取材成功率高,安全方便。

参考文献:

[1] Afdhai NH, Nunes D. Evaluation of liver fibrosis: A concise review [J]. Am J Gastroenterology, 2004, 99 (6): 1160.

[2] 程明亮,杨长青. 肝纤维化的基础研究及临床[M]. 北京: 人民卫生出版社,2002:1.

[3] 王思印,许佳平,鲍冰. 肝穿刺活检在重症肝炎诊断中的应用价值[J]. 中国误诊学杂志,2001,1(6):824.

[4] Li JL, Su L, Yu DJ, et al. Value of ultrasound guided core needle biopsy for diagnosing space occupying breast lesions[J]. Chin J Med Imaging Technol(Chinese), 2006, 22 (8):1230.

[5] Zou Q, Wang HY, Ren CC, et al. The application of ultrasound guided puncture in the field of general surgery[J]. Chin J Med Imaging Technol(Chinese), 2000, 16(3):248.

[6] Rubin E, Mennemeyer ST, Desmond RA, et al. Reducing the cost of diagnosis of breast carcinoma. Impact of ultrasound and imaging guided biopsies on a clinical breast practice[J]. Cancer, 2001, 91(2):324. (下转第 1862 页)

的 IR 有减轻的趋势。作者推测,这可能是 GDM 患者与正常妊娠及 GIGT 患者比较,到孕足月胎盘功能下降更显著,体内抗胰岛素物质迅速减少的结果。在 GDM 患者,葡萄糖毒性和脂毒性使其胎盘面积代偿性增大,而交换、合成等功能下降,这也是孕晚期 GDM 易发生胎死宫内的原因之一。Nelson^[9]报道 GDM 胎盘微绒毛排列稀疏甚至消失,微绒毛变性,合体细胞胞浆内粗面内质网极度扩张,伴脱颗粒及池内解离现象,其改变与缺氧时胎盘变化相一致。正因如此,到孕晚期要强调加强对 GDM 的胎儿监护,监测胎盘功能的变化,适时终止妊娠,防止不良结局的发生。

3.3 GIGT 孕期 IR 的变化及机制推测 GIGT 与 GDM 属于同一种疾病的两个不同的阶段,其病理生理过程只是程度的不同。本研究中,GIGT 患者孕中期 IR 较正常妊娠无差异,但至孕足月时则显著加重。GIGT 作为一种孕期轻度的糖耐量异常,作为 GDM 的一种过渡类型,孕中期时尚未表现出 IR 异常;但随妊娠进展,抗胰岛素物质逐渐增加,加之患者孕前可能潜在的或者轻度的 IR,胰岛 β 细胞需要代偿性分泌更多的胰岛素来维持正常血糖,表现出更明显的 IR。孕足月时体内生理性胰岛素的激素有所减少,但其 IR 程度却高于正常妊娠,提示妊娠可能使 GIGT 患者原有的 IR 加重。部分 GDM 和 GIGT 患者,产后持续糖耐量异常,甚至发展为 T2DM 的病例,也许可说明这一点。所以 Barbour^[10] 提出,某种意义上,妊娠是检验是否会发生 T2DM 的一次应激试验。

综上所述,A1 级 GDM 患者在孕 24~28 周甚至更早出现的异常加重的 IR,到孕足月,IR 呈异常下降趋势,这可能提示 GDM 患者胎盘功能的下降,是终止妊娠的时机。另外,尽管经饮食控制治疗使血糖控制满意,妊娠结局未发生异常,GIGT 患者到孕足月 IR 程度也异常加重,因此,必须重视 GIGT 患者的孕期治疗和监护。

参考文献:

- [1] 乐杰. 妇产科学[M]. 7 版. 北京:人民卫生出版社,2008:230.
- [2] 许曼音. 糖尿病学[M]. 上海:上海科学技术出版社,2003:158.
- [3] American College of Obstetricians and Gynecologists Committee on Practice Bulletins-Obstetrics. ACOG Practice Bulletin, Clinical management guidelines for obstetrician-gynecologists. Number 30, September 2001 (replaces Technical Number 200, December 1994) [J]. *Gestational Diabetes Obstet Gynecol*, 2001, 98:525.
- [4] 李光伟. 胰岛 β 细胞功能评估[J]. *国外医学内分泌学分册*, 2001, 21(3):225.
- [5] 叶任高. 内科学[M]. 6 版. 北京:人民卫生出版社,2000:362.
- [6] Catalano PM, Tyzbir ED, Wolfe RR, et al. Carbohydrate metabolism during pregnancy in control subject and women with gestational diabetes[J]. *Am J Physiol*, 1993, 264:E60.
- [7] Catalano PM, Kirwan JP, de Mouzon SH, et al. Gestational diabetes and insulin resistance: role in short- and long-term implications for mother and fetus[J]. *J Nutr*, 2003, 133:1674.
- [8] Buchanan TA, Xiang AH. Gestational diabetes mellitus [J]. *J Clin Invest*, 2005, 115:485.
- [9] Nelson DM. Apoptotic changes occur in syncytiotrophoblast of human placental villi where fibrin type fibrinoid is deposited at discontinuities in the villous trophoblast[J]. *Placenta*, 1996, 17:387.
- [10] Barbour LA. New concepts in insulin resistance of pregnancy and gestational diabetes: long-term implications for mother and offspring[J]. *Am J Obstet Gynecol*, 2003, 23:545.
- [1] 乐杰. 妇产科学[M]. 7 版. 北京:人民卫生出版社,2008:230.
- (收稿日期:2010-01-06 修回日期:2010-03-05)
-
- (上接第 1859 页)
- [7] Fan MY. Application of US guided biopsy in the diagnosis and therapy of the tumor[J]. *Practice Tumor Magazine (Chinese)*, 2002, 17(4):286.
- [8] Bradley MJ. An invitro study to understand successful free-hand ultrasound-guided intervention[J]. *Clinical Radiology*, 2001, 56(6):495.
- [9] Sydney T, Jimmy HL, Lui SL, et al. Free hand, ultrasound-guided percutaneous renal biopsy: experience from a single operator [J]. *European Journal of Radiology*, 2002, 41(1):65.
- [10] Mohamed T, Sato H, Kurosawa T, et al. Transcutaneous ultrasound-guided pancreatic biopsy in cattle and its safety: a preliminary report[J]. *Vet J*, 2003, 166(2):188.
- [11] Meola M, Barsotti G, Cupisti A, et al. Free-hand ultrasound-guided renal biopsy: report of 650 consecutive cases[J]. *Nephron*, 1994, 67(4):425.
- (收稿日期:2009-09-29 修回日期:2009-12-22)