

· 临床研究 ·

膀胱造影诊断 18 例创伤性膀胱破裂

孙延水¹, 杨淑艳²

(河北省承德县医院:1. 放射科;2. 妇科 067400)

摘要:目的 探讨创伤性膀胱破裂的膀胱造影方法。方法 回顾性分析了 18 例患者的临床资料,对膀胱造影的诊断方法进行的研究。经导尿管注入 15%~20% 泛影葡胺 250 mL,拍摄膀胱正位、左后斜位及右后斜位片。如无造影剂外溢,继续注入造影剂 150 mL 后,再拍摄膀胱正位、左后斜位及右后斜位片。如无造影剂外溢,则延时 10 min 后拍摄膀胱正位、左后斜位及右后斜位片。排空造影剂后拍摄膀胱正位片。结果 全组 18 例均手术,其中腹膜内破裂 5 例,腹膜外破裂 8 例,混合型破裂 5 例。膀胱造影阳性 16 例,其中延时后,发现造影剂外溢 1 例。2 例术前未能明确诊断,经手术证实为腹膜外膀胱破裂 1 例,腹膜内型膀胱破裂 1 例。结论 逆行膀胱造影是诊断膀胱破裂简单而可靠的检查方法。

关键词:创伤;膀胱破裂;膀胱造影

doi:10.3969/j.issn.1671-8348.2010.21.035

中图分类号:R694.6;R816.7

文献标识码:A

文章编号:1671-8348(2010)21-2934-02

Cystography diagnosis and analysis of traumatic rupture of bladder in 18 cases

SUN Yan-shui¹, YANG Shu-yan²

(1. Department of Radiology; 2. Department of Gynecology, People's Hospital of Chengde County, Hebei 067400, China)

Abstract: Objective To explore the methods of cystography diagnosis of traumatic rupture of bladder. **Methods** Eighteen cases of cystography diagnosis of traumatic rupture of bladder were retrospectively analyzed. 250 mL 15%—20% Compound Meglumine Diatrizoate Injection was injected into bladder via the urethral catheter, the anteroposterior, left posterior oblique and right posterior oblique films were taken first. If contrast media was not overflow, 150 mL contrast media was injected into bladder again. 10 min later, the anteroposterior and left posterior oblique and right posterior oblique films were taken once more. **Results** Eighteen patients were treated by repair of the ruptured bladder, 5 cases intraperitoneal, eight cases extraperitoneal and 5 cases mixed model. Sixteen cases were diagnosed by cystography, delayed 10 min, contrast media was flowed out in one case. Two patients were misdiagnosed preoperatively. The two undefined cases were diagnosed as one case of extraperitoneal rupture of bladder and one of intraperitoneal rupture of bladder. **Conclusion** Cystography is simple and reliable method to diagnose rupture of bladder.

Key words: wounds; rupture of bladder; cystography

随着交通、建筑的发展,创伤性膀胱破裂的发病率逐渐增高。膀胱破裂伴有出血和尿外渗,病情严重,需要及早诊断并实施手术,并及时应用广谱抗菌素预防感染,早期诊断有着重要的意义。2003~2009年,本院经膀胱造影诊断并手术证实的创伤性膀胱破裂 18 例,漏诊 2 例,现报道如下。

1 临床资料

2003 年 6 月至 2009 年 6 月发现创伤性膀胱破裂 18 例,男 12 例,女 6 例,年龄为 25~60 岁。创伤原因:车祸伤 10 例,跌落伤 5 例,被重物压伤 2 例,醉酒后摔伤 1 例,出现创伤性休克 12 例,合并颅脑外伤 7 例,尿道断裂 3 例,小肠破裂 2 例,肾挫伤 1 例,腹膜刺激征 8 例,同时合并耻骨上支骨折及耻骨下支骨折 10 例,单纯合并耻骨上支骨折 3 例,单纯合并耻骨下支骨折 2 例。肉眼血尿 9 例,尿道口滴血 5 例,排尿困难 13 例,导尿导出少量血液 8 例。全部病例均经手术证实。其中 17 例在东软公司 HD100 型 500ma X 线机下进行,1 例在东软公司的 NAX800RF X 线机下进行。经导尿管注入 15%~20% 泛影葡胺 250 mL,拍摄膀胱正位及左右斜位片。如无造影剂外溢,继续注入造影剂 150 mL 后,再拍摄膀胱正位片和左右斜位片。如无造影剂外溢,则延时 10 min 后拍摄膀胱正位片及左右斜位片。排空造影剂后拍摄膀胱正位片。

2 结果

经导尿管注入 250 mL 造影剂后,发现造影剂外溢 13 例,

其中腹膜内破裂 4 例,腹膜外破裂 5 例,混合型破裂 4 例。随后追加 150 mL 造影剂后,在注入 250 mL 造影剂时无造影剂外溢的 5 例患者中,有 2 例发现造影剂外溢,2 例均为腹膜外膀胱破裂。延迟 10 min 后拍摄膀胱正位及左右斜位片,另外 3 例无造影剂外溢的患者中,有 1 例发现造影剂外溢,为腹膜外型膀胱破裂。2 例未发现造影剂外溢。在本组患者中,腹膜内膀胱破裂 5 例,典型病例见图 1,膀胱造影表现为造影剂进入腹腔,聚集于结肠旁沟、肠袢间,造影剂勾画出腹腔下缘及肠道的边缘。腹膜外膀胱破裂 9 例,典型病例见图 2,膀胱造影表现为:造影剂外溢呈条纹状或斑片状,位于膀胱下方或周围,形态固定不变。混合型膀胱破裂 4 例,典型病例见图 2、3,膀胱造影表现为:造影剂同时进入腹腔内与腹膜外。

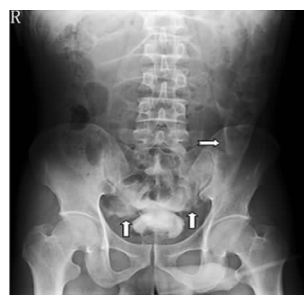

图 1 腹膜内型膀胱破裂

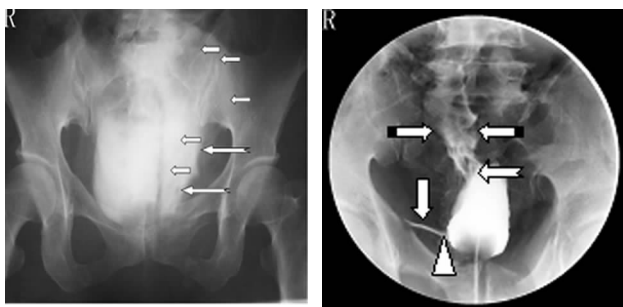


图 2 腹膜外型膀胱破裂

图 3 混合型膀胱破裂

2 例未发现造影剂外溢的患者中,手术后证实,其中 1 例为腹膜外膀胱破裂,裂口被膀胱内凝血块阻塞。另 1 例为腹膜内膀胱破裂,破口被疝入的小肠阻塞,致使膀胱造影未见造影剂外溢。

3 讨论

膀胱损伤较尿道损伤少见,约占泌尿系损伤的 10%~30%^[1]。膀胱为腹膜间位空腔脏器。成人膀胱在排空时位于骨盆内,发生损伤的机会较少,当膀胱充盈达 300 mL 以上时,膀胱顶部上升超出耻骨联合之上,失去了骨盆的保护作用,同时因膀胱壁变薄而紧张,其中顶壁和后壁最薄弱,故而容易受到损伤。

膀胱破裂分为腹膜外型、腹膜内型、混合型。膀胱破裂常合并骨盆骨折,10% 骨盆骨折合并膀胱破裂^[2]。耻骨上支的骨折或耻骨联合的分离最易引起膀胱破裂。骨折断端可以刺伤膀胱壁,或因固定膀胱的韧带受牵拉而撕裂膀胱,多为腹膜外型。膀胱充盈时,膀胱顶部及后壁变薄,而且伸至耻骨之上,此时可因直接或间接暴力使膀胱内压骤然升高或强烈振动,而导致膀胱破裂,多为腹膜内型膀胱破裂^[3]。

临床上见到下腹部或骨盆受到外来暴力后,出现血尿、排尿困难、膀胱区空虚、腹腔穿刺抽出血性液体、尿道口滴血等应怀疑膀胱破裂,需行辅助检查明确诊断。确诊膀胱破裂的检查方法有:(1)导尿后膀胱注水试验;(2)B 超下膀胱注水试验;(3)膀胱造影检查;(4)CT 检查,单纯腹部 CT 检查有遗漏膀胱破裂的可能,因膀胱不一定能充盈到使对比剂外溢的程度,故 CT 检查不应作为膀胱破裂的首选方法^[4];(5)危重患者可经膀胱注射美蓝液,经耻骨前穿刺抽得蓝色液体获得诊断^[5]。膀胱造影为最可靠的检查方法^[6]。为提高诊断的准确率,需要掌握正确的造影方法,膀胱造影常规的检查方法为:造影前常规拍摄腹部平片,经导尿管注入造影剂 250 mL 后,拍摄前后位片,如无造影剂外溢,继续注入造影剂 150 mL 后,再拍摄膀胱正位片,然后放出造影剂,拍摄膀胱正位片^[7]。也有人主张一次性注入 400 mL 造影剂后拍片,作者认为,采用先注入 250 mL 造影剂,未发现破裂,再追加 150 mL 的方法优于前者,这样可以减少造影剂及混合在造影剂中的少量尿液进入腹膜腔,从而减轻对腹膜的刺激。在临床高度怀疑膀胱破裂,而常规的膀胱造影阴性时,作者采用了延时 10 min 后摄片的方法。

足量的造影剂在膀胱破裂的诊断中固然重要,如造影剂少,膀胱内压力不足,在膀胱裂口较小时,特别是位于膀胱前方时,由于患者多为仰卧位,破口居于上方,造影剂不易漏出。在注入足量 400 mL 造影剂后,膀胱扩张充分,小的裂口开放良好,造影剂容易漏出,从而能明确诊断。而必要的延长时间在

诊断膀胱破裂中也有着重要的意义。在膀胱破口较大的时候,一般无需延时即可显示造影剂外溢。在膀胱破口较小或被血块阻塞或被膀胱周围的器官疝入阻塞时,造影剂短时间溢出较少,不足以在膀胱造影 X 片中显示。延时 10 min 后,造影剂随着时间的延长,外溢会进一步增多,才可显示出来。这样对发现膀胱小的破裂口及裂口被阻塞时有着重要的作用。当膀胱破裂为两处以上时,较大的破口容易发现,而较小的破口,常规的膀胱造影可能被遗漏,而在延时拍片时就可能被发现。延时后,部分患者怀疑造影剂外溢,不能明确膀胱破裂的诊断时,还需排空造影剂后摄片,以发现少量与膀胱内造影剂重叠的外溢的造影剂。也可在胃肠机透视监控下行膀胱造影,注入造影剂后可动态观察,发现造影剂外溢后即可停止注射,减少造影进入腹腔。并可在观察下延时摄片,能更好地观察造影剂外溢情况。

膀胱造影虽为膀胱破裂最准确的检查方法,如操作不当,也会导致误诊与漏诊。膀胱造影常见的漏、误诊原因为:(1)膀胱造影检查时注入的造影剂过少,膀胱压力不够,未能发现造影剂外溢;(2)膀胱裂口被血块或腹内脏器疝入阻塞,没有造影剂外溢或微量的造影剂外溢不能发现;(3)膀胱裂口很小,虽造影剂达到 400 mL,但膀胱造影没有延时,未能发现造影剂外溢;(4)当患者有两处以上的膀胱破裂时,只注意较大的裂口,而忽略了对较小裂口的观察;(5)排空造影剂后拍片,膀胱内造影剂没有完全排空,而将膀胱内残留造影剂误认为是外溢的造影剂,而将没有破裂的膀胱误诊为膀胱破裂;(6)将外溢到造影床或皮肤上的造影剂误认为是膀胱破裂外溢到腹腔的造影剂。

为了减少误诊、漏诊,膀胱造影应注意对可疑病例在排空造影剂后,尽量抽空造影剂,并用生理盐水冲洗膀胱,去除残留造影剂后拍片^[8]。对于少量造影剂的外溢,观察比较困难,可采用数字减影的方法,但必须对患者严格制动并屏气。

总之,膀胱造影检查为诊断创伤性膀胱破裂最可靠的方法,需熟练掌握正确的造影方法,延时摄影也有着重要的作用。

参考文献:

- [1] 董秀哲,昌东,朴敏虎.膀胱破裂的诊治体会[J].中华创伤杂志,2007,23(9):716.
- [2] 佟爽,沈殿瑞.外伤性膀胱破裂的诊治[J].现代实用医学,2007,19(4):275.
- [3] 孔凡杉.闭合性腹膜内型膀胱破裂的 CT 诊断[J].中华放射学杂志,2000,34(9):631.
- [4] 郑祥奇,吴川革,王陆希,等.24 例车祸致膀胱破裂的处理[J].重庆医学,2002,31(12):1231.
- [5] 余家俊,庞俊,杨嗣星.创伤性膀胱破裂的诊断与治疗[J].临床外科杂志,2003,11(2):107.
- [6] 徐子强,赵英奇.外伤性膀胱破裂 34 例报告[J].山东医药,2007,47(12):68.
- [7] 吴阶平.泌尿外科[M].济南:山东科学技术出版社,1993:905.
- [8] 孙勇,孙凤岭,藏桐.外伤合并腹膜外膀胱破裂型膀胱破裂 19 例诊治分析[J].山东医药,2008,48(18):79.