

· 论 著 ·

¹⁸F-FDG PET/CT 在基于不同影像的肺孤立性结节中的诊断效率比较*许远帆¹, 刘 华¹, 刘建军^{2△}

(上海交通大学医学院:1. 九龙医院核医学科;2. 附属仁济医院核医学科 200127)

摘要:目的 比较分析¹⁸F-脱氧葡萄糖正电子发射断层摄影术(FDG PET)/CT在以CT影像为基础和PET影像为基础的肺孤立性结节中的诊断价值。方法 收集2004年8月至2007年10月行全身PET/CT显像的肺孤立性结节患者140例病例资料进行回顾性分析。每例患者均通过手术或穿刺获取明确病理检查结果。根据图像结果是否存在肺外病灶将患者分成两组(PET组和CT组),比较¹⁸F-FDG PET/CT在两组患者中的诊断效率。结果 140例患者中仅在肺内病灶中出现异常¹⁸F-FDG摄取86例,在肺外(包括肺门、纵隔及远处)出现不同程度¹⁸F-FDG摄取54例。PET组的诊断灵敏度、特异度和准确度分别为74%、60%和69.8%,CT组的诊断灵敏度、特异度和准确度分别为82%、63%和78.6%。PET组的ROC曲线下面积为0.699±0.058(95%信区间:0.585~0.814),CT组的ROC曲线下面积为0.763±0.048(95%可信区间:0.670~0.856),两组比较差异有统计学意义。将患者年龄、病灶大小、病灶结构特征(分叶、毛刺及牵拉)及平均标准摄取值(SUV)等特征应用logistic回归建立方程后,PET组的诊断灵敏度、特异度和准确度分别为82%、80%和81.4%,CT组的诊断灵敏度、特异度和准确度分别为85%、78%和83.6%。结论 ¹⁸F-FDG PET/CT对于肺孤立性结节的诊断价值明显受到结节病灶以外所获取的信息如肺门淋巴结、纵隔淋巴结和远处转移灶的影响;对于以PET信息为基础的肺孤立性结节,其诊断价值有限,结合CT结构信息,可以明显改善诊断效率。

关键词:氟脱氧葡萄糖 F18; 断层摄影术, 发射型计算机; 诊断效率; 肺孤立性占位

doi:10.3969/j.issn.1671-8348.2011.08.017

文献标识码:A

文章编号:1671-8348(2011)08-0769-02

Comparison of diagnosis efficiency of ¹⁸F-FDG PET / CT images based on different solitary pulmonary nodules*

Xu Yuanfan¹, Liu Hua¹, Liu Jianjun^{2△}

(1. Department of Nuclear Medicine, Jiulong Hospital; 2. Department of Nuclear Medicine, Renji Hospital, Medical College of Shanghai Jiaotong University, Shanghai 200127, China)

Abstract: **Objective** To compare the diagnosis efficiency of ¹⁸F-FDG PET / CT images based on different solitary pulmonary nodules. **Methods** To retrospectively collect 140 cases with solitary pulmonary nodules in our hospital from August 2004 to October 2007. Each patient underwent the whole-body PET / CT imaging. Each patient underwent surgical or needle biopsy to obtain a clear pathology. All patients according to image results whether there were lesions beyond pulmonary were divided into two groups (PET group and CT group) for comparing the diagnosis efficiency of ¹⁸F-FDG PET / CT between the two groups. **Results** Of 140 cases, 86 cases of lung lesions only in the abnormal ¹⁸F-FDG uptake, 54 cases were pulmonary (including hilar, mediastinal, and distant) were different degrees ¹⁸F-FDG uptake. In (PET group, the sensitivity, specificity and accuracy were 74%, 60% and 69.8%, in CT group, the sensitivity, specificity and accuracy were 82%, 63% and 78.6%. In PET group, the area under the ROC curve was 0.699±0.058(95%CI:0.585-0.814), in CT group, the area under the ROC curve was 0.763±0.048(95%CI:0.670-0.856), which showing significant difference between the two groups. Applying logistic regression analysis with age, tumor size, structural characteristics and lesion characteristics such as average SUV after, in PET group, the sensitivity, specificity and accuracy were 82%, 80% and 81.4%, in CT group, the diagnostic sensitivity, specificity and accuracy were 85%, 78% and 83.6% respectively. **Conclusion** ¹⁸F-FDG PET/CT for the diagnosis of solitary pulmonary nodule was obviously affected by the obtained information such as hilar lymph nodes, mediastinal lymph node and distant metastases exist. For solitary pulmonary nodules based on PET images, the diagnostic value; limited. The efficiency of diagnosis could be significantly improved combining with structural information of CT.

Key words: fluorodeoxyglucose F18; tomography, emission-computel; diagnosis efficiency; solitary pulmonary lesion

早期明确鉴别肺孤立性结节的良、恶性对于临床决策至关重要^[1]。传统的肺孤立性结节诊断主要依赖于X线或CT等结构影像学检查。¹⁸F-脱氧葡萄糖正电子发射断层摄影术(FDG PET)/CT在CT结构影像学检查中对肺孤立性结节的良、恶性鉴别诊断价值已经毋庸置疑^[2-3]。而随着¹⁸F-FDG PET/CT在肿瘤临床中的广泛应用。¹⁸F-FDG PET/CT在以PET影像为基础显示的肺孤立性结节中的诊断效率,对于在

临床中作出准确诊断具有重要意义。本文对2004年8月至2007年10月行全身PET/CT显像的140例肺孤立性结节患者资料进行回顾性分析,现报道如下。

1 资料与方法

1.1 一般资料 收集上海交通大学医学院附属仁济医院2004年8月至2007年10月行全身PET/CT显像的肺孤立性结节患者140例,其中男99例,女41例;平均年龄(58.1±

* 基金项目:苏州市科技发展计划资助项目(SS08031)。△ 通讯作者, Tel:13301826638; E-mail:ljsh@133.sh.com。

12.4)岁。排除具有其它肿瘤病史、多发性肺结节、胸腔积液、阻塞性肺炎及有纵隔淋巴结明显肿大患者。每例患者均通过手术或穿刺获取明确病理检查结果。根据图像结果是否存在肺外病灶将 140 例患者分为 PET 和 CT 两组。

1.2 方法

1.2.1 图像采集 PET/CT 显像设备为携有 8 排 CT 的 GE Discovery LS PET-CT 仪(BGO 晶体,美国 GE 公司生产)。¹⁸F-FDG 由华山医院 PET 中心和上海科欣公司提供,放化纯度大于 95%。患者显像前空腹至少 6 h;按 0.15 mCi/kg 注射¹⁸F-FDG 后约 45~60 min 行体部 PET/CT 检查。扫描参数:体部 CT 电压 120 kV,电流 140 mA,螺距 5.0 mm,球管单圈旋转时间 0.8 s,层厚 5.0 mm。图像采集方式为 2D 模式,每个床位采集时间为 5 min,一般为 5~7 个床位。采集完成后利用 CT 数据对 PET 图像进行衰减校正。图像重建采用有序子集最大期望值迭代法(ordered subsets expectation maximization, OS-EM),迭代次数为 2,迭代子集为 8,重建后层厚为 4.25 mm。分析主要应用横断面,图像融合通过工作站 Xeleris 软件进行。采集过程中,患者保持平静呼吸。

1.2.2 诊断标准 两位放射科高级医师共同在 AW4.0 工作站上通过对孤立性肺占位的大小、毛刺、分叶以及胸膜牵拉等恶性征象进行综合分析作出判断。两位核医学科高级医师通过 Xeleris 工作站共同对 PET/CT 图像进行分析。图像分析采用半定量分析:肺内病灶勾画,取横断面标准摄取值(SUV)最大层面,以病灶最大 SUV 值的 75%为阈,由软件自动勾画感兴趣区,并自动计算平均 SUV 值(SUV_{ave});病灶摄取较弱或无摄取的病灶,在 CT 图像上沿病灶大小勾画感兴趣区,并拷贝至 PET 图像,由软件自动计算每个病灶 SUV_{ave}。信息获取后应用 ROC 曲线计算 PET/CT 在以 CT 显像为基础(肺内病灶小于或等于 3 cm,肺门与纵隔淋巴结最短径均小于 1.0 cm)和以 PET 显像为基础(肺内病灶小于或等于 3 cm,肺门与纵隔淋巴结最短径均小于 1.0 cm,肺门、纵隔及远处均无 FDG 浓聚)的诊断效率。

1.3 统计学处理 所有数据均利用 SPSS14.0 统计软件进行,数据以 $\bar{x} \pm s$ 表示。以 $P < 0.05$ 为差异有统计学意义。

2 结果

2.1 140 例患者中仅在肺内病灶中出现异常¹⁸F-FDG 摄取 86 例,在肺外(包括肺门、纵隔及远处)出现不同程度¹⁸F-FDG 摄取 54 例。PET 组的诊断灵敏度、特异度和准确度分别为 74%、60%和 69.8%;CT 组的诊断灵敏度、特异度和准确度分别为 82%、63%和 78.6%。

2.2 PET 组的 ROC 曲线下面积为 0.699 ± 0.058(95%可信区间:0.585~0.814),CT 组的 ROC 曲线下面积为 0.763 ± 0.048(95%可信区间:0.670~0.856),两组比较差异有统计学意义,见图 1。

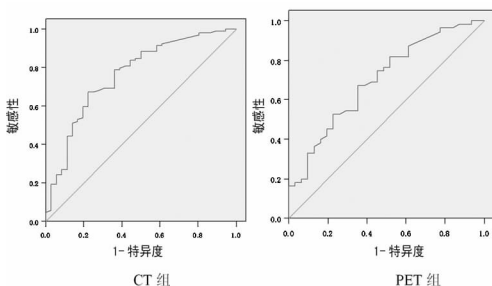


图 1 ¹⁸F-FDG PET/CT 诊断肺孤立性结节的 ROC 曲线示意图

2.3 将患者年龄、病灶大小、病灶结构特征(分叶、毛刺及牵拉)及 SUV_{ave} 等特征应用 logistic 回归建立方程后,PET 组的诊断灵敏度、特异度和准确度分别为 82%、80%和 81.4%,CT 组的诊断灵敏度、特异度和准确度分别为 85%、78%和 83.6%。

3 讨论

肺孤立性结节是指不伴有肺门和纵隔淋巴结肿大、肺不张或肺炎的肺实质内圆形或椭圆形致密影,直径小于或等于 3 cm^[4]。恶性肿瘤及其它肺内良性病变如结核瘤、炎性假瘤、球形肺炎、机化性肺炎、霉菌感染、细支气管囊肿、动静脉畸形、血管瘤、圆形肺不张等均可表现为肺孤立性结节。早期明确鉴别肺孤立性结节的良、恶性对于临床决策至关重要,一方面可以使肺癌患者抓住时机,及时进行手术及其他有效治疗,以延长患者的生存时间和提高生活质量;另一方面可以减少不必要的开胸手术,降低患者的治疗痛苦,减少不必要的医疗费用^[5-6]。这无疑对临床具有重要的实用意义。

国外荟萃分析资料显示,¹⁸F-FDG PET/CT 检查诊断恶性肺结节的灵敏度和特异性分别为 93.9%和 85.8%;SUV_{ave} ≥ 2.5 可以很好地鉴别肺孤立性结节的良、恶性^[7]。本研究与国外数据相比,诊断特异性相对较低。其原因主要是因为不同国家或地区疾病流行病学不同所致^[8]。如国内结核发病率较国外明显增高,造成假阳性率相对较高^[9]。

由于¹⁸F-FDG PET/CT 价格昂贵,是否将¹⁸F-FDG PET/CT 应用在肺孤立性结节的一线鉴别诊断还存在争议^[10-11]。有文献报道,¹⁸F-FDG PET/CT 应该选择性应用在具有 10%~60% 概率可能发生为恶性肿瘤或高度怀疑恶性拟进行手术的肺孤立性结节患者中^[12]。本组资料显示,¹⁸F-FDG PET/CT 在以 CT 为基础的肺孤立性结节中的诊断灵敏度、特异度和准确度分别为 82%、63%和 78.6%,明显高于以 PET 为基础的肺孤立性结节的诊断灵敏度、特异度和准确度(74%、60%和 69.8%)。究其原因,主要因为在以 CT 为基础的肺孤立性结节中部分患者在 PET 图像中可表现为不伴有结构改变的肺门淋巴结、纵隔淋巴结和远处转移灶的存在。因此,增加了¹⁸F-FDG PET/CT 在 CT 组患者的诊断效率。

由于¹⁸F-FDG PET/CT 对诊断肺孤立性结节的局限性,国外学者也尝试联合应用 CT 进行结节的良、恶性鉴别^[13-14]。丁其勇等^[15]报道,应用 PET/CT 对 30 例肺孤立性结节进行定性诊断,发现结合 PET 的 FDG 代谢情况,诊断敏感度、特异度、准确率分别为 90.0%、93.3%、91.7%。本组资料也表明,在附加了患者年龄、病灶大小、病灶结构特征(分叶、毛刺及牵拉)等特征后,¹⁸F-FDG PET/CT 在 CT 组与 PET 组肺孤立性结节患者的诊断效率均得到提高,没有明显差别。因此,作者认为,¹⁸F-FDG PET/CT 对于肺孤立性结节的诊断价值明显受到结节病灶以外所获取的信息如肺门淋巴结、纵隔淋巴结和远处转移灶的影响;对于以 PET 信息为基础的肺孤立性结节,其诊断价值有限,结合 CT 结构信息,可以明显改善诊断效率。

参考文献:

- [1] Jimborean G, Ianosi ES, Comes A. Solitary pulmonary nodule: diagnosis criteria and management[J]. Pneumologia, 2009, 58(4): 211-218.
- [2] Sánchez-Sánchez R, Rodríguez-Fernández A, Ramírez-Navarro A. PET/CT: focal lung uptake of ¹⁸F-fluorodeoxyglucose on PET but no structural alterations on CT[J]. Rev Esp Med Nucl, 2010, 29(3): 131-134. (下转第 773 页)

定关系^[13]。有研究显示 PET/CT 对溶骨性病灶检出灵敏度高,但对单纯成骨性病灶的检出灵敏度很低。上述现象可能是因为成骨性病灶含有的肿瘤细胞成分较少,葡萄糖代谢活性较低所致。本研究局限于病例数较少,结论尚需增大样本进一步观察证实;由于时间较短,本研究未跟踪患者的生存情况。

NPC 是头颈部的一种特殊的肿瘤,常规的影像学手段如 MRI 仅能为 NPC 提供解剖形态变化的信息,而 PET/CT 可提供生物信息和病理的诊断,以了解 NPC 的生物行为,从而更好的指导 NPC IMRT 靶区的勾画^[4]。但 PET/CT 应用于临床的时间短,PET/CT 在 NPC 上的应用还很少,其在 NPC 放疗中的指导作用还有许多不明白的地方,对于 NPC 颅底骨侵犯的诊断,MRI 与 PET/CT 都应是有效的检查手段。二者紧密结合,才能使 NPC 颅底骨侵犯的检出率明显增高。

参考文献:

[1] 杨民正,梁庆模.鼻咽癌的 CT 和 MRI 影像学研究进展[J].现代医药卫生,2010,40(20):3099-3101.
 [2] 黄国森,胡学锋,高明勇,等.鼻咽癌颅底侵犯的临床及影像学分析[J].国际肿瘤学杂志,2006,22(4):304-306.
 [3] 王武.骨转移瘤早期影像诊断:PET-CT 与 MRI 比较[J].中华临床医师杂志:电子版,2007,5(6):4-5.
 [4] Wang D,Schultz CJ,Jursinic PA,et al. Initial experience of FDG-PET/CT guided IMRT of head-and-neck carcinoma[J]. Int J Radiat Oncol Biol Phys,2006,65(1):143-151.
 [5] Lin XP,Zhao C,Chen MY,et al. Role of ¹⁸F-FDG PET/

CT in diagnosis and staging of nasopharyngeal carcinoma [J]. Ai Zheng,2008,27(9):974-978.

[6] King AD, Ma BB, Yau YY, et al. The impact of ¹⁸F-FDG PET/CT on assessment of nasopharyngeal carcinoma at diagnosis[J]. Br J Radiol,2008,81(964):291-298.
 [7] 苏进,许新华. PET/CT 在鼻咽癌中的临床应用价值[J]. 广东医学,2010,31(4):519-521.
 [8] 杨镇洲,王阁,王东,等. FDG PET 显像在判断鼻咽癌放疗后鼻咽病灶复发中的临床价值[J]. 重庆医学,2007,36(20):2057-2058.
 [9] 林晓平,赵充,陈明远,等. ¹⁸F-FDG PET/CT 在鼻咽癌诊断及分期中的临床价值[J]. 癌症,2008,22(9):974-978.
 [10] 黄江琼,王安宇,朱小东,等. 兔 VX2 鼻咽移植瘤的 PET-CT 与病理结果对照研究[J]. 中华肿瘤防治杂志,2008,15(22):1698-1701.
 [11] 苏勇,赵充,谢传森,等. CT、MRI 和 PET/CT 对鼻咽癌局部肿瘤检测差异的初步研究[J]. 中国肿瘤临床,2007,34(5):245-250.
 [12] 马秀梅,陈涛,李莉,等. MRI、增强 CT 和 PET/CT 对鼻咽癌颅底侵犯诊断价值的对比分析[J]. 肿瘤,2008,28(9):795-798.
 [13] 张冬萍,吴湖炳,王全师,等. 肺癌骨转移病灶¹⁸F-FDG PET/CT 图像分析[J]. 中国临床医学影像杂志,2009,11(6):435-438.

(收稿日期:2010-11-09 修回日期:2010-12-22)

(上接第 770 页)

[3] Apostolova I, Wiemker R, Paulus T. Combined correction of recovery effect and motion blur for SUV quantification of solitary pulmonary nodules in FDG PET/CT[J]. Eur Radiol,2010,20(8):1868-1877.
 [4] 周康荣.胸部颈面部 CT[M].上海:复旦大学出版社,1996:38.
 [5] Arenberg D. PET scans for lung nodules:costs and cost-effectiveness[J]. Chest,2010,137(1):4-6.
 [6] Isbell JM, Deppen S, Putnam JB Jr. Existing general population models inaccurately predict lung cancer risk in patients referred for surgical evaluation[J]. Ann Thorac Surg,2011,91(1):227-233.
 [7] Gould MK, Maclean CC, Kuschner WG, et al. Accuracy of positron emission tomography for diagnosis of pulmonary nodules and mass lesions—a meta-analysis [J]. JAMA,2001,285(7):914-924.
 [8] 黄钢,赵军,刘建军,等. 客观评价¹⁸F-FDG PET/CT 肿瘤显像误诊现象[J]. 中华核医学杂志,2007,27(3):129-130.
 [9] Gould MK, Fletcher J, Iannettoni MD, et al. Evaluation of patients with pulmonary nodules:when is it lung cancer?: ACCP evidence-based clinical practice guidelines(2nd edition)[J]. Chest,2007,132(3 Suppl):S108-130.

[10] Grgic A, Yüksel Y, Gröschel A. Risk stratification of solitary pulmonary nodules by means of PET using(¹⁸)F-fluorodeoxyglucose and SUV quantification[J]. Eur J Nucl Med Mol Imaging,2010,37(6):1087-1094.
 [11] Sathekge MM, Maes A, Pottel H. Dual time-point FDG PET-CT for differentiating benign from malignant solitary pulmonary nodules in a TB endemic area[J]. S Afr Med J,2010,100(9):598-601.
 [12] Ampel NM. The solitary pulmonary nodule[J]. NEJM,2003,349(16):1575.
 [13] Divisi D, Di Tommaso S, Di Leonardo G. ¹⁸-fluorine fluorodeoxyglucose positron emission tomography with computerized tomography versus computerized tomography alone for the management of solitary lung nodules with diameters inferior to 1.5 cm[J]. Thorac Cardiovasc Surg,2010,58(7):422-426.
 [14] Truong MT, Sabloff BS, Ko JP. Multidetector CT of solitary pulmonary nodules [J]. Thorac Surg Clin,2010,20(1):9-23.
 [15] 丁其勇,滑炎卿,管一晖,等. PET 和 PET/CT 对孤立性肺结节的对照研究[J]. 中华核医学杂志,2005,25(5):261-263.

(收稿日期:2010-09-09 修回日期:2010-12-22)