

· 临床研究 ·

# 外科手术方式对分化型甲状腺癌<sup>131</sup>I 首次清甲的影响

程 刚, 罗 加, 吕志祥

(重庆医科大学附属第一医院核医学科 400016)

**摘要:**目的 观察外科手术方式对分化型甲状腺癌(DTC)<sup>131</sup>I 首次残余甲状腺组织的清除或去除治疗(清甲)结果的影响。方法 将 38 例 DTC 患者依据清甲效果分为成功组和失败组,手术方式主要以甲状腺床区摄<sup>131</sup>I 率和 B 超测量残余甲状腺体积进行评价。结果 手术方式在两组间有明显的差异( $P < 0.05$ )。成功组 24 h 甲状腺床区摄<sup>131</sup>I 率、残余甲状腺体积明显小于失败组 $[(8.38 \pm 6.85)\% \text{ vs } (17.06 \pm 6.23)\%, P < 0.05; (1.95 \pm 1.70)\text{cm}^3 \text{ vs } (5.71 \pm 3.53)\text{cm}^3, P < 0.05]$ ,24 h 甲状腺床区摄<sup>131</sup>I 率与残余甲状腺体积呈正相关( $r = 0.691, P = 0.001$ )。结论 甲状腺床区摄<sup>131</sup>I 率和 B 超测量残余甲状腺体积可作为评价 DTC 外科手术方式的良好指标,手术切除越彻底,术后残余甲状腺组织越少,首次清甲效果越好。

**关键词:**甲状腺肿瘤;甲状腺全切或次全切术;<sup>131</sup>I 首次清甲

doi:10.3969/j.issn.1671-8348.2011.08.020

文献标识码:A

文章编号:1671-8348(2011)08-0776-02

## Effect of operation type on results of first radioiodine ablation in patients with differentiated thyroid cancer

Cheng Gang, Luo Jia, Lu Zhixiang

(Department of Nuclear Medicine, First Affiliated Hospital, Chongqing Medical University, Chongqing 400016, China)

**Abstract:** Objective To evaluate the effect of operation type on the results of first radioiodine ablation in the patients with differentiated thyroid cancer. **Methods** 38 patients with differentiated thyroid cancer were divided into two groups as successful thyroid remnants ablation group and failed group by the results of radioiodine ablation. Operation type was evaluated by thyroid uptake and thyroid remnants volumes measured by B-ultrasound. **Results** There was significant difference of operation type between successful and failed group. Thyroid uptake and thyroid remnants volumes in successful group were lower than those in failed group  $[(8.38 \pm 6.85)\% \text{ vs } (17.06 \pm 6.23)\%, P < 0.05; (1.95 \pm 1.70)\text{cm}^3 \text{ vs } (5.71 \pm 3.53)\text{cm}^3, P < 0.05]$ . 24 h thyroid uptake had correlation with thyroid remnants volumes ( $r = 0.691, P = 0.001$ ). **Conclusion** Thyroid uptake and thyroid remnants volumes measured by B-ultrasound can be good markers as evaluation of operation type in the patients with differentiated thyroid cancer. Total or subtotal thyroidectomy and less thyroid remnants volumes help to get successful thyroid remnants ablation.

**Key words:** thyroid neoplasms; total or subtotal thyroidectomy; radioiodine ablation

甲状腺癌是最常见的内分泌肿瘤,发病率为 30~40/100 万,占人类所有癌症的 1%,其中大多数为乳头状和滤泡状的分化型甲状腺癌(DTC)<sup>[1]</sup>,在过去的 30 年,甲状腺癌的发病率增加了 3 倍<sup>[2]</sup>。<sup>131</sup>I 治疗作为 DTC 的最佳综合治疗方案的重要组成部分,又分为两个步骤,一是外科手术切除原发灶之后的残余甲状腺组织的清除或去除治疗(清甲),二是功能性转移灶的治疗<sup>[3-4]</sup>。清甲治疗对于降低甲状腺癌的复发率和病死率、提高血清甲状腺球蛋白(Tg)和诊断剂量<sup>131</sup>I 对 DTC 的复发或转移诊断的敏感性和特异性,以及利于随访均具有重要意义<sup>[5]</sup>。首次清甲的效果将直接影响到 DTC 患者<sup>131</sup>I 治疗方案的制订。首次清甲不成功者,再次清除获得成功会更加困难。本文从手术方式方面探讨其对首次清甲效果的影响。

### 1 资料与方法

**1.1 一般资料** 38 例术后且无远处转移行<sup>131</sup>I 首次清甲的 DTC 患者均来自本科 2007 年 8 月至 2008 年 8 月住院患者,其中男 10 例,女 28 例。

**1.2 方法** (1)治疗前准备:清甲治疗前忌碘,停用甲状腺片或 L-T<sub>4</sub> 4~6 周,常规检查血常规、尿常规、X 线胸片、肝功能、甲状腺摄<sup>131</sup>I 率、T<sub>3</sub>、T<sub>4</sub>、FT<sub>3</sub>、FT<sub>4</sub>、TSH、Tg、TgAb、<sup>99</sup>Tc<sup>m</sup> 残余甲状腺单光子发射计算机断层显像(SPECT)等。颈部 B 超残余甲状腺组织径线测定,应用 Brunn's 公式<sup>[6]</sup>计算残余甲状腺体积:每叶残余甲状腺组织体积( $\text{cm}^3$ )=0.52  $\text{cm}^3$  (纵径×横径×厚径),总的残余甲状腺组织体积( $\text{cm}^3$ )=左叶体积+右叶体积。(2)治疗方法:<sup>131</sup>I 剂量的给予按照固定剂量 100

mCi,服<sup>131</sup>I 1 周后行 SPECT 全身扫描及颈部静态显像。服<sup>131</sup>I 6 个月后随访。随访前的准备及随访项目与去除前相同。(3)清甲成功标准:首次清甲 6 个月后,忌碘,停用甲状腺片或 L-T<sub>4</sub> 4~6 周行<sup>131</sup>I 诊断剂量(3~5 mCi)显像或治疗剂量<sup>131</sup>I 显像,甲状腺床区摄<sup>131</sup>I 率检查。以诊断或治疗剂量<sup>131</sup>I 显像甲状腺床区无摄<sup>131</sup>I 组织、血清 Tg 阴性作为清甲成功标准<sup>[3]</sup>。将 38 例首次清甲患者分为成功组(25 例)和失败组(13 例)。

**1.3 统计学处理** 采用 SPSS11.5 统计软件分析。成功组与失败组 6、24 h 甲状腺床区摄<sup>131</sup>I 率、残余甲状腺组织体积比较采用  $t$  检验;残余甲状腺组织体积与 24 h 甲状腺床区摄<sup>131</sup>I 率之间进行相关性分析。

### 2 结果

**2.1 成功组与失败组摄<sup>131</sup>I 率、残余甲状腺组织体积比较** 成功组摄<sup>131</sup>I 率、残余甲状腺组织体积均明显低于失败组,见表 1。

表 1 两组摄<sup>131</sup>I 率、残余甲状腺组织体积比较( $\bar{x} \pm s$ )

组别	6 h 摄 <sup>131</sup> I 率(%)	24 h 摄 <sup>131</sup> I 率(%)	残余甲状腺组织体积( $\text{cm}^3$ )
成功组	6.31±3.60**	8.38±6.85*	1.95±1.70*
失败组	11.23±3.57	17.06±6.23	5.71±3.53

\*  $P < 0.05$ , \*\*  $P < 0.001$ ,与失败组比较。

**2.2 相关性分析** 38 例首次清甲患者残余甲状腺组织体积与 24 h 摄<sup>131</sup>I 率相关性分析,相关系数  $r = 0.691$ ,单侧  $P =$

0.001,呈显著正相关,见图 1。

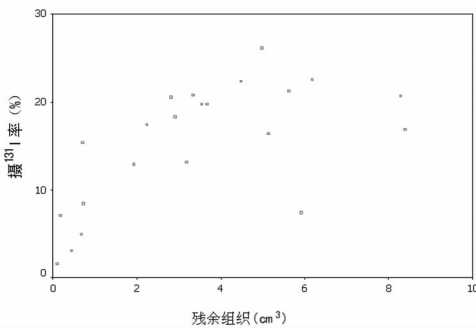


图 1 残余甲状腺组织体积与 24 h 摄<sup>131</sup>I 率散点图

### 3 讨论

手术治疗是甲状腺癌的主要治疗方式,其手术方式主要有甲状腺全切、次全切及腺叶切除术。尽管目前对于 DTC 的手术方式仍存争议,除了甲状腺微小癌以外的 DTC,更多的外科医生倾向于甲状腺的全切与次全切除术,并认为手术方式与患者预后直接相关,可以明显的减低复发率与再次手术率<sup>[7-10]</sup>。但由于外科医生的临床经验不同,即使是同样的手术方式,患者残余甲状腺组织的多少往往有很大的差异。以往报道依据外科的手术方式来评价残余甲状腺组织,或外科医生对残余甲状腺组织的体积与重量进行估计,主观性很大。在本研究中有些行甲状腺全切术的患者,行<sup>99</sup>Tc<sup>m</sup> 残余甲状腺 SPECT 显像和甲状腺床区 B 超检查仍可见较多的残余甲状腺组织(资料未展示)。而 B 超测定残余甲状腺组织径线,应用 Brunn's 公式计算残余甲状腺组织体积和甲状腺床区摄<sup>131</sup>I 率可以比较客观的评价手术方式<sup>[6]</sup>。本研究结果显示残余甲状腺组织体积与 24 h 甲状腺床区摄<sup>131</sup>I 率呈显著正相关( $r=0.691, P=0.001$ ),可以认为甲状腺床区摄<sup>131</sup>I 率和 B 超测量残余甲状腺体积可作为评价 DTC 外科手术方式的良好指标。DTC 甲状腺全切或次全切除术后<sup>131</sup>I 清除残余甲状腺组织是 DTC 治疗方案中不可缺少的部分,清甲治疗不仅可以明显的降低甲状腺癌的复发率,而且在清甲之后可以把血清 Tg 水平作为一个很敏感的随访指标<sup>[3,11-14]</sup>。首次清甲是否成功对于下一步的治疗有很重要的意义,其影响因素较多,其中术后残余甲状腺组织的多少是一个很重要的因素<sup>[15-18]</sup>。本研究发现残余甲状腺组织体积与甲状腺床区摄<sup>131</sup>I 率均与清甲结果有关,成功组与失败组比较残余甲状腺组织体积更少,甲状腺床区摄<sup>131</sup>I 率更低。这与 DTC 的现代治疗方案提倡的甲状腺全切或次全切除术一致<sup>[3,5,10]</sup>。DTC 手术切除越彻底,术后残余甲状腺组织越少,首次清甲效果越好。

### 参考文献:

[1] Park SH, Suh EH, Chi JG. A histopathologic study on 1 095 surgically resected thyroid specimens[J]. Jpn J Clin Oncol, 1988, 18(4): 297-302.

[2] Davies L, Welch HG. Thyroid cancer survival in the United States: observational data from 1973 to 2005[J]. Arch Otolaryngol Head Neck Surg, 2010, 136(5): 440-444.

[3] Cooper DS, Doherty GM, Haugen BR, et al. Revised American Thyroid Association management guidelines for

patients with thyroid nodules and differentiated thyroid cancer[J]. Thyroid, 2009, 19(11): 1167-1214.

[4] Verburg FA, Dietlein M, Lassmann M, et al. Why radioiodine remnant ablation is right for most patients with differentiated thyroid carcinoma[J]. Eur J Nucl Med Mol Imaging, 2009, 36(3): 343-346.

[5] Sabet A, Kim M. Postoperative management of differentiated thyroid cancer[J]. Otolaryngol Clin N Am, 2010, 43(2): 329-351.

[6] Arslan N, Ilgan S, Serdengeci M, et al. Post-surgical ablation of thyroid remnants with high-dose <sup>131</sup>I in patients with differentiated thyroid carcinoma[J]. Nucl Med Commun, 2001, 22(9): 1021-1027.

[7] Elaraj DM, Clark OH. Changing management in patients with papillary thyroid cancer[J]. Curr Treat Options Oncol, 2007, 8(4): 305-313.

[8] Elaraj DM, Sturgeon C. Adequate surgery for papillary thyroid cancer[J]. Surgeon, 2009, 7(5): 286-289.

[9] Doi SA, Engel JM, Onitilo AA. Total thyroidectomy followed by postsurgical remnant ablation may improve cancer specific survival in differentiated thyroid carcinoma [J]. Clin Nucl Med, 2010, 35(6): 396-399.

[10] Middendorp M, Grünwald F. Update on recent developments in the therapy of differentiated thyroid cancer [J]. Semin Nucl Med, 2010, 40(2): 145-152.

[11] Ambrosetti MC, Colato C, Dardano A, et al. Radioiodine ablation: when and how[J]. Q J Nucl Med Mol Imaging, 2009, 53(5): 473-481.

[12] Sawka AM, Brierley JD, Tsang RW, et al. An updated systematic review and commentary examining the effectiveness of radioactive iodine remnant ablation in well-differentiated thyroid cancer [J]. Endocrinol Metab Clin N Am, 2008, 37(2): 457-480.

[13] Santra A, Bal S, Mahargan S, et al. Long-term outcome of lobar ablation versus completion thyroidectomy in differentiated thyroid cancer [J]. Nucl Med Commun, 2011, 32(1): 52-58.

[14] Middendorp M, Grünwald F. Update on recent developments in the therapy of differentiated thyroid cancer[J]. Semin Nucl Med, 2010, 40(2): 145-152.

[15] 匡安仁, 管昌田, 于南, 等. <sup>131</sup>I 去除分化好的甲状腺癌术后残留甲状腺组织的评价[J]. 中华核医学杂志, 1995, 15(1): 29-30.

[16] 高克加, 朱继芳, 马寄晓. 甲状腺癌术后<sup>131</sup>I 清除残留甲状腺与用量的关系[J]. 核技术, 1994, 17(11): 677-679.

[17] 潘明志, 谭天秩. <sup>131</sup>I 对分化型甲状腺癌患者术后剩余甲状腺的去除[J]. 华西医学, 1994, 9(2): 242-244.

[18] Logue JP, Tsang RW, Brierley JD, et al. Radioiodine ablation of residual tissue in thyroid cancer: relationship between administered activity, neck uptake and outcome[J]. Br J Radiol, 1994, 67(803): 1127-1131.