

· 论 著 ·

IL-6 和 PIAS3 与肝硬化大鼠肝部分切除后肝再生的关系*

袁晟光¹, 温江涛^{1Δ}, 吕 军¹, 农卡特¹, 张明慧², 杨 波¹

(1. 桂林医学院附属医院肝胆外科, 广西桂林 541001, 2. 广西医科大学附属肿瘤医院麻醉科, 南宁 530021)

摘要:目的 研究 IL-6 和 PIAS3 在肝硬化大鼠肝部分切除后的变化规律与肝脏再生的关系。方法 实验分为肝硬化切除组(E组)和正常肝切除组(C组), 观察比较术后 0、1、2、4、12、24、48、72 h 肝再生率、增殖细胞核抗原(PCNA)及肝组织 IL-6 mRNA、PIAS3 mRNA 的表达。结果 术后 72 h E 组肝再生率明显低于 C 组($P < 0.05$); E 组 PCNA 的表达在 12 h 前均高于 C 组, 呈缓慢上升趋势, 于 48 h 达高峰, 但远低于 C 组; E 组 IL-6 mRNA 水平缓慢升高, 峰值延迟, 且远低于 C 组峰值; C 组 PIAS3 mRNA 的水平于术后 4 h 开始下降, 而 E 组于术后 12 h 开始下降, 且 E 组术后 0~12 h 均高于 C 组($P < 0.05$)。结论 硬化肝脏部分切除术后肝再生障碍机制与 IL-6 和 PIAS3 表达失衡有关。

关键词: 白细胞介素-6; 活化 STAT 的蛋白抑制物; 肝硬化; 肝再生

doi: 10.3969/j.issn.1671-8348.2011.14.009

文献标识码: A

文章编号: 1671-8348(2011)14-1373-03

Relationship of IL-6 and PIAS3 with liver regeneration in cirrhotic rats after partial hepatectomy*

Yuan Shengguang¹, Wen Jiangtao^{1Δ}, Lv Jun¹, Nong Kate¹, Zhang Minghui², Yang Bo¹

(1. Department of Hepatobiliary Surgery, Affiliated Hospital of Guilin Medical College, Guilin, Guangxi 530021, China; 2. Department of Anesthesiology, Affiliated Tumor Hospital, Guangxi Medical University, Nanning, Guangxi 530021, China)

Abstract: Objective To explore the change of IL-6 and PIAS3 and their correlation with liver regeneration in cirrhotic rats after partial hepatectomy. Methods SD rats were randomized into 2 groups: group E (cirrhotic rats receiving hepatectomy group) and group C (normal rats receiving hepatectomy group). We determined liver regeneration rate and expression of proliferating cell nuclear antigen (PCNA), IL-6 mRNA and PIAS3 mRNA in liver tissue at 0, 1, 2, 4, 12, 24, 48, 72 h after operation. Results The liver regeneration rate after partial hepatectomy in group E was significantly lower than that in control at 72 h ($P < 0.05$); the expression of PCNA in group E was higher than that in the group C at 0, 1, 2, 4, 12 h, and got to peak at 48 h, but significantly lower than that in the group C at 48 h. The levels of IL-6 mRNA in group E increased slowly, and the peak value was delayed and significantly lower than that in the group C. The levels of PIAS3 mRNA in group C decreased at 4 h after operation, the group E decreased at postoperative 12 h, and maintained at a higher level than the group C during 12 h. Conclusion The impaired liver regeneration in cirrhotic liver is associated with low expression of IL-6 and high expression of PIAS3.

Key words: interleukin-6; protein inhibitors of activated STAT; liver cirrhosis; liver regeneration

肝切除术后残肝的再生能力对患者预后具有巨大影响, 硬变肝脏部分切除后的再生较正常肝脏明显减慢、延迟^[1]。白细胞介素-6(IL-6)是启动肝细胞增值的早期信号中不可缺少的组成部分^[2], 活化 STAT3 蛋白抑制剂 (protein inhibitor of activated STAT3, PIAS3) 参与调控 IL-6/信号转移和转录激活因子 (signal transducer and activator of transcription 3, STAT3) 信号通路。本文着重探讨 IL-6 和 PIAS3 在肝硬化大鼠肝部分切除后的变化规律和肝脏再生的关系, 旨在研究硬化肝再生障碍机制, 为促进术后余肝再生及其功能恢复提供理论依据。

1 材料与方 法

1.1 材料 无特定病原体 (specific pathogen free, SPF) 级雄性 SD 大鼠 90 只, 体质量 200~250 g, 由桂林医学院 SPF 级动物实验中心提供。其中 80 只随机分为 E 组 (肝硬变切除组) 和 C 组 (正常肝切除组), 各组 40 只, 其余 10 只取 5 只制备成肝硬化模型, 与剩余 5 只大鼠切除肝左、中叶, 并分别称取切除肝质量和全肝质量, 计算其平均肝切除率。

1.2 方 法

1.2.1 模型制作 肝硬化模型^[3]: 每 3 天、每 100 克体质量大

鼠背部皮下注射 50% 四氯化碳油溶液 0.3 mL, 用 10% 的乙醇代替饮用水, 持续 9 周后行肝叶切除术; 部分肝切除: 采用乙醚吸入麻醉, 正中切口进腹, 以 7-0 号丝线结扎肝左、中叶根部, 行左、中叶肝脏切除术, 于术后 0、1、2、4、12、24、48、72 h 处死大鼠 (每个时相点 5 只大鼠), 将切除的肝左、中叶及处死后切除的余肝分别称质量, 取肝组织浸入 10% 甲醛液中固定保存, 其余肝组织置于冻存管中 -80 °C 保存。

1.2.2 肝再生率测定^[4-5] 肝再生率 (%) = $100 \times [C - (A - B)] / (A - B)$, 其中 A 为术前肝质量 (A = B/肝切除率), B 为切除肝质量, C 为最后取下的再生肝质量。

肝组织增殖细胞核抗原 (PCNA) 的表达采用 S-P 免疫组化方法 (北京中山生物技术有限公司), 抗体为小鼠抗 PCNA 单克隆抗体 (SantaCruz, 目录号: SC-9857)。高倍 (×400) 视野下选取 10 个视野, 计数 1 000 个肝细胞中 PCNA 阳性细胞数 (细胞核染成棕黄色为阳性)。

肝组织 IL-6 mRNA、PIAS3 mRNA 的测定采用 RT-PCR 技术, 引物设计与合成: 目的基因来自美国国立生物技术信息中心 (NCBI) 基因库, 目的基因引物由 PRIMER5 软件设计, 上

* 基金项目: 广西科学研究与技术开发计划应用基础研究专项基金资助课题 (桂科基 0575108)。 Δ 通讯作者: Tel: 13737725244; E-mail: wenjiangtao_0407@163.com。

表 1 PIAS-3、IL-6 及 ractactin 特异引物的序列和扩增片段长度

基因	Forwardprimer	Reverseprimer	产物长度(bp)
PIAS3	GAG CCA AGT GCG ATT ATA CCA TAC	CGG GGT CAG CAG TCA ATT TCT C	396
IL-6	GGC AAT TCT GAT TGT ATG	GAC TCT GGC TTT GTC TTT	210
Ratactin	CCC ATC TAT GAG GGT TAC GC	TTT AAT GTC ACG CAC GAT TTC	150

表 2 PCNA 阳性细胞数在肝切除术后变化($\bar{x} \pm s, n=5$)

组别	0 h	1 h	2 h	4 h	12 h	24 h	48 h	72 h
E	12.32±1.30▲	9.46±2.24▲	14.80±2.25▲	40.80±8.39▲	42.14±2.72▲	55.74±8.62▲	80.88±6.17▲	73.20±7.54▲
C	8.54±1.38	1.74±0.95	2.24±1.08	2.52±2.44	7.84±1.12	85.48±6.84	171.20±11.34	131.40±13.79

▲: $P < 0.05$, 与 C 组比较。

海英滩捷基生物技术有限公司合成。基本参数见表 1。

1.2.3 RNA 的提取 严格按 TIANGEN 公司提供的总 RNA 提取试剂盒操作步骤提取 RNA, 提取完成后分装出一部分继续以下实验, 剩余 -80 °C 保存。

1.2.4 RNA 样品的鉴定 紫外分光光度计扫描, 每个样品在紫外分光光度计上测 260 nm 和 280 nm 吸光值, 计算 260 nm/280 nm 比值, 比值大于 1.8 说明制备的 RNA 较纯, 无蛋白质污染。

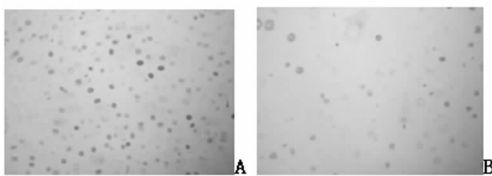
1.2.5 逆转录反应 计算后取 1 μg 总 RNA 模板做逆转录反应, 反应体系 20 μL , 包括: 5 \times primescript butter 4 μL , primescriptRT enzyme MIX 1 μL , oligo dt primer 1 μL , random 6mers 1 μL , RNA 模板 N μL (计算取量) 加焦碳酸二乙酯 (DEPC) 水至 20 μL 。反应条件: 37 °C 30 min, 然后 85 °C 10 min。

1.2.6 PCR 反应 反应体系 20 μL , 包括: primer Ex Tap(2 \times)10 μL , 上下游引物, DNA 模板, 加灭菌蒸馏水至 20 μL 。PIAS3 和 Ratactin 的反应条件为: 94 °C 5 min 然后 94 °C 30 s, 55 °C 30 s, 72 °C 40 s, 共 35 个循环, 最后 72 °C 5 min 延伸。IL-6 的反应条件是: 94 °C 5 min 然后 94 °C 30 s, 53 °C 30 s, 72 °C 40 s, 共 35 个循环, 最后 72 °C 5 min 延伸。每个样本重复 3 次。采用 2% 琼脂糖对 PCR 产物进行电泳检测, 检测结果如表 1。所需试剂盒均购自大连宝生物有限公司。

1.3 统计学处理 采用 SPSS 13.0 统计软件进行统计分析, 所有数据以 $\bar{x} \pm s$ 表示, 组间各时点比较用 t 检验, 组内比较用方差分析, $P < 0.05$ 为差异有统计学意义。

2 结果

2.1 术后肝再生率的变化 正常和肝硬化大鼠肝切除率分别为 (68.53±2.75)% 和 (71.28±3.80)% ($P > 0.05$), 两组术后残肝均出现不同程度再生, 肝硬化组术后 72 h 肝再生率为 (65.33±4.35)%, 正常肝切除组 72 h 肝再生率为 (91.20±7.29)%, 二者相比差异有统计学意义 ($P < 0.05$)。



A、B 分别为 E 组(肝硬变切除组)和 C 组(正常肝切除组)术后 48 h PCNA 表达

图 1 大鼠肝细胞 PCNA 表达比较(S-P \times 400)

2.2 肝细胞 PCNA 表达 肝切除后, 对照组在 12 h 前保持低水平, 之后迅速升高, 于 48 h 达高峰后逐渐下降; E 组在 12 h 前均高于 C 组, 呈缓慢上升趋势, 于 48 h 达高峰, 但远低于对照组见表 2、图 1。

2.3 肝组织 IL-6 mRNA 的表达 肝切除后, C 组 IL-6 mRNA 水平逐渐升高, 于 12 h 达高峰后缓慢下降, 于术后 72 h 降至 0 h 水平; E 组 IL-6 mRNA 水平缓慢升高, 于 48 h 达高峰, 且明显低于 C 组峰值; 术后 4~24 h E 组 mRNA 水平均明显低于 C 组 ($P < 0.05$), 见图 2、3。

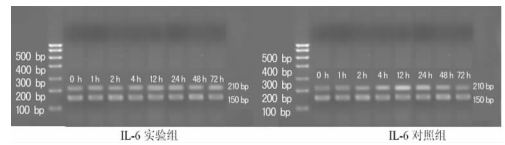


图 2 肝切除术后肝组织 IL-6 mRNA 的变化

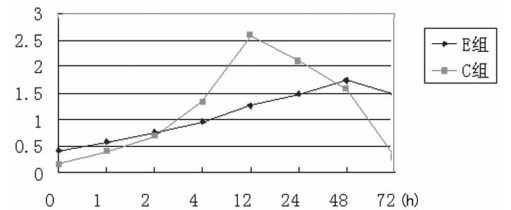


图 3 肝切除术后肝组织 IL-6 mRNA 的变化

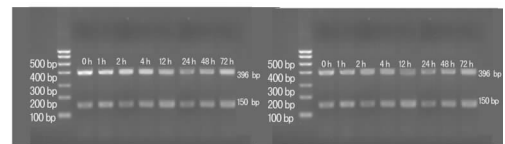


图 4 肝切除术后肝组织 PIAS3 mRNA 的变化

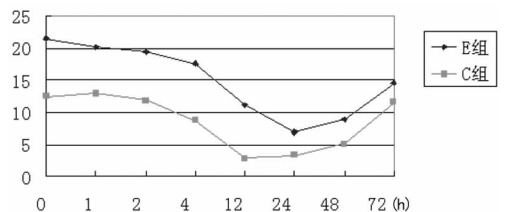


图 5 肝切除术后肝组织 PIAS3 mRNA 的变化

2.4 肝组织 PIAS3 mRNA 的表达 肝切除术后, E 组于 12 h 开始下降, 于 24 h 达最低值后缓慢上升; C 组术后 4 h 开始下

降,于 12 h 达最低值后缓慢上升,术后 72 h 达 0 h 水平;E 组 0~12 h PIAS3 mRNA 水平均高于 C 组($P<0.05$),见图 4、5。

3 讨论

肝再生率能比较准确地反映肝再生情况;PCNA 是与细胞增殖密切相关的核内酸性蛋白质,其含量和表达强弱的变化与 DNA 合成及 DNA 复制的活跃程度一致^[6]。本研究综合肝再生率及 PCNA 表达来全面评价其再生能力,由于四氯化碳和乙醇所致的损伤,肝硬化大鼠术后早期(0~12 h)肝细胞呈现增殖修复现象,肝再生率与 PCNA 的表达变化表明肝部分切除后肝硬化组肝细胞再生能力远低于对照组,肝硬化大鼠肝再生受到抑制。

本研究结果显示,术后 0~1 h E 组 IL-6 mRNA 表达高于 C 组($P<0.05$),原因可能是肝硬化前期组织学表现即肝纤维化,肝纤维化是由于细胞外基质形成与降解失衡所致,其中 IL-6 起着较为重要的作用,IL-6 随肝纤维化程度加重而升高。肝切除后,C 组 IL-6 mRNA 表达迅速上调,于 12 h 达高峰后缓慢下降,而 E 组上升缓慢,峰值延迟,且峰值明显低于 C 组峰值。肝脏再 IL-6 来源于肝内非实质细胞,以 Kupffer 细胞为主,受肿瘤坏死因子- α (TNF- α)调节,在肝脏再生过程中起着抗凋亡及促进再生的作用^[7]。目前认为 IL-6 及 TNF- α 共同启动肝脏^[8],TNF- α 通过与 Kupffer 细胞表面特异的受体结合,激活转录因子 NF- κ B(nuclear factor- κ B,NF- κ B),上调 IL-6 基因表达,刺激其合成及释放。IL-6 通过结合 gp130 受体,激活 STAT3 转录因子,后者进入核内启动细胞增殖反应^[9],Tiberio 等^[10]发现在硬化肝部分切除后余肝再生启动阶段短期给予外源性 IL-6 可促进余肝再生。在本研究中,术后 4~24 h E 组 IL-6 mRNA 水平均明显低于 C 组($P<0.05$),表明持续且长期低水平的 IL-6 对肝再生有抑制作用,与 Jin 等^[11]研究结果一致,但肝硬化部分切除后 IL-6 低水平表达的具体机制尚不清楚。另有研究表明,IL-6 可促进肝脏再生,但 IL-6 过高也可阻止和延迟肝脏再生,揭示 IL-6 在肝脏再生过程中表现出的双重性^[12]。

PIAS 蛋白家族参与调控包括基因转录和细胞信号通路,在细胞的增殖、分化和凋亡等生理病理过程中,均发挥着重要的作用。PIAS3 作为其中的一种,与 IL-6 激活的 STAT3 相互作用,启动多种基因转录,包括细胞增殖反应^[13]。有研究表明,酒精性及 HCV 性肝硬化组织 PIAS3 蛋白上调^[14]。本研究结果显示,肝切除术后 0~12 h,E 组 PIAS3 mRNA 的表达明显高于 C 组($P<0.05$);C 组术后 4 h 开始下降,而 E 组术后 12 h 开始下降,表明肝硬化肝切除后肝再生障碍与 PIAS3 长时间的高表达有关,其原因可能是因为 PIAS3 与 STAT3 相互作用,遮蔽了它们与 DNA 的结合功能域,从而抑制转录^[15],影响肝再生的启动。

肝脏再生是非常复杂和精细调节的过程,机体通过激活因子促进肝脏再生外,还存在抑制因子拮抗系统调节肝脏再生。本实验结果表明,肝硬化状态下肝切除后肝再生启动延迟、再生缓慢,与其术后早期 IL-6 表达水平低下和 PIAS3 持续高表达所引起的肝再生调控机制失衡有关。

参考文献:

- [1] Andiran F, Ayhan A, Tanyel FC, et al. Regenerative capacities of normal and cirrhotic livers following 70% hepatectomy in rats and the effect of alpha-tocopherol on cirrhotic regeneration[J]. J Surg Res, 2000, 89(2): 184-188.
- [2] 窦环,高静. 白细胞介素-6 在肝再生中的作用[J]. 细胞生物学杂志, 2004, 26(5): 459-461.
- [3] 吴孟超,杨广顺. 大鼠肝硬化模型复制的研究[J]. 中华实验外科杂志, 1984, 1(4): 145-147.
- [4] 袁晟光,王继见,董家鸿. IL-6/STAT3 与冷保存大鼠部分肝移植肝再生的关系[J]. 第三军医大学学报, 2007, 29(15): 1500-1503.
- [5] 陈栋,吴力群,曹景玉,等. 大鼠肝切除术后肝损伤程度与肝再生状态的动态对比研究[J]. 中华肝胆外科杂志, 2002, 8(6): 354-357.
- [6] Wolf HK, Michalopoulos GK. Hepatocyte regeneration in acute fulminant and nonfulminant hepatitis: a study of proliferation cell nuclear antigen expression[J]. Hepatology, 1992, 15: 707-713.
- [7] 农卡特,袁晟光. 硬化肝脏再生研究进展[J]. 重庆医学, 2010, 39(5): 606-608.
- [8] Fausto N, Campbell JS, Riehle KJ. Liver regeneration[J]. Hepatology, 2006, 43(2 Suppl 1): S45-53.
- [9] Koniaris LG, McKillop IH, Schwartz SI, et al. Liver regeneration[J]. J Am Coll Surg, 2003, 197(4): 634-659.
- [10] Tiberio GA, Tiberio L, Benetti A, et al. IL-6 Promotes compensatory liver regeneration in cirrhotic rat after partial hepatectomy[J]. Cytokine, 2008, 42(3): 372-378.
- [11] Jin X, Zimmers TA, Perez EA, et al. Paradoxical effects of short and long-term interleukin-6 exposure on liver injury and repair[J]. Hepatology, 2006, 43(3): 474-484.
- [12] Baserga R. The insulin-like growth factor I receptor: a key to tumor growth[J]. Cancer, 1995, 55(2): 249-252.
- [13] Moh A, Iwamoto Y, Chai GX, et al. Role of STAT3 in liver regeneration: survival, DNA synthesis, inflammatory reaction and liver mass recovery[J]. Lab Invest, 2007, 87(10): 1018.
- [14] Starke PL, De Saeger C, Leclercq I, et al. Deficient Stat3 DNA-binding is associated with high Pias3 expression and a positive anti-apoptotic balance in human end-stage alcoholic and hepatitis C cirrhosis[J]. Hepatol, 2005, 43(4): 687-695.
- [15] Schmidt D, Muller S. PIAS/SUMO: new partners in transcriptional regulation [J]. Cell Mol Life Sci, 2003, 60(12): 2561-2574.

(收稿日期:2010-05-10 修回日期:2010-11-22)

《重庆医学》——中文核心期刊, 欢迎投稿, 欢迎订阅!