

· 临床研究 ·

聚丙烯网状平片无张力疝修补术治疗 36 例股疝的临床体会

张亚冰, 彭鲁建, 周 扬[△]

(重庆市第一人民医院普通外科, 重庆 400011)

摘要:目的 探讨股疝无张力修补术的合理修补方式。方法 36 例股疝患者采用聚丙烯网状平片修补薄弱耻骨肌孔区域, 封闭股环, 并对此进行回顾性研究。结果 36 例患者恢复良好, 无近期及远期并发症, 随访 1~7 年无股疝或腹股沟疝复发。结论 合理修补股疝患者的腹壁缺损区, 有利于局部解剖及生理功能的恢复。

关键词: 疝; 股; 耻骨肌孔; 无张力疝修补术; 聚丙烯网状平片

doi:10.3969/j.issn.1671-8348.2011.17.023

文献标识码: A

文章编号: 1671-8348(2011)17-1720-02

Clinical experiences of 36 cases of tension-free hernioplasty for femoral hernia with polypropylene mesh

Zhang Yabing, Peng Lujian, Zhou Yang[△]

(Department of General Surgery, The First People's Hospital of Chongqing, Chongqing 400011, China)

Abstract: Objective To discuss the reasonable repair patterns of tension-free hernioplasty for femoral hernia. **Methods** Tension-free hernioplasty with polypropylene mesh was performed in 36 case of femoral hernia to repair weak area of myopectineal orifice and femoral ring, and the clinical data was retrospectively studied. **Results** All 36 patients with femoral hernia received tension-free hernioplasty recovered well with no short-term and long-term complications and no recurrent femoral hernia or inguinal hernia during follow-up period of 1-7 years. **Conclusion** Reasonable repair of abdominal wall defects of patients with femoral hernia is conducive to restoring local anatomical and physiological function.

Key words: hernia, femoral; myopectineal orifice; tension-free hernioplasty; polypropylene mesh

股疝是腹外疝中较少见的一种类型, 约占腹股沟疝的 2%~4%^[1], 发病多见于女性^[2], 可占女性腹股沟疝发病率的 30%^[3], 尤其中年以上女性。因股环处特有的解剖特点, 股疝较其他腹外疝更易发生嵌顿及绞窄致疝内容物发生坏死^[4-6]。股疝的病死率较其他腹外疝高^[7-8]。手术为股疝最有效的治疗方法。近年来, 多采用填充法进行无张力疝修补。本院 2001 年 6 月至 2008 年 3 月运用网状平片对耻骨肌孔区域及股环进行修补, 治疗股疝 36 例, 获得较好的疗效, 现总结如下。

1 资料与方法

1.1 一般资料 选择 2001 年 6 月至 2008 年 3 月本院收治的股疝患者 36 例, 运用网状平片对耻骨肌孔区域及股环进行修补治疗, 其中, 男 4 例, 女 32 例; 年龄 38~76 岁, 平均 55.7 岁; 嵌顿 12 例(部分肠壁坏死 3 例)。

1.2 手术方法 全组采用持续硬膜外阻滞麻醉。常规腹股沟手术入路, 于腹股沟韧带中点上方 1.5 cm 与耻骨结节连线处作皮肤切口, 剪开腹外斜肌腱膜, 充分游离腹外斜肌腱膜上下端, 显露腹内斜肌、联合腱、腹股沟韧带, 游离精索或子宫圆韧带, 显露腹股沟管后壁, 于腹壁下动脉内侧切开腹横筋膜, 稍作游离显露疝囊颈部, 横向打开疝囊颈, 仔细检查疝内容物有无嵌顿或坏死, 尽可能移出疝内容物, 对无坏死的疝内容物还纳入腹, 部分嵌顿严重者需切开部分腹股沟韧带, 发生肠管坏死者根据坏死程度行肠切除吻合或浆肌层缝合包埋(本组不包含肠切除病例), 将疝囊从股环中移出, 再横断疝囊颈, 完全切断疝囊颈部, 于疝囊颈部作双 U 扣锁缝合或间断缝合。将聚丙烯网状平片(美国 Atrium 公司)修剪成“L”型, 由 ABED 及 AFGC 两部分组成(见图 1), 图中补片 A 点固定于耻骨结节, AD 缝合于陷窝韧带, ED 缝合于耻骨梳韧带, BE 位于股静脉鞘内侧(离股静脉鞘内侧约 0.1 cm), 将补片向头端翻转, 使

ABC 成一直线, 缝合固定于腹股沟韧带, 这样, ABED 将股环封闭, 再将 ABCGF 铺平展开, 精索或子宫圆韧带经圆孔穿出置于补片前方, 由 A 点(经 F 点)向 G 点将 AFG 固定于腹直肌鞘外缘、联合腱及腹内斜肌表面, 术中使补片略带张力平铺, 且无皱折出现, 最后, 缝合腹外斜肌腱膜、皮下及皮肤。

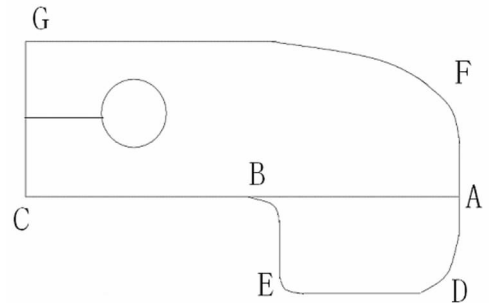


图 1 修剪成“L”型的聚丙烯网状平片

2 结果

本组手术时间 40~60 min, 平均 45 min, 术后预防性给予抗生素 1~2 d, 若嵌顿明显或部分肠壁坏死者, 延长至 3~4 d。随访 36 例, 随访时间 1~7 年, 36 例患者术后伤口均 I 期愈合, 伤口局部无红肿硬结, 无局部异物感或肿块突出, 无复发。25 例行下肢血管超声, 结果显示股静脉与髂外静脉回流良好, 无股静脉受压。

3 讨论

目前外科手术是股疝最有效的治疗方法。手术方式包括传统修补术与无张力修补术, 传统修补术包括经股部入路的术式和经腹股沟入路的 McVay 术式。经股部入路的修补法操作比较简单, 但其不易显露和处理嵌顿的疝内容物; McVay 修补

法将腹内斜肌下缘和联合肌腱缝至耻骨梳韧带,内侧缝至陷窝韧带。传统的手术方法均存在局部张力过大,术后局部不适症状明显,且易复发的缺点。

近年来,无张力疝修补术成为股疝手术的主要方法。无张力疝修补的方式较多,操作上还存在争议。目前运用较多的是疝环网塞填充法,据报道网塞填充式无张力疝修补术在国外取得了一定的疗效^[9],该法是将网塞填充于股环,以此封闭股环。2004 年中华医学会外科学会疝和腹壁外科学组推荐的股疝治疗方案中^[10],倾向疝环填充式无张力疝修补方式。但有人认为采用此法,网塞可能对股静脉造成压迫,引起下肢静脉回流不畅或深静脉血栓的形成,还可能出现网塞向股管下方移位,导致股疝的复发和复发性腹股沟疝^[11]。

作者认为,正确认识导致股疝发生的解剖学特点,有效恢复腹股沟区及股环区的正常生理结构,有助于股疝无张力修补术的合理设计与选择。1956 年法国 Fruchaud 首次提出“耻骨肌孔”的概念,“耻骨肌孔”解剖结构的重要性引起人们的重视^[12]。所谓耻骨肌孔,即与骨盆相通的位于下腹前壁的卵圆形裂孔,其上界为腹内斜肌和腹横肌,下界为耻骨梳韧带和上耻骨支,内界为腹直肌;外侧为髂腰肌,其后方仅覆盖菲薄的腹横筋膜,这一区域缺乏有效的腹壁肌肉和骨盆的保护与支撑,当此处薄弱或有缺损时,在腹内压增高等因素的影响下,腹内容物连同薄弱的腹膜和腹横筋膜经耻骨肌孔突出,再经过不同通道而导致相应的腹股沟斜疝、直疝及股疝的发生。斜疝、直疝和股疝的发生具有相同的解剖学基础,股环及股管只是股疝下降的通路,腹横筋膜薄弱区才是股疝发生的关键,股疝的疝囊颈即位于此处。因此,股疝无张力修补的重点是修补腹横筋膜薄弱区(即耻骨肌孔区)。使用网塞填充股环及股管治疗股疝的方法难以恢复腹股沟区和股管的正常解剖和生理功能。为此,笔者修补方式重点以平片加强全部耻骨肌孔区域的腹壁强度,完整封闭股环和腹股沟管后壁,对股疝发生的起点和股疝下降的途径进行双重阻断,获得较好的效果。

由于股管较直,股疝经卵圆窝突出后又受到其下缘阔筋膜的的限制而形成一锐角结构,并向前转折,这样,临床表现易与斜疝或直疝混淆。股疝内容物缺乏反复突出的症状,若患者体型肥胖,可导致诊断困难^[13],同时,因股环狭小,周围组织坚韧,股疝易嵌顿而难以复位,常需切断或部分切断腹股沟韧带使疝囊复位,这给此后的疝修补手术造成困难。本组采用与传统 McVay 术式相同的手术入路,更利于术中充分探查和灵活处置,本术式利用同一补片先行股管封闭,再于腹股沟韧带腹前壁处折叠,将补片固定于腹股沟韧带上,这有利于腹股沟韧带的重建或修复,保护腹股沟区和股管的正常解剖与生理功能。

传统观点认为疝修补术后再出现的疝都属于复发疝。有资料统计,至少 13.6% 的患者发生 1 个以上的疝,如果在网塞填充股环的无张力修复术中,不行腹股沟区修复,会造成术后疝复发率的增加。本术式利用同一补片在修补股管的同时,对内环和海氏三角区进行无张力修补,加强耻骨肌孔区域的腹壁强度,补片大多固定在组织结构坚韧、且位置固定的韧带或腱膜上,修补后的补片不易移位或滑脱,因而,术后复发率低。本组随访 1~7 年,无腹股沟疝复发病例。

人类股管的存在使股静脉有扩张的余地,并在直立时使股静脉不至于同陷窝韧带锐利的外侧缘相抵触^[14-15]。因此,无论张力修补(McVay 术式)或网塞填充股环的术式将使股静脉的生理性扩张受到限制,引起股静脉受压。目前已有修补材料引起股静脉回流受阻的报道^[11]。同时,因患者股管内径的差

异,使合理裁剪网塞内花瓣较为困难,后期纤维沉积可使网塞变硬或移位,这些因素增加了术后并发症的发生。本术式不直接填充股环,网片不与股鞘缝合而保持一定的距离,网片固定牢靠不易移位,避免了上述情况的发生。术后随访病例中,行下肢血管彩色超声检查亦未发现股静脉受压的情况。与网塞无张力疝修补术相比,作者认为放置网塞可能更易出现局部肿块,并产生异物感。本组采用平片避免了局部肿块及异物感的发生,且手术野显露更加清晰,操作相对方便简单,手术时间缩短,效果肯定。同时,采用单一补片进行修补,降低了治疗费用,有利于基层医院的推广。

参考文献:

- [1] Read RC. Recent advances in the repair of groin herniation [J]. *Curr Probl Surg*, 2003, 40(1): 13-79.
- [2] Alimoglu O, Kaya B, Okan I, et al. Femoral hernia: a review of 83 cases [J]. *Hernia*, 2006, 10(1): 70-73.
- [3] Courtney CA, Duffy K, Serpell MG, et al. Outcome of patients with severe chronic pain following repair of groin hernia [J]. *Br J Surg*, 2002, 89(10): 1310-1314.
- [4] Kemler MA, Oostvogel HJ. Femoral hernia: is a conservative policy justified [J]. *Eur J Surg*, 1997, 163(3): 187-190.
- [5] Brittenden J, Heys SD, Eremin O. Femoral hernia: mortality and morbidity following elective and emergency surgery [J]. *J R Coll Surg Edinb*, 1991, 36(2): 86-88.
- [6] Malek S, Torella F, Edwards PR. Emergency repair of groin herniae: outcome and implications for elective surgery waiting times [J]. *Int J Clin Pract*, 2004, 58(2): 207-209.
- [7] Sanchez-Bustos F, Ramia JM, Fernandez Ferrero F. Prosthetic repair of femoral hernia: audit of long term follow-up [J]. *Eur J Surg*, 1998, 164(3): 191-193.
- [8] Swarnkar K, Hopper N, Nelson M, et al. Sutureless mesh-plug femoral hernioplasty [J]. *Am J Surg*, 2003, 186(2): 201-202.
- [9] Hachisuka T. Femoral hernia repair [J]. *Surg Clin North Am*, 2003, 83(5): 1189-1205.
- [10] 中华医学会外科学会疝和腹壁外科学组. 成人腹股沟疝股疝手术治疗方案(修订稿) [J]. *中华普通外科杂志*, 2004, 19(2): 126.
- [11] Bendavid R. 腹壁疝外科治疗 [M]. 郭仁宣, 苏东明, 译. 沈阳: 辽宁科学技术出版社, 2003.
- [12] Stoppa R, Van Hee R. Surgical anatomy of the groin region [J]. *Acta Chir Belg*, 1998, 98(3): 124-126.
- [13] Sandblom G, Haamaniemi S, Nilsson E. Femoral hernias: a register analysis of 588 repairs [J]. *Hernia*, 1999(3): 131-134.
- [14] 韩永坚, 刘牧之. 临床解剖学丛书腹盆部分册 [M]. 北京: 人民卫生出版社, 1992: 53-89.
- [15] 康俊生, 王焱, 聂磊, 等. 耻骨肌孔在股疝无张力修补术中的应用 [J]. *实用医药杂志*, 2008, 25(11): 1317-1318.