

· 临床研究 ·

股骨近端解剖钢板治疗 66 例股骨粗隆间骨折的研究

吴辉耀, 张 勇, 黎圣田, 颜川江
(重庆市巫山县人民医院骨科 404700)

摘要:目的 评价股骨近端解剖钢板治疗股骨粗隆间骨折的疗效,并探讨相关注意事项。方法 应用股骨近端解剖钢板治疗股骨粗隆间骨折 66 例。结果 66 例股骨粗隆间骨折患者治疗后 63 例获得随访,平均随访 16 个月。股骨粗隆间骨折平均愈合时间为 4 个月。髋关节功能按 Harris 评分标准:优 47 例,良 12 例,中 2 例,差 2 例,优良率为 93.7%。所有患者无感染、断钉、断板、骨折不愈合及股骨头坏死。结论 采用股骨近端解剖钢板治疗股骨粗隆间骨折,具有固定可靠、并发症少、满意率高等优点,是一种治疗股骨粗隆间骨折的有效方法。

关键词:股骨;骨折;治疗

doi:10.3969/j.issn.1671-8348.2011.24.013

文献标识码:A

文章编号:1671-8348(2011)24-2425-02

Study of treatment of 66 cases of intertrochanteric fracture with proximal femoral anatomical plate

Wu Huiyao, Zhang Yong, Li Shengtian, Yan Chuanjiang

(Department of Orthopaedics, Wushan People's Hospital, Chongqing 404700)

Abstract: Objective To evaluate the efficacy of treatment of intertrochanteric fracture with proximal femoral anatomical plate and explore the surgical considerations. **Methods** The therapeutic measure treated intertrochanteric fracture in 66 cases. **Results** In 66 patients with intertrochanteric fracture followed up for 63 for 16 months. The healing time of intertrochanteric fracture was an average of 4 months. To evaluate Hip function by the Harris numerical rating system; excellent in 47 cases, good in 12 cases, fair in 2 cases, poor in 2 cases. The excellent rate was 93.7%. There were no infection, plate or lock pin fracture, non-union and femoral head necrosis. **Conclusion** Because of the advantages of rigid fixation, less operating complications and high rate of excellent results, intertrochanteric fracture with proximal femoral anatomical plate is an effective method.

Key words: femure; fractures, bone; therapy

股骨粗隆间骨折是临床常见骨折之一,好发于老年人。由于非手术治疗卧床时间长,全身并发症多,故大部分学者倾向于只要患者无手术禁忌证均应行内固定治疗^[1-2]。本组 2003 年 1 月至 2010 年 8 月采用天津医疗器械厂生产的股骨近端解剖钢板手术治疗股骨粗隆间骨折 66 例,取得满意疗效。该方法简单、价廉、使用效果可靠,适合基层医院开展。现报道如下。

1 资料与方法

1.1 一般资料 2003 年 1 月至 2010 年 8 月本科收治股骨粗隆间骨折 66 例,男 37 例,女 29 例。年龄 54~86 岁。致伤原因:交通伤 32 例,坠跌伤 34 例。骨折按 Evan's 分型:Ⅱ型骨折 26 例,Ⅲ型骨折 21 例,Ⅳ型骨折 19 例。合并伤:脏器损伤 6 例,多发性骨折 8 例,高龄患者伴糖尿病 9 例,脑梗死 5 例,高血压 12 例。手术时间:伤后 4~9 d。

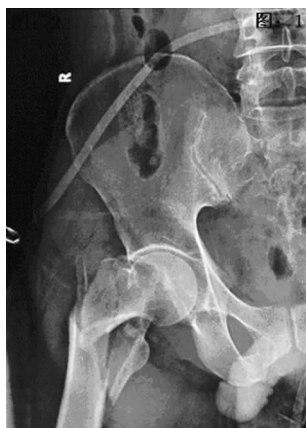

图 1 术前正位 X 线片

1.2 手术方法 采用全身麻醉或持续硬膜外麻醉。患者仰卧位、患髋垫高 10°~15°,取髋外侧切口,显露股骨粗隆骨折部及股骨上段,牵引复位骨折端,根据骨折情况安放长短适度的股骨近端解剖钢板,置于股骨干外侧固定。钢板上端 3 孔置入股骨颈导针,经 C 型臂透视骨折复位及导针安放满意后,依导针指引方向置入 3 枚加压螺钉于股骨颈部,下段解剖钢板紧贴股骨上段外侧,置入螺钉固定。各方向旋转及牵引髋关节,确信骨折固定稳固后放置“T”管引流,逐层关闭切口。

1.3 术后处理 切口常规引流 24~48 h。术后常规应用抗生素及低分子肝素钠以预防感染和深静脉栓塞。一般不作牵引,术后 3 d 常规应用持续被动活动(continuous passive motion, CPM)早期活动关节,并鼓励患者行股四头肌舒缩活动和踝关节主动活动,2 周后根据情况在保护下扶拐患肢不负重卧床活动。

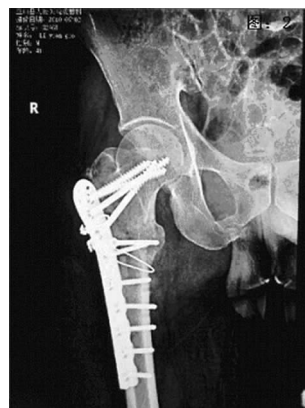


图 2 解剖钢板固定术后正位 X 线片

2 结 果

本组患者手术时间 1.5~2.0 h。出血量约 100~300 mL。有 3 例患者术前血红蛋白偏低,予输血 200 mL。术后 1~2 周在保护下扶拐患肢不负重离床活动。本组 66 例患者手术切口均 I 期愈合。其中 63 例获得随访,随访时间 6~30 个月,平均 16 个月。股骨粗隆间骨折平均愈合时间为 4 个月。髋关节功能按 Harris 评分标准,优 47 例,良 12 例,中 2 例,差 2 例,优良率为 93.7%。2 例手术患者术后 3 个月发生脑卒中偏瘫,患肢丧失负重功能。另 3 例手术患者因居住交通原因未随访。所有随访患者未发生感染、钉板松动、断裂、骨折不愈合、股骨头坏死及髋内外翻畸形等并发症。

3 讨 论

股骨粗隆间骨折多发生在老年人,非手术治疗需长期卧床,易导致肺部、泌尿道感染及褥疮等并发症,严重威胁患者生命,同时容易造成骨折移位,极易发生髋内翻、肢体短缩等后遗症。因此患者在无严重内科疾病的情况下均应积极手术治疗,以获得稳定的固定,以便早期功能锻炼,减少长期卧床所引发的并发症。目前手术治疗常用的内固定有髓内固定如 γ 钉与髓外固定,如动力髋螺钉(dynamic hip screw, DHS)、动力髌螺钉(dynamic condylar screw, DCS)及解剖钢板等。

3.1 解剖钢板治疗股骨粗隆间骨折的优点 在各种内固定方法中, γ 钉和 DHS 是比较常见的内固定器材,它们对手术操作和转子外侧完整性的要求都比较高。DHS、是动力钉板系统,能通过负重产生轴向滑动,将骨折端剪力转化为压应力,增加了骨折端的稳定,有利于骨折愈合,其固定优势是:器械简单,操作简便,手术时间短;但常需配合牵引床使用,在基层医院不便开展。DHS 适合于顺股骨粗隆骨折,DCS 适合于股骨粗隆下或部分逆粗隆骨折,在选择上能够互补。但对 III、IV 型骨折疗效不佳,已有钉头穿出、术后髋内翻、钢板断裂报道^[3]。对于股骨转子上部粉碎严重的 III 型、IV 型骨折,常伴有额状面骨折,且股骨近端外侧壁粉碎,选择 γ 钉和 DHS 固定均可能因近端固定不坚强致内固定失效,此时解剖钢板可能是较好的选择。因为解剖钢板是根据股骨近端解剖结构所设计的一种钉板固定装置,近端呈勺状与大粗隆匹配,有 3 枚松质骨螺钉可固定至股骨颈部,置入螺钉的角度不受严格限制,可避开骨折线,根据术中需要将螺钉拧入即可。对于儿童股骨转子周围骨折,由于股骨颈较细,加之骨骺的存在,有时只能选择解剖型钢板。对于严重骨质疏松和骨折粉碎的患者,有时股骨近端解剖钢板也很难达到稳定固定,此时应延长制动的的时间。杨晋才等^[4]报道了 31 例不稳定股骨粗隆间骨折治疗,解剖型钢板优良率达 92.3%,对照组 DHS 固定优良率 36.0%,差异明显。本组患者也取得良好疗效,优良率达 93.7%。

3.2 髋内翻畸形的预防 治疗股骨粗隆间骨折,无论何种内固定方法,髋内翻畸形是最常见的并发症,特别是股骨近端内

侧缺损较多的不稳定性骨折。术前对骨折类型及粉碎程度要有足够认识,必要时行 CT 三维重建。在术中,维持股骨近端内侧结构的完整相当重要,对于股骨近端内侧损伤较严重的病例,术中需加强对股骨近端内侧的骨块复位固定。若复位后骨折端有骨质缺损,可取髂骨植骨,或延迟负重。术后何时开始负重一直存在争议,本组认为应根据患者的体质、骨质疏松程度和骨折固定后的稳定程度来综合考虑,对于严重骨质疏松、不稳定性骨折的患者,在骨痂生长之前,不应过早进行负重锻炼。否则会使骨折端承受较大压应力,致使骨折移位或内固定失效,可形成髋关节内翻、肢体短缩畸形^[5]。对于其他患者,原则上是早活动,晚负重。

3.3 术后恢复及并发症的预防 股骨转子间骨折是临床上常见的骨折之一,好发于老年人^[6]。术后早期非负重条件下的功能锻炼,有利于早期康复,建立患者痊愈信心^[7]。本组患者术后即被动活动患肢及按摩,鼓励患者早期开始主动肌肉收缩锻炼,术后 3 d 常规应用 CPM 早期活动关节,以促进静脉回流、预防静脉栓塞的发生。对于老年患者应提倡早离床,早活动,以防压疮、肺部感染等并发症的发生。

参考文献:

- [1] 徐文联,李华杰,从庆武. 不同方法治疗老年人股骨转子间骨折的疗效比较[J]. 中华全科医学, 2008, 6(9): 904-905.
- [2] Scheedinc T, Opodeweegh L, Vaes P, et al. Hip fracture treatment: outcome and socioeconomic aspects. A one-year survey in a Belgian University Hospital[J]. Acta Oahop Belg, 2003, 69(2): 145-156.
- [3] 陈明,夏仁云. 动力髋/髌螺钉治疗股骨近关节骨折失败原因及治疗[J]. 临床骨科杂志, 2003, 6(2): 149-151.
- [4] 杨晋才,王庆一,曲铁兵,等. DHS 支持钢板治疗不稳定型股骨粗隆间骨折的临床效果[J]. 中国骨与关节损伤杂志, 2005, 21(5): 403-405.
- [5] Sarathy MP, Madhavan P, Ravichandran KM. Nonunion of intertrochanteric fractures of the femur. Treatment by modified medial displacement and valgus osteotomy[J]. J Bone Joint Surg(Br), 1995, 77(1): 90-92.
- [6] J Haidukewych GJ, Israel TA, Berry DJ. Reverse obliquity fractures of the intertrochanteric region of the femur[J]. Bone Joint Surg (Am), 2001, (83): 643-647.
- [7] 李锋生,陈瑞光,梁伟国,等. 老年股骨转子间骨折的手术方法选择及围手术期处理[J]. 实用医学杂志, 2009, 25(5): 760-761.

(收稿日期:2011-04-15 修回日期:2011-06-18)

(上接第 2424 页)

CEA、CA50、CA199、CA125 联合检测对卵巢恶性肿瘤的诊断及复发的价值[J]. 现代临床医学生物工程杂志, 2003, 9(2): 104-106.

[14] 彭莉,张桂霞,朱传金. CEA、CA125 在卵巢癌预后检测和复发诊断中的价值分析[J]. 肿瘤基础与临床, 2006, 19

(5): 382.

[15] 刘冬妍,董艳娥,郭淑光,等. 比较血清 CEA、CA199、CA125、CA724 对卵巢癌临床诊断及疗效观察的价值[J]. 辽宁医学杂志, 2002, 16(1): 18.

(收稿日期:2011-03-10 修回日期:2011-06-17)