

· 临床研究 ·

经皮椎体成形术治疗老年骨质疏松性胸腰椎压缩骨折 52 例分析

彭亦良, 杨渝勇, 王剑岚, 申文瀚, 任林海
(武警重庆总队医院骨科 400061)

摘要:目的 观察经皮椎体成形术(PVP)治疗老年骨质疏松性胸腰椎压缩性骨折的临床疗效。方法 2008年3月至2010年12月,应用PVP治疗52例67个(胸椎36,腰椎31)骨质疏松性胸腰椎压缩骨折患者。在C臂X线导向下,经椎弓根向椎体内注入聚甲基丙烯酸甲酯(PMMA),单个椎体骨水泥注入量为1.6~7.5 mL,平均4.9 mL。结果 术后49例患者疼痛明显缓解,腰背部疼痛在术后4~48 h消失或明显减轻,VAS评分从术前平均(7.93±1.48)分降至术后平均(2.49±1.16)分,差异有统计学意义($P<0.01$)。随访期间没有椎体进一步压缩或变形,无严重并发症发生,所有患者疼痛无反复。结论 经皮椎体成形术是治疗老年骨质疏松性胸腰椎压缩性骨折的一种简单、有效、安全的方法。

关键词:椎体成形术;骨质疏松;骨折,压缩性

doi:10.3969/j.issn.1671-8348.2011.29.012

文献标识码:A

文章编号:1671-8348(2011)29-2944-03

Percutaneous vertebroplasty in treatment of osteoporotic vertebral compression fractures in 52 patients

Peng Yiliang, Yang Yuyong, Wang Jianlan, Shen Wenhan, Ren Linhai

(Department of Orthopedics, the General Hospital of Chongqing Armed Police, Chongqing 400061, China)

Abstract: Objective To observe the therapeutic effects of percutaneous vertebroplasty(PVP) in treating osteoporotic vertebral compression fractures in elderly patients. **Methods** From March 2008 to December 2010, 52 patients with 67 painful vertebral body fractures(36 in thoracic vertebra and 31 in lumbar) were treated with percutaneous vertebroplasty(PVP). Polymethylacrylate(PMMA) were injected into the vertebral bodies through pedicle of vertebral arch by C-arm X-ray. 1.6-7.5 mL bone cement(average 4.9 mL) was injected into single vertebral body. **Results** Obvious pain relief was achieved in 49 patients after operation. The low back pain disappeared or abated significantly within 4-48 h after the procedure. The VAS score from 7.93±1.48 before operation decreased to 2.49±1.16 after operation($P<0.01$). During the follow-up period, no vertebral body further compression and deformation observed, no serious complications happened, and the low back pain did not reoccur in all patients. **Conclusion** PVP is effective and safe for the treatment of osteoporotic vertebral compression fractures.

Key words: vertebroplasty; osteoporosis; fractures, compression

随着我国步入人口老龄化社会,胸腰椎骨质疏松压缩性骨折的发病率越来越高,临床以剧烈腰背痛,丧失劳动能力与生活自理能力为特征,使患者生活质量严重下降,甚至可大大缩短患者的寿命。传统的治疗方法主要包括卧床休息、药物镇痛、支具外固定等,不仅治疗效果差,难以缓解疼痛,还极易导致骨质进一步脱钙疏松,形成恶性循环,而开放性的手术治疗也因患者骨质条件和全身情况差而受到限制。近年来,经皮穿刺椎体成形术(percutaneous vertebroplasty, PVP)被广泛地用于临床,已成为治疗骨质疏松性椎体压缩骨折的首选方法^[1]。现将本院2008年3月至2010年12月开展的PVP治疗52例胸腰椎骨质疏松性压缩骨折的疗效进行回顾性分析,并报道如下。

1 资料与方法

1.1 一般资料 本组52例患者中,男13例,女39例;年龄最小者61岁,最大者82岁,平均74.6岁;受伤或出现疼痛后至进行手术的间隔时间为1 d至2个月。经影像学检查证实病变椎体共67例,其中T7椎体1例、T8椎体1例、T9椎体2例、T10椎体3例、T11椎体8例、T12椎体21例、L1椎体16例、L2椎体13例、L3椎体2例。单个椎体压缩性骨折43例,2个椎体压缩性骨折9例;所有患者均表现为顽固性腰背疼痛,腰部活动明显受限,翻身和起床困难,但无脊髓和神经损伤。

1.2 术前准备 所有患者术前常规检查血常规、肝肾功能、凝血功能、胸片和心电图。所有病例术前均常规作胸腰椎X线

正侧位片、CT以及MRI检查,了解病变椎体后壁的完整性以及椎弓根的位置、大小。CR片提示所有患者均存在不同程度骨质疏松(图1),CT片提示病变椎体后壁基本完整,椎体压缩程度均小于70%(图2)。

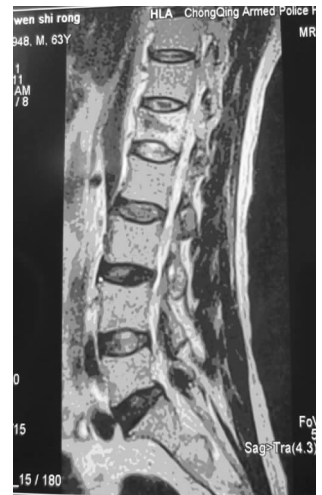

图1 术前X线侧位片

图2 术前MRI片

1.3 手术方法 患者取俯卧位,腹部悬空,常规心电监护。C型臂X光机透视确定病椎及椎弓根位置,并在体表作标记。腰椎采用经椎弓根入路,胸椎经椎弓根或者经肋椎关节间隙入路。利多卡因局部麻醉后,采用苏州爱得公司一次性经皮椎体

成形手术工具包,含显影剂硫酸钡的 PMMA 骨水泥(天津合成材料工业研究所生产)调配前放入 4℃ 冰箱内 24 h,延长其固化时间。使用 13G 带芯穿刺套针,在 C 臂 X 光机监护下,沿椎弓根进入伤椎,针尖抵至椎体前中 1/3 交界处,抽出针芯,置入工作套管,注入 0.5 mL 含钡骨水泥,通过监视器观察有无渗漏和静脉返流。C 臂 X 光机证实穿刺针位置正确,无显影剂外渗后,将骨水泥调至牙膏状,注入 2 mL 专用推注杆内,在侧位 C 臂 X 光机全程监视下,将骨水泥缓慢注入椎体,一般从受伤椎体的两侧椎弓根同时注入骨水泥,少数情况下进行单侧注射,推注过程中需严密监视骨水泥在椎体内的分布情况,一旦有渗漏应立即停止灌注。当推注骨水泥感觉阻力较大或透视见骨水泥已渗透至椎体后缘时即停止,等 2~3 min 骨水泥进一步固化后,将穿刺针来回旋转数次,拔出穿刺针,穿刺点局部压迫 3~5 min 后包扎。术毕观察 10 min 后无不适,将患者送返病房。本组患者 45 例椎体行双侧椎弓根注射,22 例椎体行单侧椎弓根注射。每个椎体骨水泥注入量为 1.6~7.5 mL,平均 4.9 mL。手术时间为 36~95 min,平均 51 min。

1.4 术后处理 术后患者继续卧硬板床休息,摄 X 线正侧位片及 CT 扫描,检查骨水泥在椎体内的分布情况。心电监护 12~48 h,预防性使用抗菌药物 2~3 d,术后第 2~5 天根据患者情况,指导患者坐起及下床活动,进行适当的功能锻炼,继续抗骨质疏松治疗。

1.5 疗效判断 分别在手术前后应用 10 分视觉模拟评分(visual analogue score, VAS),对所有患者分别于术前及术后 3 d 进行疼痛视觉类比评分。0 分为无痛,1~3 分为轻度疼痛,4~6 分为中度疼痛,7~9 分为重度疼痛,10 分为剧烈疼痛。同时测量伤椎手术前后椎体前缘高度和后凸 Cobb 角的变化情况。

1.6 统计学处理 采用 SPSS13.0 统计学软件进行统计分析,各组数据资料均以 $\bar{x} \pm s$ 表示,采用 *t* 检验分析,以 $P < 0.05$ 表示差异有统计学意义。

2 结 果

2.1 治疗结果 52 例患者的 67 个受伤椎体均一次性顺利地完成了穿刺,术中出血 2~10 mL,平均约 5 mL。手术过程中无一例患者出现血压下降,未发生肺血管栓塞。术后第 2 天 X 线片检查提示,骨水泥在椎体内主要分布在椎体中部或前部,两侧进针者骨水泥弥散情况明显好于单侧进针者(图 3、5)。有 4 例患者出现骨水泥渗漏(1 例前侧,2 例外侧和 1 例后侧,图 4),但未引起明显的临床症状。52 例患者术后症状均明显缓解,腰背部疼痛在术后 4~48 h 消失或明显减轻,术前 VAS 评分平均(7.93±1.48)分,术后平均(2.49±1.16)分,差异有统计学意义($P < 0.01$)。患者术后 1~7 d 内下床活动。住院天数为 5~15 d,平均 7 d。本组患者术前伤椎前缘高度平均(22.8±3.4)mm,术后平均(29.1±3.2)mm,差异无统计学意义($P > 0.05$);术前伤椎后凸 Cobb 角平均(6.6±2.1)°,术后平均(5.2±2.4)°,差异无统计学意义($P > 0.05$)。52 例患者均获得随访,时间 3~13 个月,平均 5.2 个月,没有发现椎体进一步压缩或变形。

2.2 临床疗效观察 疗效判断按照 WHO 标准^[2],完全缓解(CR)45 例,部分缓解(PR)4 例,轻微缓解(MR)3 例,无缓解(NR)1 例。本组 CR 率 86.5%,PR 率 7.7%,有效率为 94.2%。随访期间所有患者疼痛无反复。

2.3 并发症 住院期间无严重并发症发生,有 2 例患者术后第 3~4 天出现肺部感染,经调整治疗方案后恢复正常;3 例患

者术后出现便秘,给予对症处理后好转;1 例患者出院后 4 个月因心脏病突发死亡。

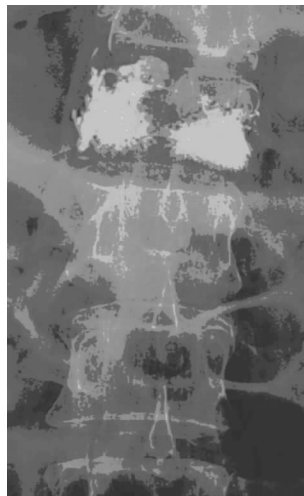


图 3 术后 X 线正位片



图 4 术后 X 线侧位片

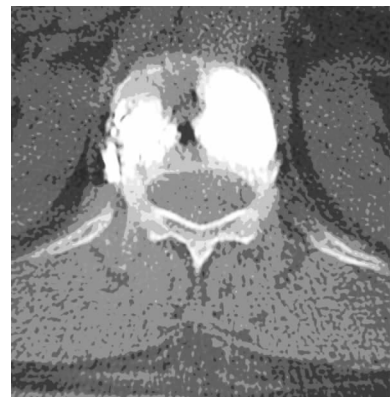

图 5 术后 CT 片

3 讨 论

对于骨质疏松胸腰椎压缩性骨折的治疗,传统方法主要包括卧床休息,口服非甾体药物镇痛、抗骨质疏松药物,腰部垫软枕,腰背肌功能锻炼治疗等,不仅效果差,而且治疗时间长,患者需长期卧床^[3]。临床实践证明,长期卧床会导致骨量进一步丢失,加速骨质疏松的进展,常引起驼背及顽固的腰背部疼痛,且容易引发肺炎、泌尿系感染、下肢深静脉血栓等多种并发症。开放手术虽然能够改善胸腰椎压缩性骨折引起的疼痛和畸形,但常因患者年龄大、手术风险高、骨质疏松严重和全身情况差而受到限制^[4]。

由于 PVP 创伤小、止痛效果好而且迅速,加上 PVP 无须内固定,至少保留了上下两运动节段,更加符合生理要求,而且同样可以达到稳定脊柱的目的,现已成为脊柱微创介入治疗的热点^[5]。尽管 PVP 已取得满意的治疗结果,但仍存在下面一些问题:(1)PVP 虽然能缓解疼痛,稳定受伤椎体,却难以恢复压缩椎体高度,不能纠正脊柱后凸畸形;(2)残留物影响功能,存有疼痛;(3)因向压缩椎体内注入骨水泥需要较大压力,易引起骨水泥渗漏等问题^[6]。

骨水泥渗漏是 PVP 手术最主要的并发症,骨水泥可以向各个方向发生渗漏,如椎旁静脉、椎管、神经根管及椎体前缘等,尤其是椎管内渗漏,一旦发生后果严重。可导致脊髓或神经根受压,最严重的是骨水泥进入静脉回流引起肺栓塞,严重

病例可以导致死亡。据报道, PVP 手术骨水泥渗漏的发生率为 1%~6%, 大多数不产生严重临床后果。尽管如此, 为了防止骨水泥渗漏引起严重并发症, 作者的体会是, 开展 PVP 手术需要注意以下几点: (1) 严格把握适应证, 椎体后壁严重破坏者不宜行 PVP 术; (2) 为了避免穿刺针误入椎管或椎间孔, 必须在正位透视下穿刺, 针尖不超过椎弓根内缘, 侧位透视下, 不超过椎弓根下缘; (3) 经椎弓根穿刺不能反复进行, 尽量争取一次成功, 因为多个针道可增加骨水泥渗漏的危险性; (4) 充分掌握骨水泥的固化程度, 要等骨水泥呈牙膏样, 牵拉后出现黏稠丝状时再进行注射; (5) 推注骨水泥时一定要在侧位 C 臂 X 光机监视下操作, 若发现渗漏现象应立即停止注射; (6) 为了降低肺部栓塞的危险性, 一般不宜同时对 3 个以上的椎体一次性进行手术; (7) 术中监测血压, 注意观察患者有无呼吸困难, 如果患者出现呼吸困难, 则可能为骨水泥渗漏随静脉回流形成肺栓塞, 应立即进行抢救; (8) 术中、术后密切观察患者的下肢感觉和运动, 一旦出现骨水泥外渗压迫脊髓和神经, 则需要急诊开放手术减压, 以免发生严重的后果。

关于 PVP 手术止痛的机制, 至今尚未完全明了, 对 PVP 手术的止痛原理, 目前较为一致的看法是, 骨水泥使骨质疏松椎体内微骨折得到固定, 增加了椎体的稳定性; 此外, 骨水泥聚合反应放热与毒性作用破坏了椎体内的神经末梢, 改变了椎体内的微环境, 降低了疼痛的敏感性^[7-9]。还有一种观点是, 椎体内压增高是导致疼痛的一个可能原因的设想, PVP 术时穿刺针刺入椎体后, 使骨内压下降, 从而缓解了疼痛, 支持这一设想的证据是, 不少的临床研究证实, PVP 的止痛效果与 PMMA 的注射剂量不呈正相关, 一些椎体骨水泥推注量很少, 但疼痛缓解效果却相当好^[2], 本组的临床观察结果也支持这一设想, 但最终确认尚需进一步的临床试验证实。

为了防止骨水泥渗漏, 除了尽可能做到穿刺一次成功外, 骨水泥的推注时机也很关键, 本研究的体会是, 调配骨水泥后 4~4.5 min 时推注效果最好。从本组患者术后复查的 X 线片来看, 伤椎两侧进针者, 骨水泥弥散情况明显好于单侧进针者。尽管有报道, 老年骨质疏松性椎体压缩骨折患者腰背部疼痛的缓解与伤椎内注入的骨水泥量之间没有明显的相关性, 但本文认为, 如果患者的病情允许, 应尽可能采用两侧进针, 不仅有利于缓解患者的疼痛, 更有利于增强伤椎的力学稳定。

总之, PVP 是一种安全有效的微创脊柱外科手术方法, 具有创伤小、操作简单、疗效肯定、并发症少等优点, 具有理想的止痛效果, 可以减少卧床时间, 减轻患者的痛苦, 为患者重返工作岗位创造了条件, 为老年骨质疏松性椎体压缩骨折的治疗开辟了一条全新的途径。PVP 术后患者能够在短时间内缓解腰背疼痛症状, 恢复部分日常生活的能力, 而且具有住院时间短、花费少等优点, 值得临床广泛推广应用^[10-14]。

参考文献:

[1] Patel N. Percutaneous vertebroplasty: role in treatment of vertebral compression fractures [J]. *Phys Med Rehabil*

Clin N Am, 2010, 21(4): 869-876.

[2] Jay MZ, Michael K, Kunal P. Percutaneous Augmentation of Vertebral Compression Fractures [J]. *Semin Spine Surg*, 2011, 23(1): 40-44.

[3] Klazen CA, Lohle PN, de Vries J, et al. Vertebroplasty versus conservative treatment in acute osteoporotic vertebral compression fractures (Vertos II): an open-label randomised trial [J]. *Lancet*, 2010, 376(9746): 1085-1092.

[4] Grados F, Depriester C, Cayrolle G, et al. Long-term observations of vertebral osteoporotic fractures treated by percutaneous vertebroplasty [J]. *SAS J*, 2009, 3(3): 118-122.

[5] Matthew JM, Scott LP, Wolinsky JP, et al. Vertebroplasty and kyphoplasty for the treatment of vertebral compression fractures: an evidenced-based review of the literature [J]. *Spine J*, 2009, 9(6): 501-508.

[6] Eeric T. Vertebroplasty and kyphoplasty: complications and their management [J]. *Semin Spine Surg*, 2008, 20(1): 53-66.

[7] Nieuwenhuijse MJ, van Erkel AR, Dijkstra PD. Percutaneous vertebroplasty in very severe osteoporotic vertebral compression fractures: feasible and beneficial [J]. *J Vasc Interv Radiol*, 2011, 22(7): 1017-1023.

[8] Bernard C, Patrick C, Laredo JD. Osteoporotic vertebral fractures: a role for vertebroplasty or kyphoplasty [J]. *Joint Bone Spine*, 2010, 77(5): 380-381.

[9] Anselmetti GC, Muto M, Guglielmi G, et al. Percutaneous vertebroplasty or kyphoplasty [J]. *Radiol Clin North Am*, 2010, 48(3): 641-649.

[10] 张俊, 何清义, 熊敏, 等. 经皮椎体成形术与椎体后凸成形术治疗骨质疏松性胸腰椎压缩性骨折的临床对照观察 [J]. *重庆医学*, 2009, 38(3): 311-314.

[11] 霍成存, 陈福美, 王银昌, 等. 骨质疏松椎体压缩性骨折经皮椎体成形术与保守治疗对照临床研究 [J]. *当代医学*, 2009, 15(29): 587-589.

[12] 王文革, 李仕臣, 刘琦, 等. 经皮椎体成形术治疗老年骨质疏松性胸腰椎压缩骨折的临床疗效观察 [J]. *中国当代医药*, 2010, 17(32): 26-28.

[13] 石红春, 孙晓龙, 杨远利. 经皮椎体成形术在创伤性椎体压缩骨折中的应用 [J]. *重庆医学*, 2011, 40(17): 1714-1717.

[14] 张伟学, 孙德隆, 李宇俊, 等. 经皮椎体成形术治疗老年性胸腰椎椎体压缩型骨折的临床研究 [J]. *中国医药导报*, 2008, 5(25): 46-47.

(收稿日期: 2011-04-05 修回日期: 2011-05-25)

(上接第 2943 页)

[12] 李宝琴, 周慧敏, 张征, 等. 2 型糖尿病尿微量清蛋白与血同型半胱氨酸和内皮素的含量变化及临床意义 [J]. *临床荟萃*, 2006, 21(18): 1354-1355.

[13] 沈清. 一种新的反映肾小球滤过功能的指标: cystatin C [J]. *国外医学泌尿系统分册*, 2002, 22(1): 6-9.

[14] Taglieri N, Koenig W, Kaski JC. Cystatin C and Cardiovascular Risk [J]. *Clin Chem*, 2009, 55(12): 1932-1943.

[15] 陈治奎, 葛长江, 胡申江. 胱抑素 C 与心血管病的关系 [J]. *生理科学进展*, 2003, 34(3): 269-271.

(收稿日期: 2011-04-20 修回日期: 2011-05-19)