

· 论 著 ·

正常健康者肺段支气管和亚段支气管 CT 测量研究*

邹利光, 张旭升, 杨 华, 戚跃勇, 张 松, 梁开运
(第三军医大学新桥医院放射科, 重庆 400037)

摘要:目的 测量正常健康者肺段支气管和亚段支气管的径线和面积, 为小气道病变的 CT 定量研究提供正常参考值。方法 选择正常健康者 30 例, 男 18 例, 女 12 例, 年龄(42.7±16.9)岁。胸部高分辨 CT 扫描, 对双上肺尖(后)段及亚段、双下肺后基底段及亚段支气管进行定量分析, 采用胸部容积复合采集和重建软件 Thoracic VCAR 分别测量 4 支段和亚段支气管的壁厚度(WT)、腔内径的长径(Din-L)和短径(Din-S)、壁面积(WA), 计算支气管壁厚度与支气管外径比(T/D)和支气管壁面积占总面积百分比(WA%)。结果 30 例 120 支段支气管和 120 支亚段支气管中, Thoracic VCAR 软件自动识别测量了所有段支气管和 83 支亚段支气管。WT、Din-L、Din-S、WA、T/D、WA% 测量结果, 段支气管和亚段支气管分别为(1.34±0.35)mm 和(0.97±0.23)mm、(3.84±0.51)mm 和(2.86±0.52)mm、(3.09±0.66)mm 和(2.42±0.46)mm、(19.5±5.3)mm² 和(11.1±2.0)mm²、0.23±0.06 和 0.22±0.05、(67.1±4.3)% 和(66.0±5.3)%。结论 HRCT 可清晰显示肺段支气管和亚段支气管的形态结构, Thoracic VCAR 软件为支气管径线和面积测量有用的工具。

关键词:支气管; 小气道; 体层摄影术, X 线计算机; 正常值

doi:10.3969/j.issn.1671-8348.2012.01.003

文献标识码: A

文章编号: 1671-8348(2012)01-0008-03

Quantitative CT study of segmental and subsegmental bronchi in normal subjects*

Zou Liguang, Zhang Xusheng, Yang Hua, Qi Yueyong, Zhang Song, Liang Kaiyun

(Department of Radiology, Xinqiao Hospital, Third Military Medical University, Chongqing 400037, China)

Abstract: Objective To provide normal reference values of segmental and subsegmental bronchi by high resolution computed tomography (HRCT). **Methods** Thoracic HRCT were performed in 30 normal subjects, male 18 and female 12, age (42.7±16.9) years. The apical (-posterior) segmental and subsegmental bronchi and posterior basal segmental and subsegmental bronchi of both lungs were analyzed quantitatively. Wall thickness (WT), inner diameter (Din), and wall area (WA) of four segmental bronchi and four sub-segmental bronchi were detected by thoracic volume complex acquirement and reconstruction software Thoracic VCAR. The ratio of WT to out dimension of bronchus (T/D) and the percentage of wall area (WA%) were calculated. **Results** Within 120 segmental bronchi and 120 subsegmental bronchi of 30 subjects, all segmental bronchi and 83 subsegmental bronchi were detected automatically by Thoracic VCAR. The measured values of WT, Din-L, Din-S, WA, T/D, WA% in segmental and sub-segmental bronchi were (1.34±0.35) mm and (0.97±0.23) mm, (3.84±0.51) mm and (2.86±0.52) mm, (3.09±0.66) mm and (2.42±0.46) mm, (19.5±5.3) mm² and (11.1±2.0) mm², 0.23±0.06 and 0.22±0.05, (67.1±4.3)% and (66.0±5.3)%. **Conclusion** The morphology of segmental and subsegmental bronchi could be evaluated clearly by HRCT. Thoracic VCAR is a useful tool in the quantitative CT study of segmental and subsegmental bronchi.

Key words: bronchi; small airway; tomography, X-ray computed; normal value

慢性阻塞性肺疾病(COPD)、哮喘等多种呼吸系统疾病主要累及段支气管和段以下支气管, 尤其是管腔内径小于或等于 2 mm 的小气道(small airway), 是影响肺通气功能的主要解剖部位。临床上常用的纤维支气管镜和肺功能检测对小气道的形态、功能判定有一定的局限性, 支气管活镜检查小气道病变因为有创性而患者难以接受, 高分辨 CT(high resolution computed tomography, HRCT)在小气道的结构分析及对疾病的判断就显得十分重要。HRCT 图像实现了各向同性, 能任意方向图像重组, 为影像学定量评价段和亚段支气管改变提供了可能^[1-2]。既往报道支气管测量分析主要利用 CT 工作站配备的常规软件进行径线和面积测量, 由于支气管结构细小, 测量结果易受主观因素的影响, 其临床应用受限^[3-5]。胸部容积复合采集和重建软件 Thoracic VCAR 能对支气管进行自动测量分析, 客观评价支气管改变, 避免了人为因素的影响。本文对 30 例正常健康者行胸部 HRCT 检查, 测量肺段支气管和亚段支气管管腔内径、管壁厚度和面积等指标, 为段支气管和亚段支气管 CT 定量研究提供正常参考值。

1 资料与方法

1.1 一般资料 正常健康者 30 例, 男 18 例, 女 12 例; 年龄 18~71 岁, 平均(42.7±16.9)岁。纳入标准: 无严重呼吸系统疾病病史, 无呼吸系统疾病症状和体征, 胸部 CT 检查无明显异常发现。除外胸廓畸形、肺部感染、胸腔积液、肺内结节或肿块等胸部异常的患者。

1.2 CT 检查和图像后处理 胸部 CT 检查使用 LightSpeed 64 层螺旋 CT(GE healthcare, 美国), 所有患者深吸气末闭气扫描, 扫描方向肺底至肺尖。扫描条件: 120 kV, 120~280 mA, 0.6 秒/周, 准直器宽度 40 mm, 螺距 1.375:1.000, 显示视野(DFOV)32.0 cm, 矩阵 512×512, 标准算法。常规重建图像, 层厚 5 mm, 层间隔 5 mm; 薄层重建图像, 层厚 0.625 mm, 层间隔 0.625 mm。CT 图像传送至 Advanced Workstation (AW) 4.3 工作站, 由 2 名经验丰富的放射科医师阅片, 逐层观察胸部 CT 横轴位图像。观察测量左肺上叶尖后段(左尖后段)、右肺上叶尖段(右尖段)、左肺下叶后基底段(左后底段)、右肺下叶后基底段(右后底段)4 支段支气管, 以及左肺上叶尖

* 基金项目: 第三军医大学临床科研基金资助项目(2009XLC19)。

表 1 段支气管和亚段支气管各参数测量结果($\bar{x} \pm s$)

项目	段支气管					亚段支气管				
	左尖后	右尖	左后底	右后底	平均值	左尖	右尖	左后底	右后底	平均值
WT(mm)	1.13±0.26	1.37±0.24	1.47±0.44	1.43±0.42	1.34±0.35	0.96±0.25	0.97±0.21	0.93±0.28	1.03±0.18	0.97±0.23◆
Din-L(mm)	3.68±0.64	3.57±0.69	4.17±0.66	3.96±0.45	3.84±0.51	2.90±0.50	2.77±0.48	2.89±0.57	2.87±0.53	2.86±0.52◆
Din-S(mm)	3.00±0.54	2.82±0.61	3.24±0.55	3.25±0.54	3.09±0.66	2.43±0.41	2.33±0.33	2.43±0.54	2.40±0.49	2.42±0.46◆
WA(mm ²)	17.50±4.80	19.60±5.70	20.30±9.90	20.70±8.50	19.50±5.30	11.30±4.90	10.80±3.20	10.50±3.80	11.80±2.80	11.10±2.00*
T/D	0.21±0.05	0.25±0.06	0.24±0.06	0.23±0.05	0.23±0.06	0.22±0.05	0.23±0.05	0.22±0.04	0.23±0.06	0.22±0.05#
WA%	64.40±10.70	66.00±5.70	67.00±9.60	66.20±10.10	67.10±4.30	65.30±6.80	67.40±7.70	64.20±12.80	67.20±8.20	66.00±5.30#

◆: $P < 0.05$, * : $P < 0.01$, # : $P > 0.05$,与段支气管测量指标平均值比较。

亚段(左尖亚段)、右肺上叶尖亚段(右尖亚段)、左肺下叶后基底亚段(左后底亚段)、右肺下叶后基底亚段(右后底亚段)4支亚段支气管。采用 Thoracic VCAR 软件(GE healthcare, 美国)进行支气管测量,测量指标为支气管的壁厚度(wall thickness, WT)、腔内径(inner diameter, Din)和壁面积(wall area, WA),由于多数支气管走行斜行,在 CT 横轴位图像上呈椭圆形,Din 分别测量支气管腔内径的长径(Din-L)和短径(Din-S)。根据测量结果计算支气管壁厚度与支气管外径比(T/D)和支气管壁面积占总面积百分比(WA%),T/D 定义为 $WT / (Din-S + 2WT)$ 。

1.3 统计学处理 采用 SPSS13.0 统计软件进行统计学分析,各参数测量结果表示为 $\bar{x} \pm s$ 。各组之间的测量指标均数差异采用单因素方差分析,以 $P < 0.05$ 为差异有统计学意义。

2 结 果

2.1 支气管管壁和管腔的识别 支气管呈树枝状逐级分支变细,一般将段支气管定义为第 3 级支气管,亚段支气管定义为第 4 级支气管^[6]。在胸部横轴位 CT 图像上,多数支气管走行与横轴位不完全垂直,支气管断面呈圆形或椭圆形的中空圆圈结构,形态规整,管壁厚度均匀。Thoracic VCAR 软件对支气管管壁和管腔的识别能力随着支气管的变细而减低,当支气管内径小于 2 mm 时,软件识别能力有所下降。本研究 30 例共测量分析 120 支段支气管和 120 支亚段支气管,所有段支气管均能被软件准确识别,能清晰勾画出支气管壁,得到相关测量结果(图 1)。120 支亚段支气管中,83 支亚段支气管被软件准确识别,37 支亚段支气管识别存在一定偏差,由 2 名经验丰富的放射科诊断医师利用 Thoracic VCAR 软件进行后处理校正和 AW4.3 工作站图像分析软件电子尺进行测量。

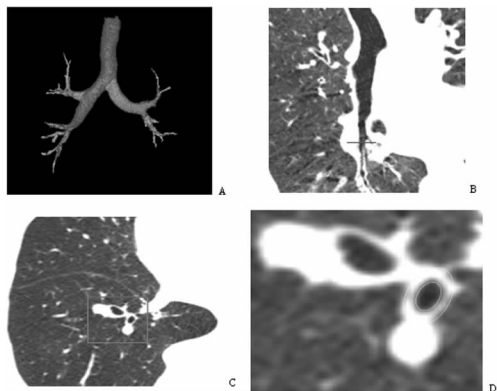


图 1 支气管重建和右肺下叶后基底段支气管测量
A:支气管树容积再现(VR)图像;B:右肺下叶支气管曲面重建(CPR)图像;C:右肺下叶基底段支气管层面轴位像;D:与图 C 中红色方框相对应局部放大图像,黄色椭圆圈定右肺下叶后基底段支气管壁,为 Thoracic VCAR 软件识别图像。

2.2 支气管各参数测量结果 4 支段支气管和 4 支亚段支气管

测量结果见表 1。WT 测量结果,段支气管和亚段支气管分别为 (1.34 ± 0.35) mm 和 (0.97 ± 0.23) mm,段支气管 WT 显著大于亚段支气管($P < 0.05$)。Din-L 测量结果,段支气管和亚段支气管分别为 (3.84 ± 0.51) mm 和 (2.86 ± 0.52) mm。Din-S 测量结果,段支气管和亚段支气管分别为 (3.09 ± 0.66) mm 和 (2.42 ± 0.46) mm,段支气管 Din-L 和 Din-S 均显著大于亚段支气管($P < 0.05$)。WA 测量结果,段支气管和亚段支气管分别为 (19.5 ± 5.3) mm² 和 (11.1 ± 2.0) mm²,段支气管和亚段支气管 WA 测量结果差异有统计学意义($P < 0.01$)。T/D 测量结果,段支气管和亚段支气管分别为 0.23 ± 0.06 和 0.22 ± 0.05 ,WA%测量结果,段支气管和亚段支气管分别为 $(67.1 \pm 4.3)\%$ 和 $(66.0 \pm 5.3)\%$,段支气管和亚段支气管 T/D 和 WA%差异无统计学意义($P > 0.05$)。

3 讨 论

支气管呈树枝状逐级分支变细,从左右主支气管至肺泡,气道大约分出 23 级分支。左右主支气管为第 1 级分支,叶支气管为第 2 级分支,段支气管和亚段支气管为第 3、4 级分支,次级肺小叶支气管为第 12 级分支,第 14~15 级分支为终末细支气管。临床上通常将吸气状态下内径小于或等于 2 mm 的细支气管称为小气道,也称外周气道,相当于亚亚段支气管至终末细支气管^[7-10]。小气道具有气流阻力小,但易阻塞的特点。正常小气道在很大程度上是靠肺组织的弹性回缩力维持其开放状态,COPD 患者由于肺泡壁破坏,失去了对小气道的牵引支撑作用,导致细支气管变窄,气流阻力增加。气道重塑(airway remodeling)是 COPD、哮喘等慢性肺部炎症在进展中发生了不同程度的气道组成结构的改变,包括纤维组织增厚、平滑肌细胞肥大、血管增生等。实验证明平滑肌不仅影响气道的伸缩,同时它也受细胞分泌和增殖的影响来参与气道重塑,同时平滑肌的骨架还处于无序并不断重塑状态中。气道重塑加重了支气管的狭窄与阻塞,提高了气道的反应性,导致肺功能的进一步降低^[10-12]。临床上 COPD、哮喘等多种呼吸道疾病可引起段支气管、亚段支气管和小气道病变,小气道形态结构的 HRCT 评价研究有重要价值。

临床上常用的纤维支气管镜和肺功能检测对小气道的形态、功能判定有明显的局限性,HRCT 在小气道的结构分析和对疾病的判断显得十分重要。HRCT 可清晰显示叶、段和亚段支气管,结合多种后处理技术,如多平面重建、曲面重建、仿真内镜等,CT 已成为评价气道疾病的主要无创性成像方法。既往支气管 CT 定量研究主要针对较大支气管,采用手工对长径和管径进行测量^[5,11]。胸部容积复合采集和重建软件 Thoracic VCAR 是美国 GE 公司研发的一种新型肺功能分析软件,该软件能自动识别支气管管壁和管腔,自动给出径线和面积测量结果,其结果较手工测量更加客观可靠。根据本组资料测量结果,正常健康者肺段支气管内径平均值为 (3.25 ± 0.54) mm,亚段支气管内径平均值为 (2.42 ± 0.46) mm,虽然不是严

格意义上的小气道,但已接近小气道,在 COPD 发病中具有重要意义。Thoracic VCAR 软件对段以上支气管的结构有较高的识别能力,对支气管壁的识别能力随着支气管的变细而减低,当支气管内径小于 2 mm 或周围炎症较重时,识别能力有所下降。本研究 30 例共测量分析 120 支段支气管和 120 支亚段支气管,所有段支气管管腔均能被准确识别,能清晰勾画出支气管壁,得到相关测量结果。120 支亚段支气管中,83 支亚段支气管被软件准确识别,37 支亚段支气管识别存在偏差,由 2 名经验丰富的放射科诊断医师利用 Thoracic VCAR 软件进行后处理校正和 AW4.3 工作站图像分析软件的电子尺进行测量。

CT 支气管测量影响因素较多。首先要获得高质量的薄层 CT 图像,随着多层螺旋 CT 技术的发展,所得图像最小层厚可达 0.625 mm 或 0.500 mm,图像分辨率实现了各向同性,能显示段和亚段支气管,满足测量需要。CT 图像显示的窗宽窗位也影响测量结果,一般选用肺窗图像进行测量,显示支气管的最佳窗位为 -400~-700 Hu,窗宽为 1 000~1 400 Hu。在横轴位图像上,支气管呈圆形或椭圆形环形结构,应连续观察薄层 CT 图像,选择最清晰显示段支气管或亚段支气管的层面进行测量^[13-14]。本文选择双肺上叶尖(后)段和亚段支气管及下叶后基底段和亚段支气管为观察对象,该 4 支段和亚段支气管走行与横断面接近垂直相交,支气管截面呈圆形或接近圆形,在 CT 横轴位图像上显示清晰,便于测量研究。支气管均呈二分叉结构,各级支气管起始部的确定依赖于分叉处的尖角突起。根据支气管相对于 CT 层面的角度,尖角突起的表现可不相同,当 CT 层面与支气管长轴垂直时,可表现为两相邻支气管管壁增厚,当 CT 层面与支气管长轴平行时,可表现为两相邻支气管间三角形突起影,应避免误认为支气管壁增厚。段支气管常紧邻伴行血管走行,血管表现为实心圆形结构。由于多数支气管走行与横轴面不完全垂直,在 CT 横轴位图像上呈椭圆形,支气管内径分别测量管腔内径的长径(Din-L)和短径(Din-S)。可以近似将支气管横断面看做 Din-S 为内径的圆形结构,即 Din-S 代表支气管管腔真正的内径,所以 T/D 定义为 $WT/(Din-S+2WT)$ ^[15-16]。

本文 CT 扫描为患者深吸气后闭气从肺底至肺尖方向进行,测量结果反映深吸气时支气管的状况。作者在观察胸部 HRCT 图像时,发现从下向上扫描肺部和支气管图像更加清晰,尤其是在下肺层面。常规胸部 CT 检查为患者深吸气后闭气从肺尖至肺底方向扫描,层厚为 10 mm 时上下肺野图像质量相差不明显,但是在 HRCT 薄层图像上,下肺野段支气管及段以下支气管存在运动伪影而显模糊。分析原因,CT 扫描中患者虽然为闭气状态,但有的患者呼吸配合不良,真正完全闭气时间较短,胸部 CT 扫描至下肺层面时,已有轻微的胸部运动或颤动。双肺下叶支气管是肺部疾病重点观察部位,轻微的运动伪影即可对小气道测量结果产生影响。采用从下向上方向 CT 扫描后,运动伪影明显减轻,图像质量提高。有文献报道支气管径线和面积测量结果除以患者体表面积,以消除个体差异的影响。由于段支气管和亚段支气管较细小,对测量精度要求高,要精确到 0.1 mm。考虑到不同个体支气管径线和面积变化较小而受测量技术影响较大,就没有通过身高体质量计算体表面积进行校正。用测量参数直接表述,可更加直观地反映支气管相关参数的测量结果。

参考文献:

[1] Rabe KF, Hurd S, Anzueto A, et al. Global strategy for

the diagnosis, management, and prevention of chronic obstructive pulmonary disease, GOLD executive summary [J]. *Am J Respir Crit Care Med*, 2007, 176(6):532-534.

- [2] 邹利光,孙清荣,刘卫金,等. 多层螺旋 CT 肺容积和肺密度指标与肺通气功能的相关性研究[J]. *中国医学影像技术*, 2008, 24(11):1785-1787.
- [3] Lee YK, Oh YM, Lee JH, et al. Quantitative assessment of emphysema, air trapping, and airway thickening on computed tomography[J]. *Lung*, 2008, 186(3):157-159.
- [4] 辛小燕,贺文,谭春婷. HRCT 定量评价哮喘和 COPD 患者气道壁厚度差异的研究[J]. *中国医学影像技术*, 2008, 24(7):1029-1032.
- [5] 张政玺,李明星. CT 测定气管、支气管径线值及其价值[J]. *临床肺科杂志*, 2004, 9(5):501-503.
- [6] Matsuoka S, Kurihara Y, Yagihashi K, et al. Airway dimensions at inspiratory and expiratory multisection CT in chronic obstructive pulmonary disease: correlation with airflow limitation [J]. *Radiology*, 2008, 248(3):1042-1044.
- [7] Pistolesi M, Camiciottoli G, Paoletti M, et al. Identification of a predominant COPD phenotype in clinical practice[J]. *Respiratory Medicine*, 2008, 102(2):367-369.
- [8] Rennard SI. Chronic obstructive pulmonary disease: linking outcomes and pathobiology of disease modification [J]. *Proc Am Thorac Soc*, 2006, 3(3):276-278.
- [9] Cho MH, Washko GR, Hoffmann TJ, et al. Cluster analysis in severe emphysema subjects using phenotype and genotype data: an exploratory investigation[J]. *Respiratory Research*, 2010, 11(1):30-33.
- [10] 何玲,魏光辉. 小气道疾病的影像学研究进展[J]. *重庆医学*, 2007, 36(15):1548-1550.
- [11] 郭应坤,杨志刚,杨开清. 支气管树病变的 CT 表现特征及其解剖、病理基础[J]. *实用放射学杂志*, 2006, 22(10):1276-1278.
- [12] Hasegawa M, Nasuhara Y, Onodera Y, et al. Airflow limitation and airway dimensions in chronic obstructive pulmonary disease[J]. *Am J Respir Crit Care Med*, 2006, 173(13):1309-1312.
- [13] Weatherall M, Travers J, Shirtcliffe PM, et al. Distinct clinical phenotypes of airways disease defined by cluster analysis[J]. *Eur Respir J*, 2009, 34(4):812-814.
- [14] Kim WJ, Silverman EK, Hoffman E, et al. CT metrics of airway disease and emphysema in severe COPD [J]. *Chest*, 2009, 136(2):396-398.
- [15] Patel BD, Coxson HO, Pillai SG, et al. Airway wall thickening and emphysema show independent familial aggregation in chronic obstructive pulmonary disease[J]. *Am J Respir Crit Care Med*, 2008, 178(5):500-502.
- [16] Conradi SH, Lutey BA, Atkinson JJ, et al. Measuring small airways in transverse CT images correction for partial volume averaging and airway tilt[J]. *Acad Radiol*, 2010, 17(12):1525-1527.

(收稿日期:2011-06-10 修回日期:2011-08-15)