

· 论 著 ·

# 新生小牛皮的形态学和生物力学特点及脱细胞方法探索\*

陈 博, 彭代智<sup>△</sup>, 左海斌, 郑必祥, 周 灵

(第三军医大学西南医院全军烧伤研究所/创伤、烧伤与复合伤国家重点实验室, 重庆 400038)

**摘要:**目的 通过新生小牛与成人皮肤组织在形态学和生物力学性能方面的对比研究,寻找临床应用牛真皮基质的可能证据,并初步探索对牛真皮组织进行脱细胞处理的方法。方法 收集新生小牛和成人背部全层皮肤标本,采用大体观察、HE染色、Masson三色染色、天狼猩红染色、Gomori醛复红染色、扫描电镜和透射电镜的方法,显微照相后进行形态学观察和图像分析软件的测量;采用力学材料试验机检测皮肤的力学性能。采用胰蛋白酶与去污剂的不同浓度和时间组合方式对牛真皮组织进行脱细胞处理,初步观察其脱细胞效果。结果 新生小牛与人的皮肤比较,真皮和表皮的厚度均明显变薄,两者的比值显著减小;真皮内Ⅰ型和Ⅲ型胶原纤维分别较人真皮增多和减少,但真皮胶原纤维束的间隙率 $[(41.72 \pm 1.81) : (40.66 \pm 1.40)]$ ,  $P=0.467$ ]和胶原纤维束粗细 $[(11.28 \pm 0.18) \mu\text{m} : (10.88 \pm 0.66) \mu\text{m}]$ ,  $P=0.368$ ]差异却没有统计学意义。扫描电镜观察可见新生牛真皮胶原纤维束与人真皮胶原纤维束均较纤细,排列疏松,且有一定的孔隙分布;透射电镜显示新生牛真皮胶原原纤维横纹周期长度较人真皮短,但两者的胶原原纤维直径显著差异。生物力学检测示新生牛皮肤最大应力 $[(21.08 \pm 0.91) \text{MPa}]$ 和杨氏模量 $[(82.12 \pm 1.23) \text{MPa}]$ 均要明显高于人皮肤的最大应力 $[(12.76 \pm 1.60) \text{MPa}]$ ,  $P=0.001$ ]和杨氏模量 $[(48.63 \pm 5.50) \text{MPa}]$ ,  $P=0.001$ ],而最大应变却明显低于人真皮 $[(0.51 \pm 0.002) \text{mm} : (0.75 \pm 0.028) \text{mm}]$ ,  $P=0.001$ ]。脱细胞方法探索显示随着胰酶浓度的增加、处理时间的延长,新生牛真皮基质内细胞核成分越来越少,但对真皮胶原结构的破坏也越来越大。结论 新生牛皮肤虽然在表皮与真皮厚度、真皮胶原类型比例以及生物力学上与人皮肤有明显差异,但真皮的胶原纤维束三维结构两者之间存在较大相似性。适当浓度和时间的胰蛋白酶组合可制备出空间结构和脱细胞效果较为理想的新生牛脱细胞真皮基质,为修复人体软组织缺损提供有应用前景的生物材料。

关键词: 皮肤; 组织学; 生物力学; 脱细胞真皮基质

doi:10.3969/j.issn.1671-8348.2012.11.002

文献标识码: A

文章编号: 1671-8348(2012)11-1043-04

## Study on morphologic and biomechanical properties of newborn bovine skin and method for decellularization\*

Chen Bo, Peng Daizhi<sup>△</sup>, Zuo Haibin, Zheng Bixiang, Zhou Ling

(Institute of Burn Research, State Key Laboratory of Trauma, Burns and Combined Injury, Southwest Hospital, Third Military Medical University, Chongqing 400038, China)

**Abstract:** Objective To compare the dermal tissue structure, content of difference types of collagen and biomechanical properties between human and newborn bovine skin, and to find the evidence of bovine dermal matrix used in clinic, in order to explore the decellularization of newborn bovine skin. Methods The dorsal full-thickness of samples were stained by hematoxylin and eosin (HE) staining, Masson's trichrome staining, sirius red staining, and Gomori staining, and were examined under light microscopy. These samples were also observed by scanning electron microscopy (SEM) and transmission electron microscopy (TEM). The relevant data of histological images were measured with image analysis software. The biomechanical properties of those samples were detected by material testing machine. And the dermal matrix was decellularized using trypsin combined detergent. Results Compared with human skin, the thickness of the dermis and epidermis were significantly thinner, and the ratio between the dermis and epidermis was significantly reduced in the newborn bovine skin. The gap rate between bundles  $[(41.72 \pm 1.81) \text{ vs } (40.66 \pm 1.40)]$  and the caliber of the bundles  $[(11.28 \pm 0.18) \mu\text{m} \text{ vs } (10.88 \pm 0.66) \mu\text{m}]$  were not significant in statistics ( $P=0.467$ ,  $P=0.368$ ). From the observation of scanning electron microscopy (SEM) examination, the dermal collagen bundles of newborn bovine were thinner and rarefaction arranged. Compared with human dermis, the newborn bovine had longer cyclical transverse striation, and the collagenous fibrils had no significant difference by transmission electron microscope (TEM). The maximum stress of newborn bovine  $[(21.08 \pm 0.91) \text{MPa}]$  was stronger than that of human dermis  $[(12.76 \pm 1.60) \text{MPa}]$ ,  $P=0.001$ , and the elastic modulus were also stronger than that of human  $[(82.12 \pm 1.23) \text{MPa} \text{ vs } (48.63 \pm 5.50) \text{MPa}]$ ,  $P=0.001$ . The exploration of decellularization showed that according to the higher concentration of trypsin and the longer of time, the nucleus were more and more less, and the destruction of dermal fiber were more and more big. Conclusion The dermis of newborn bovine and human were similar in fiber three dimensional structure. Although there have a difference in biomechanical properties, the decellularization dermal matrix can be used as biomaterials for repairing the human dermis. Combination appropriate concentration and time of trypsin can be prepared an ideal bovine acellular dermal matrix.

Key words: skin; histology; biomechanical properties; decellularized dermal matrix

天然的细胞外基质(extracellular matrix, ECM)已经广泛应用于修复组织缺损和器官再造中<sup>[1]</sup>。皮肤是人体最大的器官,如何及时有效地封闭皮肤创面成为大面积深度皮肤烧伤救治的关键。Wainwright<sup>[2]</sup>首先报道了异体脱细胞真皮基质(acellular dermal matrix, ADM)和网状自体刃厚皮片复合移植用于修复深度烧伤,减轻了仅用自体刃厚皮片移植后引起的瘢痕形成和创面收缩。异体 ADM 虽然与人天然真皮在结构和功能上最接近,但因其价格、供体、产业化等方面的问题限制了它的临床应用,因而异种 ADM 引起了人们的关注。ADM 的性能在很大程度上取决于 ADM 种属的来源、处理方法、三维形态结构及终末消毒方法等<sup>[3]</sup>。其中猪皮肤与人皮肤结构相似性的研究最为人们所关注<sup>[4-5]</sup>。但是有研究发现猪真皮与人真皮在主要成分比例、结构形态上存在着差异<sup>[6]</sup>,而猪 ADM 在修复人皮肤上存在着营养渗透差、血管化速度慢、移植皮片成活率低等缺点<sup>[7-9]</sup>。因此,本研究通过对新生小牛和人真皮结构、主要构成成分及其比例、生物力学性能的对比研究,寻找临床应用牛真皮基质的可能证据,并初步探索对牛真皮组织进行脱细胞处理的方法,旨在为脱细胞真皮动物来源的选择提供实验依据。

## 1 材料与方 法

**1.1 皮肤来源及处理** 雄性新生奶牛 3 只(荷斯坦,出生 12~48 h,体质量 42~50 kg),由重庆天友乳业奶牛基地提供。处死后,立即从其背部正中切取皮肤样本,电镜标本的制备采用切割法去除表皮,真皮立即使用 2.5%戊二醛固定;所获得的新生牛皮肤备皮后切取全层皮肤,4%多聚甲醛溶液固定,系列乙醇脱水,二甲苯透明,浸蜡,石蜡包埋,组织切片,切片厚度 5  $\mu\text{m}$ 。人全层皮肤样本为 3 例成年男性自愿捐献者(年龄 24~35 岁)背部正常皮肤。标本制备方法同上。

**1.2 大体观察及生物力学标本的制备** 将全厚皮肤样本去除表皮及皮下组织后,肉眼观察和触摸比较真皮的质地、柔韧性。将全厚皮制备成 80 mm $\times$ 5 mm 的生物力学检测试件,使用型号为 1011 材料试验机(Instron 公司,美国),预调试后进行单轴拉伸实验,拉伸速率为 10 mm/min,微机记录应力-应变,并计算其最大应变,最大应力,弹性模量。

**1.3 HE 染色** 石蜡切片脱蜡至水后常规 HE 染色,显微镜(Leica,DM6000B,德国)下观察皮肤全层结构,并测量表皮及真皮厚度、胶原纤维束粗细、真皮胶原纤维束的间隙率。(1)厚度的测量:表皮厚度和真皮厚度的测量方法参照文献<sup>[10]</sup>;(2)真皮胶原纤维束粗细的测量:按照文献<sup>[11]</sup>的方法,选择 200 倍照片中单独的胶原纤维束,利用 Image Pro Plus 6.0 (IPP 6.0)图像处理软件直接测量;(3)间隙率的测量<sup>[6]</sup>:选取切片中全部为真皮结构的 200 倍视野图片,利用 IPP 6.0 图像处理软件通过测量图片中白色空隙部分面积占整张图片面积的比例来反映真皮胶原纤维束之间的间隙率。以上每个样本测量 5 个视野,并取平均值作为测量结果。

**1.4 Masson 三色染色** 石蜡切片用 Masson 三色染色试剂盒(福州迈新)进行染色,切片在显微镜(Leica,DM6000B,德国)下观察真皮内胶原纤维的分布情况。

**1.5 天狼猩红染色** 石蜡切片常规脱蜡至水后,用天狼猩红(Direct Red 80)(Sigma-Aldrich 公司,美国)苦味酸饱和溶液染色 1 h,自来水冲洗后,脱水,中性树胶封片后偏振光显微镜下观察真皮内 I、III 型胶原的分布情况,并采用文献<sup>[6]</sup>中方法测量 I、III 型胶原面积(像素数 Pixels)分别所占胶原总面积(I 型胶原面积+III 型胶原面积)的百分数及比值。

**1.6 Gomori 染色** 石蜡切片常规脱蜡至水后,0.125%酸性

高锰酸钾溶液染色 3~5 min,蒸馏水速洗;5%草酸水溶液漂白,蒸馏水冲洗;70%乙醇浸洗 3 min,醛品红染液染色 10~30 min,入 95%乙醇溶液分化。显微镜下观察真皮内弹性纤维的分布。

**1.7 扫描电镜及透射电镜观察** 皮肤样本经过 2.5%戊二醛固定,梯度乙醇、叔丁醇脱水,临界点干燥喷金后,用扫描电镜(Hitachi S-3400,日本)观察真皮组织表面结构。固定脱水后的样本经树脂包埋,切取超薄切片,用透射电镜(Philips Tecnai-10,荷兰)、(Hitachi-7500,日本)观察胶原纤维,并用 IPP 软件测量真皮内胶原纤维的直径及横纹周期长度。

**1.8 真皮脱细胞方法的探索** 无菌条件下,用鼓式取皮鼓(64 型,国营上海手术器械七厂)制取 0.3 mm 厚的新生牛真皮,切取成 2 cm $\times$ 5 cm 大小的皮片,持续震荡条件下先浸入蒸馏水内 30 min,再用含 0.02%的 EDTA- $\text{Na}_2$  的胰酶消化,胰酶浓度分别为 0.125%、0.062 5%、0.031 25%,消化时间分别为 2、3、4 h, PBS 清洗 3 次,每次 10 min,然后浸入 0.5%的 Triton X-100 溶液内洗涤 24 h,再用 PBS 清洗 3 次,每次 10 min。每个时相点留取标本,4%多聚甲醛溶液固定后进行 HE 染色,光镜下观察。

**1.9 统计学处理** 计量资料以  $\bar{x}\pm s$  表示,采用 SPSS13.0 软件,运用独立样本 *t* 检验,Levene's test 检验方差齐性(*F* 值),方差不齐采用 *t'* 检验,以  $P<0.05$  为差异有统计学意义。

## 2 结 果

**2.1 大体观察及生物力学性能** 人真皮质地柔软,易拉伸,新生牛真皮质地与人真皮质地类似,但不易拉伸。新生牛皮肤最大应力 $[(21.08\pm 0.91)\text{MPa}]$ 和杨氏模量 $[(82.12\pm 1.23)\text{MPa}]$ 均要高于人皮肤的最大应力 $[(12.76\pm 1.60)\text{MPa}, P=0.001]$ 和杨氏模量 $[(48.63\pm 5.50)\text{MPa}, P=0.001]$ ,最大应变却明显降低 $[(0.51\pm 0.002)\text{mm}:(0.75\pm 0.028)\text{mm}, P=0.001]$ 。见图 1。

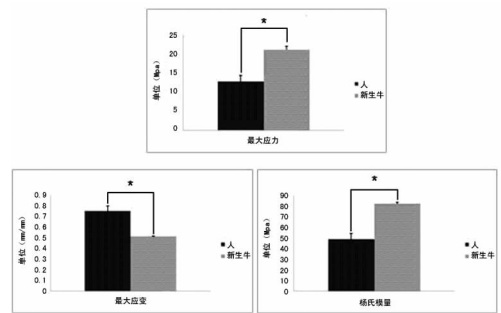


图 1 新生牛与人的皮肤生物力学参数比较

## 2.2 组织学观察

**2.2.1 HE 染色结果** 低倍镜下观察,新生小牛与人皮肤的表皮均有钉突样结构,新生牛皮肤内可见大量毛囊。高倍镜下人真皮胶原纤维束排列疏松,间隙较大,新生牛真皮胶原纤维束与人真皮类似。新生牛皮肤与人皮肤比较,表皮厚度 $[(20.45\pm 1.70)\mu\text{m}:(103.7\pm 9.25)\mu\text{m}]$ 、真皮厚度 $[(1.72\pm 0.068)\text{mm}:(4.10\pm 0.23)\text{mm}]$ 及真皮厚度/表皮厚度 $[(87.86\pm 10.64):(39.80\pm 3.85)]$ 差异均有统计学意义( $P=0.00, P=0.00, P=0.00$ )。而皮肤真皮胶原纤维束间隙率 $[(41.72\pm 1.81):(40.66\pm 1.40)]$ 和胶原纤维束粗细 $[(11.28\pm 0.18)\mu\text{m}:(10.88\pm 0.66)\mu\text{m}]$ 差异均无统计学意义( $P=0.467, P=0.368$ )。见封 2 图 2。

**2.2.2 Masson 三色染色结果** Masson 三色染色下胶原纤维

呈蓝色,显示新生牛真皮与人真皮胶原纤维束均呈条索状,纤维较纤细,排列松散。见封 2 图 3。

**2.2.3 天狼猩红染色结果** 天狼猩红染色的组织切片在普通光镜下真皮均呈现鲜红色。偏振光显微镜下 I 型胶原纤维呈现出强双折光性,显示为红色或黄色的纤维;Ⅲ型胶原纤维呈现弱双折光性,显示为绿色细纤维。人真皮 I 型胶原纤维周围散在分布着呈绿色的胶原纤维,新生牛真皮周围的Ⅲ型胶原纤维明显较人真皮 I 型胶原纤维周围Ⅲ型胶原纤维多。新生牛真皮内 I 型胶原纤维和人真皮内 I 型胶原纤维比例分别为  $0.86 \pm 0.056$  和  $0.80 \pm 0.014$  ( $P=0.003$ ),新生牛真皮内Ⅲ型胶原纤维和人真皮内Ⅲ型胶原纤维比例分别为  $0.14 \pm 0.0056$  和  $0.20 \pm 0.014$  ( $P=0.003$ )。新生牛真皮内 I 型胶原纤维与Ⅲ型胶原纤维的比值和人真皮内 I 型胶原纤维与Ⅲ型胶原纤维的比值分别为  $4.12 \pm 0.38$  和  $6.16 \pm 0.29$  ( $P=0.002$ )。见封 2 图 4。

**2.2.4 Gomori 醛品红染色结果** 皮肤组织经过 Gomori 醛品红染色后,弹性纤维呈现龙胆紫色,背景无色,细胞核不着色。人真皮经过染色后,真皮内有分布有较粗、较长的弹性纤维,弹性纤维走行与胶原纤维一致;新生牛真皮内的弹性纤维较人真皮内少,且呈散在分布,弹性纤维纤细。见封 2 图 5。

**2.3 扫描电镜和透射电镜结果** 通过扫描电镜观察,人的真皮胶原纤维束纤细,排列松散,散在分布较多大小不一的且相互联通的孔隙,新生牛真皮胶原纤维束比人真皮胶原纤维束更加纤细,排列疏松,有一定的孔隙分布。透射电镜显示人真皮胶原纤维横纹周期长度较新生牛真皮短 [ $(48.00 \pm 1.36) \text{nm}$  :  $(53.75 \pm 1.90) \text{nm}$ ,  $P=0.00$ ],人真皮胶原纤维直径与新生牛真皮差异无统计学意义 [ $(91.71 \pm 3.99) \text{nm}$  :  $(93.68 \pm 4.12) \text{nm}$ ,  $P=0.19$ ]。见封 2 图 6。

**2.4 不同处理方法的脱细胞效果** 大体观察脱细胞真皮呈瓷白色,质地柔软,有一定的柔韧性和伸展性,弯曲不断裂。光镜下观察脱细胞真皮 HE 染色,细胞核被染成蓝色,细胞外基质成分被染成红色。在胰酶浓度一定时,随着胰酶消化时间的延长,细胞核成分越来越少;当胰酶处理时间一定时,随着胰酶浓度的增加,细胞核成分越来越少。随着胰酶浓度的增加,处理时间的延长,对胶原结构的破坏越来越大,具体表现为脱细胞真皮的厚度变薄,胶原排列松散。

### 3 讨论

脱细胞真皮基质的研究经历了漫长的过程,1985 年 Heck 等<sup>[12]</sup>报道了应用异体真皮作为自体表皮的移植载体,将二者复合移植于动物模型和烧伤患者切痂创面,取得了较好的创面修复和移植瘢痕增生的效果。ADM 修复组织缺损和进行软组织充填的有效性已经被动物实验和初期临床应用试验证明<sup>[13-15]</sup>,是一种较为理想的真皮替代物。ADM 根据来源分为异体 ADM 和异种 ADM 两种,异体 ADM 由于受到伦理学和来源等问题限制,使得异种 ADM 受到了重视,众多物种来源的 ADM 中,寻找一种与人皮肤相近的异种真皮基质(dermal matrix,DM),为制备与人皮肤相近的 ADM 提供组织结构形态学和生物力学的证据。

在本研究中,人皮肤的表皮和真皮厚度均要大于新生牛皮肤的表皮和真皮的厚度。然而,光镜下测量结果来看,胶原纤维束的粗细差异无统计学意义。人皮肤与新生牛皮肤胶原纤维束排列松散,纤维束之间的间隙相近,通过计算二者的间隙率,差异无统计学意义。扫描电镜结果显示,人皮肤与新生牛皮肤二者的纤维束排列相似,纤维束之间有更多的孔隙结构,并且纤维束之间的孔隙大小不一。透射电镜结果显示二者虽

在胶原纤维直径上有差异,但在胶原纤维粗细上差异无统计学意义。以上结果可以看出,虽然人皮肤和新生牛皮肤在表皮和真皮厚度及二者比例上有差异,但是二者在纤维束粗细和真皮结构孔隙率方面有很多的相似之处,新生牛皮肤真皮结构接近人真皮结构,这就为下一步制备 ADM 提供了组织形态学的依据。

胶原纤维是真皮的重要组成成分。真皮内的胶原纤维主要是 I 型胶原纤维和Ⅲ型胶原纤维,I 型胶原纤维主要位于真皮深层且纤维粗大,Ⅲ型胶原纤维主要位于真皮浅层且纤维细小<sup>[16]</sup>。弹性纤维的主要成分是弹性蛋白,弹性蛋白对牵拉作用有较大的耐受力,在维持真皮三维结构及抗变形能力上有重要作用<sup>[17]</sup>。Gomori 染色结果显示新生牛真皮内弹性纤维明显少于真皮内弹性纤维含量。新生牛真皮内的 I 型胶原纤维与Ⅲ型胶原纤维的比例高,且弹性纤维含量少,这些真皮内成分上的含量差异会导致真皮生物力学性能上的差异。因此新生牛真皮反应机械强度的最大应力要高于人真皮,反应真皮弹性性能的最大应变要低于人真皮,反应材料刚性大小的杨氏模量要高于人真皮。

脱细胞真皮支架的制备过程都是尽可能地去除具有抗原性的细胞(表皮细胞、毛囊、皮脂腺、汗腺及真皮中血管内皮细胞、成纤维细胞等),保留完整的胶原纤维成分和组织基本结构。目前脱细胞真皮支架的制备方法大部分都包括物理法、化学法和生物学方法等,每种方法各有自身的应用范围和应用局限,因此若获得较为理想的脱细胞真皮支架必须联合多种脱细胞方法,并且采用震荡、灌注、压力阶差等辅助措施<sup>[18]</sup>。脱细胞探索结果显示随着胰酶浓度的增加、处理时间的延长,新生牛真皮基质内细胞核成分越来越少,但对真皮胶原结构的破坏也越来越大。现有研究已经证明脱细胞真皮支架移植覆盖创面后可以有效地抑制瘢痕组织形成,减少创面收缩,这种功能主要取决于其真皮模板作用<sup>[19]</sup>。不但为成纤维细胞等的生长提供了支架,也减少了全层皮肤缺损治疗后的创面收缩。脱细胞真皮支架植入机体后,可在局部形成一层物理屏障,防止创伤局部的组织粘连和病理性增生,使不同组织独立完成其愈合过程<sup>[20]</sup>。

新生牛真皮与人真皮相比较,在真皮胶原纤维束三维结构上存在较大相似性,主要表现为真皮胶原间隙率与胶原纤维束粗细程度较为一致,在真皮组成成分和生物力学性能上虽有差异,但与本实验室前期猪真皮组织形态学相比较仍存在明显的优势<sup>[6]</sup>,为临床应用牛脱细胞真皮基质提供了重要的实验依据。

### 参考文献:

- [1] Badylak SF, Freytes DO, Gilbert TW. Extracellular matrix as a biological scaffold material: Structure and function [J]. *Acta Biomater*, 2009, 5(1): 1-13.
- [2] Wainwright DJ. Use of an acellular allograft dermal matrix (AlloDerm) in the management of full-thickness burns [J]. *Burns*, 1995, 21(4): 243-248.
- [3] Tottey S, Johnson SA, Crapo PM, et al. The effect of source animal age upon extracellular matrix scaffold properties [J]. *Biomaterials*, 2011, 32(1): 128-136.
- [4] Chen RN, Ho HO, Tsai YT, et al. Process development of an acellular dermal matrix (ADM) for biomedical applications [J]. *Biomaterials*, 2004, 25(13): 2679-2686.
- [5] Xu H, Wan H, Zuo W, et al. A porcine-derived acellular

dermal scaffold that supports soft tissue regeneration; removal of terminal galactose- $\alpha$ -(1,3)-galactose and retention of matrix structure[J]. *Tissue Eng Part A*, 2009, 15(7):1807-1819.

- [6] 郑必祥, 彭代智, 左海斌, 等. 巴马小型猪与人真皮的组织形态学和生物力学基本特征比较研究[J]. *第三军医大学学报*, 2010, 32(8):754-758.
- [7] De Sagun EZ, Botts JL, Srivastava A, et al. Long-term outcome of xenogenic dermal matrix implantation in immunocompetent rats[J]. *J Surg Res*, 2001, 96(1):96-106.
- [8] 姜笃银, 陈璧, 徐明达, 等. 异种脱细胞真皮基质的制作和临床应用观察[J]. *中华烧伤杂志*, 2002, 18(1):15-18.
- [9] 杨燕妮, 彭代智, 伍素华. 天然真皮支架抗原性研究进展[J]. *第三军医大学学报*, 2004, 26(24):2269-2270.
- [10] 林恒, 彭代智, 严泉, 等. 整合素  $\beta_1$  在微粒皮混合移植中的异位表达及定量分析[J]. *中华烧伤杂志*, 2008, 24(6):445-449.
- [11] Shehadi IE, Larson DL, Archer SM, et al. Evaluation of histologic changes after microdermabrasion in a porcine model[J]. *Aesthet Surg J*, 2004, 24(2):136-141.
- [12] Heck EL, Bergstresser PR, Baxter CR. Composite skin graft: frozen dermal allografts support the engraftment and expansion of autologous epidermis[J]. *J Trauma*, 1985, 25(2):106-112.
- [13] Pomahac B, Aflaki P. Use of a non-cross-linked porcine dermal scaffold in abdominal wall reconstruction[J]. *Am*

*J Surg*, 2010, 199(1):22-27.

- [14] Eberli D, Rodriguez S, Atala A, et al. In vivo evaluation of acellular human dermis for abdominal wall repair[J]. *J Biomed Mater Res A*, 2010, 93(4):1527-1538.
- [15] Wanitphakdeedecha R, Chen TM, Nguyen TH. The use of acellular, fetal bovine dermal matrix for acute, full-thickness wounds[J]. *J Drugs Dermatol*, 2008, 7(8):781-784.
- [16] 荣艳华, 张国安, 王成, 等. 不同年龄组人正常皮肤 I 型和 III 型胶原含量的比较[J]. *中华烧伤杂志*, 2008, 24(1):51-53.
- [17] Smith LJ, Fazzalari NL. The elastic fibre network of the human lumbar anulus fibrosus: architecture, mechanical function and potential role in the progression of intervertebral disc degeneration[J]. *Eur Spine J*, 2009, 18(4):439-448.
- [18] Crapo PM, Gilbert TW, Badylak SF. An overview of tissue and whole organ decellularization processes[J]. *Biomaterials*, 2011, 32(12):3233-3243.
- [19] 刘英开, 陆树良, 青春, 等. 真皮模板对大鼠创面组织生物学顺应性的影响[J]. *中华烧伤杂志*, 2005, 21(2):122-124.
- [20] Clayman MA, Clayman LZ. Use of Alloderm as a barrier to treat chronic Frey's syndrome[J]. *Otolaryngol Head Neck Surg*, 2001, 124(6):687-690.

(收稿日期:2011-11-22 修回日期:2011-12-27)

(上接第 1041 页)

其独特的优势,特别是与传统治疗方法相结合是一个重要方向。需要提出的是,评价肿瘤免疫治疗的疗效评估不宜简单的套用传统的 WHO 标准或 RECIST 标准,有学者提出了 irRC (immune-related response criteria) 标准。因此,如何克服目前我国肿瘤免疫治疗尚存在的基础研究与临床试验脱节现象,让肿瘤细胞生物治疗与放疗化疗更有效地结合,以及准确评估肿瘤细胞生物治疗的疗效等问题,均有待深入研究。随着生物医学和分子生物学的进一步发展,生物治疗在肿瘤的治疗过程中的地位将越来越明显,特别是在攻克某些对放疗化疗不敏感的肿瘤方面,无论是在理论上或是临床应用上都有可能取得新的突破。

#### 参考文献:

- [1] Jocham D, Richter A, Hoffmann L, et al. Adjuvant autologous renal tumour cell vaccine and risk of tumour progression in patients with renal-cell carcinoma after radical nephrectomy: phase III, randomised controlled trial[J]. *Lancet*, 2004, 363(9409):594-599.
- [2] Takayama T, Sekine T, Makuuchi M, et al. Adoptive immunotherapy to lower postsurgical recurrence rates of hepatocellular carcinoma; a randomised trial[J]. *Lancet*, 2000, 356(9232):802-807.
- [3] Kantoff PW, Higano CS, Shore ND, et al. Sipuleucel-T immunotherapy for castration-resistant prostate cancer[J]. *N Engl J Med*, 2010, 363(5):411-422.
- [4] Li H, Wang CL, Yu JP, et al. Dendritic cell-activated cytokine-induced killer cells enhance the anti-tumor effect of

chemotherapy on non-small cell lung cancer in patients after surgery[J]. *Cytotherapy*, 2009, 11(8):1076-1083.

- [5] Wu CP, Jiang JT, Shi LR, et al. Prospective study of chemotherapy in combination with cytokine-induced killer cells in patients suffering from advanced non-small cell lung cancer[J]. *Anticancer Res*, 2008, 28(6B):3997-4002.
- [6] Lesterhuis WJ, de Vries IJ, Aarntzen EA, et al. A pilot study on the immunogenicity of dendritic cell vaccination during adjuvant oxaliplatin/capecitabine chemotherapy in colon cancer patients[J]. *Br J Cancer*, 2010, 103(9):1415-1421.
- [7] Li H, Wang CL, Yu JP. Dendritic cell-activated cytokine-induced killer cells enhance the anti-tumor effect of chemotherapy on non-small cell lung cancer in patients after surgery[J]. *Cytotherapy*, 2009, 11(8):1076-1083.
- [8] Zhong R, Teng J, Han B, et al. Dendritic cells combining with cytokine-induced killer cells synergize chemotherapy in patients with late-stage non-small cell lung cancer[J]. *Cancer Immunol Immunother*, 2011, 60(10):1497-1502.
- [9] Chi KH, Liu SJ, Li CP, et al. Combination of conformal radiotherapy and intratumoral injection of adoptive dendritic cell immunotherapy in refractory hepatoma[J]. *J Immunother*, 2005, 28(2):129-135.
- [10] Shigematsu A, Adachi A, Kiriya N, et al. Effects of low-dose irradiation on enhancement of immunity by dendritic cells[J]. *J Radiat Res (Tokyo)*, 2007, 48(1):51-55.

(收稿日期:2011-11-19 修回日期:2011-12-21)