

· 短篇及病例报道 ·

猫抓病性颈部淋巴结炎合并肺部炎性包块 1 例

何开明,戴天阳

(泸州医学院附属医院胸心外科,四川泸州 646000)

doi:10.3969/j.issn.1671-8348.2012.12.043

文献标识码:C

文章编号:1671-8348(2012)12-1247-01

1 临床资料

患者,女,51岁,因“发现右侧颈部包块2个多月”来本院就诊。患者无咳嗽咳痰及咯血,无潮热盗汗,无胸痛气紧等。查体扪及右侧锁骨上有2个肿大淋巴结,大小分别有约2 cm×2 cm,患者家中养有猫狗。CT检查:右肺下叶见一大小约3.0 cm×3.0 cm软组织肿块影,边界清晰,密度均匀,纵隔未见肿大淋巴结。血常规检查:WBC 12.98×10⁹/L,NEU 9.30×10⁹/L,MONO 1.15×10⁹/L,LYM 2.21×10⁹/L。头颅CT和全身骨扫描均未见异常;经抗感染治疗1周后颈部包块无变化,行颈部包块针刺细胞学检查,结果提示:镜见异形细胞,需排除淋巴瘤和转移性肿瘤可能。后在局麻下行颈部淋巴结活检术,见插I图1。病检示:可见多个肉芽肿性小脓肿形成,结合病史,符合猫抓性淋巴结炎改变,见插I图2。故在全麻下行右侧剖胸探查联合右肺下叶切除术,术后病理结果示:右肺下叶见一大小约3 cm×3 cm×2 cm包块,见插I图3。镜下见支气管扩张,纤维结缔组织增生玻璃样变伴大量炎细胞浸润。囊壁为增生的纤维组织,囊壁内及囊腔内可见淋巴细胞浸润及大量泡沫细胞,并可见少量可疑多核细胞,见插I图4。术后抗炎对症治疗,病情痊愈出院。复查血常规正常。

2 讨论

猫抓病是由汉赛巴通体经猫狗等抓伤或咬伤等引起的以皮肤原发病变和局部淋巴结肿大特征的一种亚急性自限性立克次体传染病^[1]。猫抓病的传染源主要是带菌的猫,其临床表现是多种多样的。

人常在被抓伤(或有家养猫狗史)后2~3周内被抓伤部位出现丘疹,约1个月后出现周围淋巴结肿大。本病的诊断标准有:(1)既往有猫狗密切接触史或被猫狗抓咬伤史;(2)皮肤

抗原实验阳性;(3)活检淋巴结内见网状细胞增生,坏死肉芽肿,并有多发性微小脓肿或星状脓肿形成;(4)其他原因引起淋巴结肿大的实验室检查阴性^[2-3]。以上标准中有其中3项即可诊断本病。本病例以发现颈部淋巴结肿大2个多月为主要临床症状就诊,CT发现右下肺有一软组织肿块影,颈部淋巴结针刺细胞学检查提示异型细胞增生,病检为猫抓性淋巴结炎,右下肺叶术后病理检查示炎性肿块。在以往猫抓病病例中以淋巴结肿大多见,本例除颈部淋巴结肿大外,合并右下肺炎性包块则比较特殊,考虑是否由汉赛巴通体随淋巴液回流进入血液循环,在肺部发生感染形成肺部局限性炎性包块。因本病属自限性立克次体传染病,猫为主要传染源立克次体对氨基糖苷类、大环内酯类和喹诺酮类等抗生素均有疗效,故临床中出现不明原因的浅表淋巴结肿大合并有肺部包块时,应结合家养猫狗史,警惕这类疾病的发生。

参考文献:

- [1] Musso D, Drancourt M, Raoult D. Lack of bactericidal effect of antibiotics except aminoglycosides on Bartonella (Rochalimaea) henselae [J]. J Antimicrob Chemother, 1995,36(1):101-108.
- [2] 张馨琢,吕晓菊.猫抓病性淋巴结炎1例报告[J].四川大学学报:医学版,2010,41(3):463.
- [3] 冯和林,冯建刚,张进明,等.猫抓病2例报告[J].山东医药,2010,50(26):109-110.

(收稿日期:2011-12-19 修回日期:2012-01-15)

· 短篇及病例报道 ·

超声诊断足月孕部分性葡萄胎 1 例

郭敏^{1,2},杨慧¹,朱琦^{1△}

(1.四川大学华西第二医院超声科,成都 610041;2.电子科技大学医院,成都 611731)

doi:10.3969/j.issn.1671-8348.2012.12.044

文献标识码:C

文章编号:1671-8348(2012)12-1247-02

1 临床资料

孕妇,28岁,孕9产2,孕38+4周,因“要求终止妊娠”来本院就诊。孕期末行产前常规超声检查。入院前超声检查提示:宫内单活胎,胎盘位于前壁,宫腔内见大片不均质回声区

(图1),约20×14×13 cm³,内呈多个无回声区及高回声区夹杂分布,与胎盘无明显界限,CDFI未见明显彩色血流信号。超声诊断:宫内单活胎,宫腔内异常回声(部分性葡萄胎)。入院后行剖宫产,分娩一正常活男婴,术中见胎盘约1 800 g,散在

△ 通讯作者,E-mail:zhuqidq101@163.com。

大量葡萄样囊肿,送病检证实为部分性葡萄胎。

2 讨论

葡萄胎指妊娠后胎盘绒毛滋养细胞增生,间质水肿,形成大小不一的水泡,也称水泡状胎块^[1]。属于良性妊娠滋养细胞疾病,但它与侵蚀性葡萄胎、绒毛膜癌有密切关系。国外学者的调查提示妊娠次数超过 3 次是滋养细胞肿瘤的重要危险因素,这可能与体内激素水平的短期剧烈变化、多次妊娠后子宫内膜受到不同程度的损害、卵巢功能退化、卵子受精后发育异常等因素有关。葡萄胎分为完全性葡萄胎和部分性葡萄胎,其中部分性葡萄胎发生率远低于完全性葡萄胎^[2]。细胞遗传学研究表明,部分性葡萄胎的核型 90% 以上为三倍体,最常见为 69XXY。^[1]部分性葡萄胎仅部分绒毛变为水泡,常合并胚胎或胎儿,多已死亡,合并足月儿极少,常伴三倍体特征,如发育迟缓、先天畸形等^[3]。本例部分性葡萄胎合并正常足月儿,非常罕见。

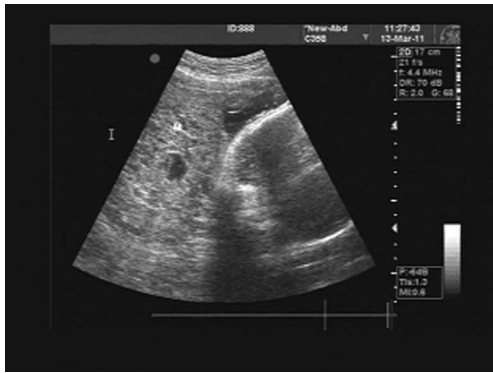


图 1 宫腔内见不均质回声区

葡萄胎是育龄妇女常见疾病之一^[4],患者孕期可能出现阴道出血、子痫前期、卵巢黄素化囊肿及甲状腺功能亢进征象等危险,还能可出现局部侵犯及远处转移,一经确诊,应及时清宫,故早期明确诊断具有重要意义。超声检查是确诊葡萄胎的重要辅助检查方法。葡萄胎典型的超声表现为子宫增大且大于停经时间,完全性葡萄胎宫内无孕囊,充满大量大小不等的

• 短篇及病例报道 •

3 例十二指肠 Brunner 腺腺瘤的临床病理分析并文献复习

李 敏,李 科

(重庆市江津区中心医院病理科 402260)

doi:10.3969/j.issn.1671-8348.2012.12.045

文献标识码:C

文章编号:1671-8348(2012)12-1248-02

1 临床资料

病例 1:男,31 岁,4 个月前因“急性肠炎”在外院治疗,胃镜检查提示“十二指肠息肉”,未予处理。入院后查体:上腹部无压痛,无肌紧张及反跳痛。电子胃镜检查:十二指肠降部查见直径约 0.6 cm 的息肉(插 II 图 1),入院诊断:十二指肠降段息肉。在内镜下行息肉高频电切术,术后送病检。

病例 2:男,50 岁,5 年前开始无明显诱因上腹间断性隐痛,与进食无明显关系,腹胀,偶有腹部窜气样不适,无胃灼热反酸、明显饥饿感等,间断性院外服药治疗(用药不详),症状缓

无回声区,小囊腔壁薄呈高回声状,被形容为“落雪状”回声。部分性葡萄胎除葡萄胎特征性回声以外,还可以探及胎儿及附属物,胚胎多已死亡或小于孕周,存活胎儿常合并畸形。彩色多普勒见子宫动脉阻力明显下降,舒张期血流明显增加,子宫肌层内血管扩张不明显,病灶内较难探及血管的存在^[5]。部分性葡萄胎症状体征不典型,易误诊为不全流产或过期流产^[2]。部分过期流产患者胎盘可发生水肿变性(胎盘部分水泡样变),呈大小不等的蜂窝状液性暗区,尤其应注意与葡萄胎相鉴别。不全流产或过期流产的子宫小于停经月份,内无存活的胚胎,HCG 下降,这是与葡萄胎的主要鉴别点。此外,过期流产胎盘部分水泡样变时,水泡分布较稀疏,与周围组织分界不清,这也是鉴别要点之一^[6]。

超声诊断对部分性葡萄胎有一定特异性,是非常重要的辅助检查方法。对于不典型患者,仍应结合 HCG 及病理检查明确诊断。

参考文献:

- [1] 乐杰. 妇产科学[M]. 7 版. 北京:人民卫生出版社,2008:291-292.
- [2] 金慧佩,赵淑丹,陈琳. 部分性葡萄胎的超声诊断与分析[J]. 温州医学院学报,2008,5(3):278-279.
- [3] 罗益滨,朱天怡,王树鹤,等. 双胎妊娠,部分性葡萄胎与胎儿共存伴持续性滋养细胞疾病 1 例报告[J]. 第二军医大学学报,2010,31(3):348.
- [4] 沈丽蓉,陈苏宁,熊清裕,等. 葡萄胎的超声诊断价值及误诊分析[J]. 上海医学影像,2010,19(2):122-123.
- [5] 常才. 经阴道超声诊断学[M]. 北京:科技出版社,1998:301.
- [6] 袁志仙,高萍. 经阴道超声鉴别诊断葡萄胎与胚胎停育价值[J]. 中华实用诊断与治疗杂志,2010,24(3):261-262.

(收稿日期:2011-12-13 修回日期:2012-01-16)

解,停药后反复。2 个月前胃镜检查提示:慢性浅表性胃炎;十二指肠球部息肉直径约 0.5 cm(插 II 图 2)。入院查体:上腹部轻压痛,无肌紧张及反跳痛。入院诊断:慢性非萎缩性胃炎;十二指肠球部息肉。行息肉高频电凝电切术并送病检。

病例 3:女,56 岁,1 年前无明显诱因出现腹胀,中上腹明显,进食后加重,空腹可缓解,伴嗝气,无腹痛、反酸、胃灼热、纳差、厌油、恶心、呕吐,口服“阿莫西林、健胃消食片”等可缓解,但常反复发作。2 周前在外院作胃镜检查提示“慢性胃炎,十二指肠息肉”。入院查体:上腹部轻压痛,无肌紧张(下转封 3)