

· 临床研究 ·

两种乳房肥大缩小术的临床应用

刘正茂, 戴霞, 柴琳琳, 李世荣[△]

(第三军医大学西南医院整形美容专科医院, 重庆 400038)

摘要:目的 探讨两种不同术式乳房肥大缩小术的临床应用及操作要点。方法 根据 57 例患者的临床表现和术后瘢痕遗留大小, 选择性地采取双环法或垂直双蒂法乳房缩小术。结果 在 57 例手术患者中, 术后 6 个月内得以随访者 39 例。患者术后双侧乳房形态自然挺拔, 乳头乳晕对称且感觉正常, 手术瘢痕隐蔽, 无乳头乳晕坏死等严重并发症。2 例患者术后早期出现乳晕局部缺血, 经对症治疗恢复血供; 4 例患者术后切口处瘢痕增生明显, 其中 2 例患者经早期醋酸曲安奈德注射后, 瘢痕明显减退, 另外 2 例患者术后半年在局麻下行局部瘢痕切除后瘢痕明显变小变浅; 其余患者均自觉满意。结论 对轻、中度乳房肥大且要求术后瘢痕隐蔽的患者采用双环法乳房缩小术; 对重度乳房肥大, 并能接受术后乳房皱襞下瘢痕的患者采用垂直双蒂法乳房缩小术, 术后治疗效果明显, 患者满意度高, 值得临床推广。

关键词:乳房肥大缩小术; 临床分型; 整形美容

doi:10.3969/j.issn.1671-8348.2012.21.007

文献标识码: A

文章编号: 1671-8348(2012)21-2141-03

Clinical application and operating skills of two different reduction mammoplasty

Liu Zhengmao, Dai Xia, Chai Linlin, Li Shirong[△]

(Department of Plastic and Reconstructive Surgery, South-West Hospital,

Third Military Medical University, Chongqing 400038, China)

Abstract: Objective To explore the clinical application and operating skills of two different reduction mammoplasty. **Methods** 57 patients were given either round block technique or vertical bipedicle technique of reduction mammoplasty according to their clinical manifestation and postoperative scar formation. **Results** Among all 57 patients, 39 cases were followed up for 6 months. All patients had obtained excellent appearance of reconstructed breast, symmetrical nipple and areola with normal sensation, and hidden incision scar, and no serious complication occurred. 2 cases showed up with ischemic areola earlier after the operation and then recovered well by symptomatic treatment. There were 4 cases of obvious scar formation. Two of them were improved by local injection of triamcinolone acetonide acetate, while the other two were surgically removed and turned insignificant after six months. All patients obtained satisfied appearance. **Conclusion** Round block technique is more suitable for the patients with mild to moderate mammary hypertrophy who demands hidden scars, while vertical bipedicle technique is a better choice for the patients with severe mammary hypertrophy who is also acceptable for inferolateral fold scars. Choosing proper surgical methods of reduction mammoplasty according to patients' clinical classification can get good healing and beautiful appearance.

Key words: reduction mammoplasty; clinical classification; plasty; aesthetics.

乳房是女性的重要第二性征, 每个爱美的女性都渴望拥有一对自然挺拔、大小适中的乳房。乳房过度肥大, 不仅使女性失去优美的形体曲线, 严重者可引起患者行动不便、肩颈酸痛、乳房下皱襞潮湿、糜烂, 给患者带来诸多痛苦。迄今有关乳房肥大缩小术的手术方法较多, 每种方法有各自的优、缺点^[1-5]。如何选择一种简单、可行的手术方案, 做出准确的术前评估和设计, 以达到患者的理想预期效果尤为重要^[6-7]。自 2009 年 1 月以来, 作者对来院要求行乳房肥大缩小术的患者, 选择性地采取双环法或垂直双蒂法乳房缩小术, 在临床上取得了较为满意的效果, 现报道如下。

1 资料与方法

1.1 一般资料 选择本科 2009 年 1 月至 2011 年 12 月收治的乳房肥大的患者 57 例, 均为女性; 年龄 19~43 岁, 平均 27 岁。其中行双环法乳房缩小术者 35 例, 行垂直双蒂法乳房缩小术者 22 例; 53 例在全麻下进行, 4 例行双环法乳房缩小术的患者在局麻下进行。

1.2 术式选择 根据患者的临床表现以及对术后瘢痕遗留的大小, 把他们分为两种类型。对轻、中度乳房肥大且要求术后瘢痕隐蔽的患者行双环法乳房缩小术; 对重度乳房肥大(乳头下垂大于 7 cm), 并能接受术后乳房皱襞下瘢痕的患者行垂直双蒂法乳房缩小术。

1.3 方法

1.3.1 设计切口 (1) 双环法乳房缩小术切口设计: 首先标计双侧乳房皱襞线、锁乳线及胸骨切迹中点 A 点。在乳晕内以乳头中心为圆心画直径为 3~5 cm 的圆为内环线; 外环线的上点为胸乳线在锁乳线上的交点 B 点, A、B 点距离长约 18~24 cm, 外环线的下点为锁乳线距乳房皱襞线中点约 7 cm 为 C 点, 外环的内点为患者第 4、5 肋间与乳头的连线距胸骨旁线约 8 cm 为 D 点, 外环的外点为患者第 4、5 肋间与乳头的连线距腋前线约 8 cm 为 E 点。将 ABCD 四点连成椭圆即为外环切口线, 见图 1。(2) 垂直双蒂法乳房缩小术切口设计: 首先标计原乳晕线、乳房皱襞线、锁乳线、胸骨切迹中点 A 点, 乳房皱襞

[△] 通讯作者, Tel: (023) 68765851; E-mail: zhengxing@163.com。

线与胸骨中线的交点 B 点,乳房皱襞线与腋前线的交点 C 点。在锁乳线上确定新乳头的位置 D 点,A、D 点间距离约为 18~24 cm(此点大约在上臂中点稍靠下的位置),以 D 点为圆心画直径为 3~5 cm 的圆为新乳晕的位置,在圆的下部定 E、E' 两点,使上部 EE' 弧长约等于原乳晕的周长。DE 延长线定 F,DE' 延长线定 F',使 DE=DF' 长约 10 cm,连接 CF、BF',使 CF、BF' 之和约等于乳房皱襞线 BC 长度。FD F' 的角度为 60°~135°,术中根据乳房大小及皮肤松弛的程度而定。在新乳晕和原乳晕至乳房皱襞线标计垂直蒂,蒂的下端设计呈长约 6 cm 的等边三角形 GG'H 皮瓣。见图 2~3。

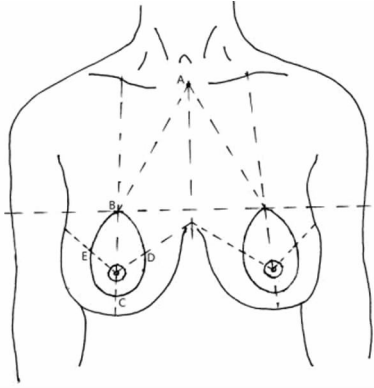


图 1 双环法乳房缩小术切口设计示意图

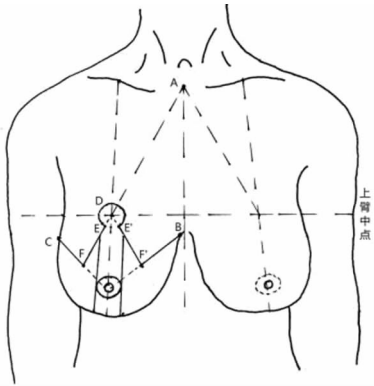


图 2 垂直双蒂法乳房缩小术切口设计示意图

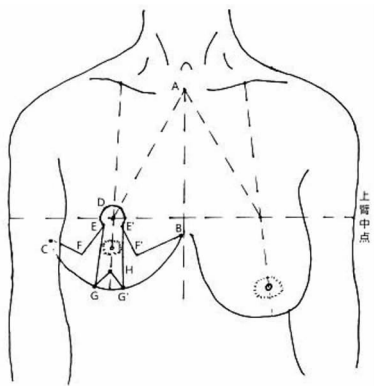


图 3 垂直双蒂法乳房缩小术切口设计示意图

1.3.2 手术步骤 (1)双环法乳房缩小术手术步骤:于内外环之间皮下注射肿胀液,沿内外环线切开表皮,并剥除内外环之间的表皮保留环形真皮瓣,于外环线切开真皮、皮下达乳腺组织,于乳腺组织浅层放射状锐性剥离皮下组织,游离皮下组织

至外环皮肤收紧后能与内环乳晕无张力靠拢为止。根据术前估计切除乳腺组织的多少,于乳房外下限放射状梭形切除相应的乳腺组织,用 3-0 尼龙线将乳腺创缘拉拢缝合使乳腺组织形态饱满。用 4 号丝线将乳腺上半部上提缝挂于第二肋骨骨膜三针,使乳腺组织向内上提升并固定。同法行对侧手术后,将患者改半卧位,观察双侧乳房大小及上下对称后取平卧位。用 4 号丝线将外环皮肤切口皮下荷包缝合收紧与内环乳晕皮肤无张力对合,5-0 尼龙线皮内间断缝合内外环皮下,7-0 尼龙线间断缝合皮肤。切口内放置负压引流。术后适当加压包扎,术后 1~2 d 拔出引流管。(2)垂直双蒂法乳房缩小术手术步骤:于术区注射肿胀液,首先沿双蒂边缘切开表皮,并剥除蒂内皮肤的表皮并保留真皮瓣、原乳头乳晕及下部的三角形皮瓣,沿术前设计线 CEG 及 BE'G' 切开皮肤、皮下,切除乳房下部内外侧的皮肤、皮下,及乳腺组织,游离带真皮的双蒂瓣,切除较多蒂下组织,使蒂部厚约 2 cm,以保证乳头、乳晕有足够的血液供应。将原乳晕旋转向上移至新乳晕位置,用 5-0 尼龙线皮下缝合固定。用 3-0 尼龙线缝合 E、E'、FG、F'G' 形成新乳房的大致形态,同法行对侧手术后,将患者改半卧位,观察双侧乳房大小及上下对称后取平卧位。用 3-0 尼龙线皮内间断缝合皮下,5-0 尼龙线间断缝合皮肤。切口内放置负压引流。术后适当加压包扎,术后 1~2 d 拔出引流管。

2 结果

2.1 手术效果 本组 57 例,嘱患者术后第 7 天、1 个月、6 个月来院复查,共随访患者 39 例,术后均自觉效果满意。无 1 例因缺血出现术后乳头乳晕坏死等严重并发症,局部肿胀多在 1 周左右开始消退。双环法乳房缩小术 25 例,其中 1 例术后右侧乳晕切口内线头反应,经取出缝线后,伤口愈合,但半年后右侧乳晕明显较左侧大且瘢痕增生明显,故在局麻下行右侧乳晕缩小术后自觉效果满意;2 例术后乳晕处环状瘢痕增生明显,经早期瘢痕内注射醋酸曲安奈德等抗瘢痕治疗后,瘢痕变小,术后 6 个月自觉效果满意。垂直双蒂法乳房缩小术 14 例,2 例术后乳晕局部瘀青缺血,经针刺放血、静脉给予扩血管药物 1 周后瘀血消失;1 例术后双侧乳房皱襞内侧瘢痕增生明显,半年后经局麻下行局部瘢痕切除、抗瘢痕治疗后患者自觉效果满意。

2.2 典型病例 (1)典型病例 1:女,35 岁,哺乳后肥大乳房下垂,来院要求行乳房缩小及上提术,术中给予双环法乳房缩小术,术后效果明显,见封 3 图 4~5。(2)典型病例 1:女,21 岁,青春期发育后巨大乳房,来院要求行乳房缩小术,术中给予垂直双蒂法乳房缩小术,术后效果明显,见封 3 图 6~7。

3 讨论

正常女性的乳房为半球形,其上界在第 2 肋,下界在第 6 肋,中界近胸骨旁线,外界在腋前线,其正常的质量在 250~350 g。在某些病理因素或遗传因素的作用下,乳房的过度发育导致乳房体积过度增大,超过这个界限和大于这个质量的乳房被称为乳房肥大症。乳房缩小整形术不但可以缩小肥大乳房的体积及质量,而且可以改善女性的身材外形,因此深受乳房肥大患者的青睐^[8]。作者认为,乳房缩小术虽术式繁多,但术后患者满意与否是决定手术成功的关键所在。所以应该遵循术后的乳房大小合适、形态良好、两侧匀称、乳头乳晕位置适中、术后瘢痕少而隐蔽的手术原则^[9]。

双环法乳房缩小术,术中去除内外环之间的表皮时尽量保

存真皮组织,以保证乳头乳晕下周围真皮下血管网不被破坏,从而进一步保证乳头和乳晕的血供。于外环处切开皮下游离乳腺时,一定要层次清楚,在乳腺组织浅层剥离时出血较少,游离适中,过多可能影响乳腺组织血供,过少可能导致内外环拉拢缝合时张力过大,影响术后伤口愈合以及造成术后乳晕环形瘢痕增生。作者多选择切除外下限梭形的乳腺组织,切除后将乳房缝合使乳房饱满圆润,如外下切除不够,可选择切除内上、外上过多的乳腺组织^[10]。由于乳房的下垂,多是乳房上部的 Cooper's 韧带松弛,所以乳房上提时作者采取在乳房的上部内、中、外 3 点,将真皮帽固定在第 2 肋间骨膜处。对于患者对自己乳房大小体积满意,只想解决乳房松弛下垂的患者,术中不切除乳房,将乳房上部行“8”字缝合收紧后,行乳腺腺体组织的上提固定。荷包缝合外环皮下组织是必要的,它能有效缓解张力,使切口无张力愈合,从而减少术后乳晕的环状瘢痕增生。此法操作简单,有效地保护了乳房、乳头、乳晕的血供和神经,可以在局麻下进行,比较适合轻、中度乳房肥大下垂且要求术后瘢痕隐蔽的患者。

双环法乳房缩小术虽手术相对简单,但切除的皮肤及乳腺腺体的组织量是有限的,对于重度乳房肥大的患者,过多的切除皮肤及腺体组织,难以保证乳头、乳晕的血供及饱满圆润的乳房外形。垂直双蒂法乳房缩小术,能很好地控制乳房下部的切除腺体组织量,并能使下垂的乳头、乳晕最大限度地上移^[11]。术前设计保证双蒂的宽度及厚度,术中去除新乳晕及真皮蒂表皮厚度应尽量保存真皮组织,以保证蒂部真皮下血管网不被破坏,蒂部上端及乳房上部的组织尽量少游离,从而进一步保证乳头、乳晕的血供^[12]。术中对乳腺瓣分离到内外侧界时应以钝性分离为主,注意保留其神经^[13]。切除下部内外侧多余皮肤及腺体组织时,可用高频电刀切除,以减少术中渗血,但使用高频电刀需防止因操作不当引起术后脂肪液化的危险。保证乳头乳晕血供良好是手术成败的关键,垂直双蒂的宽度约为 6 cm,其厚度不得小于 2 cm,将原乳晕旋转上提时蒂的两端可适当松解,避免蒂部受压影响乳头乳晕血供。乳房皱襞线与蒂两端乳房瓣的缝合先用 3-0 尼龙线皮内间断减张缝合,术中可取患者半卧位查看乳房皱襞线内外侧是否有猫儿畸形,术中需及时给予修复,防止术后影响双侧乳房形态。乳房皱襞线中点的三角形皮瓣能有效分散皮肤缝合的张力,皱襞下切口以皱襞上 1 cm 为宜,术后立位时可有效隐蔽切口瘢痕^[14]。因此,垂直双蒂法乳房缩小术更适合重度乳房肥大下垂,并能接受术后乳房皱襞下瘢痕的患者。

综上所述,双环法乳房缩小术操作简单、安全有效,主要收紧皮肤、上提乳房、适量减小乳房体积,术后恢复快,对轻、中度乳房肥大且要求术后瘢痕隐蔽的患者术后效果明显;垂直双蒂法乳房缩小术,能彻底解决患者因乳房肥大引起的肩颈酸痛,

乳房下皱襞潮湿、糜烂等,对重度乳房肥大,能接受术后乳房皱襞下瘢痕患者尤为有效。因此,整形外科临床医生只要能熟练掌握并灵活运用以上这两种术式,就能改善大多数巨乳及乳房下垂患者的乳房形态。

参考文献:

- [1] Benelli L. A new periareolar mammoplasty: the “round block” technique[J]. *Aesthetic Plast Surg*, 1990, 14(2): 93-100.
- [2] Mckissock PK. Reduction mammoplasty with a vertical dermal flap[J]. *Plast Reconstr Surg*, 1972, 49(3): 245-252.
- [3] Lejour M. Vertical mammoplasty and liposuction of the breast[J]. *Plast Reconstr Surg*, 1994, 94(1): 100-114.
- [4] 方彰林. 乳房美容整形外科手术学[M]. 北京: 北京出版社, 1994: 117-118.
- [5] 李世荣. 现代美容整形外科学[M]. 北京: 人民军医出版社, 2006: 1148-1158.
- [6] Gasperoni C, Salgarello M, Gasperoni P. A personal technique: mammoplasty with J scar[J]. *Ann Plast Surg*, 2002, 48(2): 124-130.
- [7] Noone RB. An evidence-based approach to reduction mammoplasty[J]. *Plast Reconstr Surg*, 2010, 126(6): 2171-2176.
- [8] Champaneria MC, Wong WW, Hill ME, et al. The evolution of breast Reconstruction: a historical perspective[J]. *World J Surg*, 2012, 36(4): 730-742.
- [9] 张旭东, 郭树忠. 乳房缩小成形术进展[J]. *中华医学美容美容杂志*, 2004(3): 65-68.
- [10] 杨名, 辛时林, 张一鸣, 等. 女性乳房神经分布解剖研究[J]. *中国美容医学*, 2001, 10(2): 97-100.
- [11] 熊舒原, 郭树强. 乳房缩小成形术治疗特大型巨乳 7 例[J]. *中华整形外科杂志*, 2003, 19(2): 154-155.
- [12] 尹健, 张学慧, 宁连胜, 等. 伴有乳房良性病变的巨乳缩小术 27 例[J]. *中华整形外科杂志*, 2003, 19(4): 29-31.
- [13] 王炜, 杨川, 李伟, 等. Marchac 法治疗中重度乳房肥大的疗效[J]. *上海交通大学学报: 医学版*, 2006(11): 1280-1283.
- [14] 郭树忠, 鲁开化, 艾玉峰, 等. 乳房缩小成形术手术方法的选择与比较[J]. *中国美容医学*, 2001, 10(3): 220-222.

(收稿日期: 2012-01-09 修回日期: 2012-03-06)

(上接第 2140 页)

G, et al. Endoscopic versus open carpal tunnel release[J]. *Arthroscopy*, 2010, 26(1): 26-33.

[10] 奥津一郎, Hamanaka I, Yoshida A, 等. 什么是腕管综合

征的真正内镜手术? ——18 年 5880 例临床经验[J]. *中国微创外科杂志*, 2005, 5(5): 342-346.

(收稿日期: 2011-10-13 修回日期: 2012-01-31)