

· 短篇及病例报道 ·

左肾原发性滑膜肉瘤 1 例

李 立¹, 梁蔚波², 赖彩永², 钟红兴^{2△}

(1. 广州医学院第四附属医院泌尿外科, 广州 511447; 2. 暨南大学附属第一医院泌尿外科, 广州 510632)

doi:10.3969/j.issn.1671-8348.2012.26.048

文献标识码:C

文章编号:1671-8348(2012)26-2791-01

1 临床资料

患者,女,44岁,反复无痛性全程肉眼血尿2个月,加重1d,无寒战、发热、尿频、尿急、尿痛、腰痛、腹痛及会阴放射痛,无眼睑及全身水肿。一般情况可。查体:生命体征平稳,心、肺、腹部无异常,双肾区无隆起,压痛及叩痛(-),双输尿管行程压痛(-),膀胱区不隆起,外生殖器未见异常。血、尿常规检查未见明显异常。超声检查:左肾形态失常,下极见一个囊实性光团,大小约6.0 cm×6.0 cm,边界尚清,光团内血流稍丰富,左肾静脉内血流充盈,Vmax 73 cm/s。超声诊断:左肾囊实性占位,性质待定。MRI检查:左肾下极见一类圆形异常信号灶,大小约6.8 cm×6.4 cm×6.2 cm,边界清楚,病灶明显突出于肾轮廓之外,内部信号欠均匀,平扫T₁WI呈等低信号,T₂WI上呈混杂信号,其内见斑片状及条片状短T₁长T₂信号影,增强扫描后动脉期病灶呈明显不均匀强化,其内见不规则未强化区,静脉期病灶强化程度减低,低于肾实质,左肾动脉根部见迂曲增多的血管团,左肾静脉增粗并见条状充盈缺损,见图1。

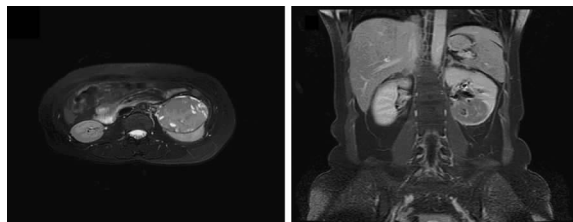


图1 患者MRI检查图像

MRI诊断:左肾下极占位,考虑肾癌,肿瘤坏死并出血,左肾静脉癌栓形成。放射性核素扫描(ECT)检查双肾的肾小球滤过率(GFR)大致正常,左肾下极呈放射性稀疏区,符合左肾占位病变的影像学改变。胸片示心、肺、膈未见异常。临床诊断:左肾癌,I期(T_{3b}、N₀、M₀)。手术采用经腹部左肾根治性切除,术中未见淋巴结肿大。术后病理检查肉眼见:肿块位于左肾中下极,大小约6.0 cm×5.0 cm×6.0 cm,鱼肉状,见出血及部分囊性变(封3图2)。镜下见肿瘤细胞呈小圆、卵圆或短梭形,巢状,实性片状,部分束状或旋涡状分布,细胞核圆,核分裂易见,细胞质少(封3图3)。间质纤维分隔,部分呈血窦样。免疫组化:Vim(+),Syn(+),Bcl-2(+),EGFR(+),CD99(+),NSE(+/-),CD56(+/-),CD31,CD34,EMA,DES,LCA,CgA,HMB54,HMB45,VEGF,S-100,HHF35,CK7,CK19,SMA均(-)。肾门静脉内见癌栓,肾门淋巴结4粒,未见肿瘤。病理诊断:左肾分化差的肾脏滑膜肉瘤(参考2006年版WHO:软组织及泌尿系统肿瘤病理分类)。术后未予放疗和化疗,术后2年死于肺部转移瘤。

2 讨论

肾脏原发滑膜肉瘤罕见,约占全部肾脏原发肿瘤的1%~2%^[1]。临床表现无特征性,镜下可见肿瘤细胞排列方式多样,常见的排列方式有实性片状、束状或杂乱排列,不易与其他肾脏肿瘤鉴别。免疫组化对于本病的诊断极有价值^[2-4],Vim、Bcl-2在肿瘤细胞恒定表达;CD99、CD56、CK、EMA等上皮性标记物在肿瘤细胞中常灶性表达或不表达,而Desmin、SMA、S-100、CD34则不表达,在以上的标记物中,Bcl-2和CD99是最重要和敏感的指标。目前最有价值的诊断是基因诊断,90%以上的滑膜肉瘤出现具有特征性的遗传学异常:t(X;18)(p11.2;q11.2),该染色体易位导致了18染色体的SYT基因和X染色体的SSX基因的融合^[3,5]。肾脏滑膜肉瘤的预后极差,有报道称异环磷酰胺和阿霉素化疗对术后的转移灶有效^[6]。由于本病发病率极低,报道的数量较少,疗效不一,规范的治疗方案仍需更多的基础和临床的研究。目前主张以手术为主,放、化疗为辅的综合治疗。

参考文献:

- [1] Gabilond F, Rodriguez F, Mohara, et al. Paleary synovial sarcoma of the kidney: corroboration with in situ polymerase chain reaction[J]. Ann Diagn pathol, 2008, 12(2): 134-137.
- [2] Paláu L MA, Thu Pham T, Barnard N, et al. Primary synovial sarcoma of the kidney with rhabdoid features[J]. Int J Surg Pathol, 2007, 15(4): 421-428.
- [3] Crew AJ, Clark J, Fisher C, et al. Fusion of SYT to two genes, SSX1 and SSX2, encoding proteins with homology to the Kruppel-associated box in human synovial sarcoma[J]. EMBO J, 1995, 14(10): 2333-2340.
- [4] 李涛, 何延瑜, 张延裕, 等. 肾原发性滑膜肉瘤 1 例报道及文献复习[J]. 现代泌尿生殖肿瘤杂志, 2012, 4(2): 78-81, 89.
- [5] Kim DH, Sohn JH, Lee MC, et al. Primary synovial sarcoma of the kidney[J]. Am J Surg Pathol, 2000, 24(8): 1097-1104.
- [6] Park SJ, Kim HK, Kim CK, et al. A case of renal synovial sarcoma: complete remission was induced by chemotherapy with doxorubicin and ifosfamide[J]. Korean J Intern Med, 2004, 19(1): 62-65.

(收稿日期:2012-02-09 修回日期:2012-05-22)