

· 临床研究 ·

NSCLC 合并肺不张行三维适形放射治疗时 PET、MRI 与 CT 靶区勾画的对比研究

任育江, 王 阁, 胡 南, 余 娴, 马俊刚, 刘岩海, 杨镇洲[△]

(第三军医大学大坪医院野战外科研究所肿瘤中心, 重庆 400042)

摘要:目的 探讨正电子放射经中轴断层摄影(PET)、MRI 与 CT 对合并肺不张的非小细胞肺癌(NSCLC)行三维适形放疗时病变靶区勾画的准确性。方法 对 23 例经病理组织学证实为 NSCLC 且其影像学检查伴有不同程度肺不张者, 先后行胸部增强 CT 扫描、胸部 MRI 增强扫描、胸部 PET-CT 检查, 根据扫描结果勾画原发病灶范围, 分别为大体肿瘤靶区(GTV)_{CT}、GTV_{MRI} 和 GTV_{PET-CT}, 计算出 GTV 的体积并进行比较。结果 23 例患者平均 GTV_{PET-CT} 为 (115.29±15.47) cm³、GTV_{MRI} 为 (120.72±16.54) cm³、GTV_{CT} 为 (135.21±17.34) cm³, GTV_{CT} 与 GTV_{MRI} 比较, 差异有统计学意义 (F=6.748, P<0.01); GTV_{CT} 与 GTV_{PET-CT} 比较, 差异有统计学意义 (F=5.596, P<0.01); GTV_{MRI} 与 GTV_{PET-CT} 比较, 差异无统计学意义 (F=3.068, P>0.05)。结论 在确定肺不张与局部病变相互关系方面 PET 与 MRI 具有较高临床价值, 并由此提高了靶区定位的精确性, 能更好避免对周围正常组织的损伤。

关键词: 癌, 非小细胞肺; 肺不张; 正电子发射断层显像术; 磁共振成像; 计算机断层扫描

doi:10.3969/j.issn.1671-8348.2012.27.012

文献标识码: A

文章编号: 1671-8348(2012)27-2824-03

Comparative study of impact of PET, MRI and CT on delineation of target volumes with 3D-CRT for non-small-cell lung cancer patients with atelectasis

Ren Yujiang, Wang Ge, Hu Nan, Yu Xian, Ma Jungang, Liu Yanhai, Yang Zhenzhou[△]

(Cancer Center, Chongqing Daping Hospital, Third Military Medical University Chongqing 400042, China)

Abstract: Objective To investigate the accuracy of PET, MRI and CT on the delineation of target volumes of non-small-cell lung cancer(NSCLC) patients with atelectasis undergoing 3D-CRT. **Methods** 23 NSCLC patients with atelectasis were performed the CT enhancement scan, MRI enhancement scan and PET-CT enhancement scan. GTV_{CT}, GTV_{MRI} and GTV_{PET-CT} were delineated and the volumes were calculated for comparison. **Results** GTV_{CT}, GTV_{MRI} and GTV_{PET-CT} had some difference for all the patients. The average of GTV_{CT}, GTV_{MRI} and GTV_{PET-CT} were (135.21±17.34) cm³, (120.72±16.54) cm³ and (115.29±15.47) cm³ respectively. There was significant difference between GTV_{CT} and GTV_{PET-CT} (F=5.596, P<0.01). There was no significant difference between GTV_{PET-CT} and GTV_{MRI} (F=3.068, P>0.05). **Conclusion** PET-CT and MRI can be utilized for evaluating the relationship of local lesion and atelectasis, which will be helpful for accurate target volume definition and bring less radiation damage to peripheral normal tissues.

Key words: carcinoma, non-small-cell lung; atelectasis; positron-emission tomography; magnetic resonance imaging; computer tomography

目前放疗的趋势是以精确定位、精确计划、精确治疗为基本要求, 最大限度地杀灭肿瘤细胞, 有效保护正常组织, 而靶区的精确定位尤为关键。非小细胞肺癌(NSCLC)合并肺不张行三维适形调强治疗时靶区的确定是其中最关键、最基础的一环。但 CT 在勾画靶区时不能满足临床需求。本文就正电子放射经中轴断层摄影(PET)、MRI 与 CT 对 23 例合并肺不张的 NSCLC 患者行三维适形放疗时病变靶区勾画的准确性进行比较, 现报道如下。

1 资料与方法

1.1 一般资料 2007 年 1 月至 2008 年 12 月在本院诊治的 23 例 NSCLC 并肺不张患者, 男 15 例, 女 8 例; 年龄 32~72 岁, 中位 54 岁。均经病理组织学确诊, 其中鳞癌 17 例, 腺癌 6 例。全部患者 CT 影像学检查均显示伴有不同程度的肺不张。

1.2 方法

1.2.1 胸部 CT 检查 所有患者均用西门子 64 排螺旋 CT, 扫描范围从肺尖到肾上腺下迹, 扫描参数: 120 kV、自动毫安

技术。增强扫描采用 MEDRAD 高压注射器, 自肘静脉注射造影剂 80~100 mL(按体质量/kg 计算), 速度 2.5~3 mL/s。图像由经验丰富的影像专家及放疗医师共同对原发病灶与肺不张的关系做出初步诊断。

1.2.2 胸部 MRI 检查 所有患者均用 Disonics1.5T 超导成像系统, 工作频率 60 MHz, 采用体线圈, 患者仰卧, 以 5 mm 层厚行横断面及冠状面成像, 以病灶为中心加做 T₁WI、T₂WI、扩散加权成像(DWI)及增强扫描, 并由经验丰富的影像专家及放疗医师共同对原发病灶与肺不张的关系做出初步诊断。

1.2.3 PET-CT 检查 患者禁食 6 h 以上, 静脉注射 370 MBq 18F-脱氧葡萄糖(18F-FDG), 平静休息 60 min 后采用相同体位在平静呼吸下行 PET-CT 检查显像。PET-CT 融合图像由经验丰富的核医学科和放疗科医师各一名共同勾画大体肿瘤靶区(GTV)。

1.2.4 PET-CT、MRI 与 CT 对合并肺不张的原发病灶范围大小的比较 将 PET-CT 图像、MRI 图像及 CT 图像分别传输至 CMS 公司 Synergy 计划系统, 由放射科及放射治疗科医师

[△] 通讯作者, E-mail: yangzhenzhou@sohu.com.

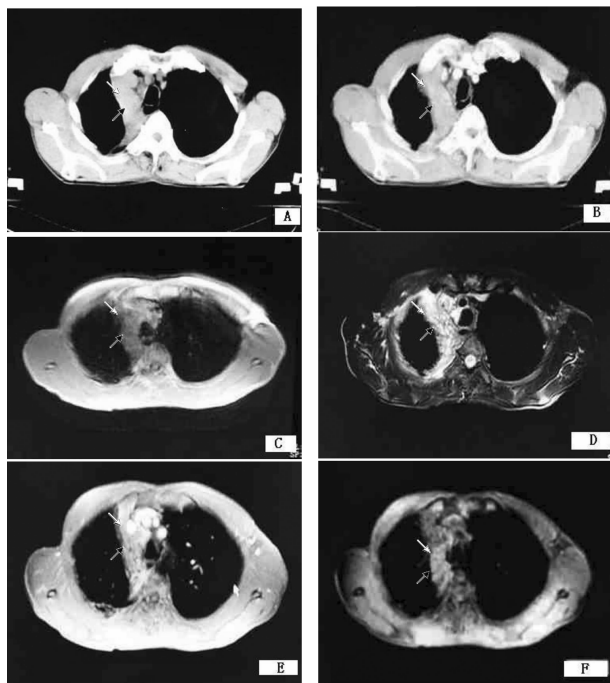
共同逐层勾画肺原发病灶范围,分别定义为 GTV_{PET-CT} 、 GTV_{MRI} 与 GTV_{CT} ,并将三者进行比较。

1.3 统计学处理 采用 SPSS11.0 软件,行单因素方差分析两两比较,以 $P < 0.05$ 为差异有统计学意义。

2 结果

2.1 GTV_{PET-CT} 、 GTV_{MRI} 与 GTV_{CT} 的体积比较 23 例患者平均 GTV_{PET-CT} 为 $(115.29 \pm 15.47) \text{ cm}^3$ 、 GTV_{MRI} 为 $(120.72 \pm 16.54) \text{ cm}^3$ 、 GTV_{CT} 为 $(135.21 \pm 17.34) \text{ cm}^3$,其中 4 例患者的 GTV_{MRI} 体积较 GTV_{CT} 体积增大,平均体积增加 16.27%,19 例患者 GTV_{MRI} 体积较 GTV_{CT} 体积缩小,平均体积缩小 13.84%。 GTV_{CT} 与 GTV_{MRI} 比较,二者差异有统计学意义 ($F = 6.748, P < 0.01$), GTV_{CT} 与 GTV_{PET-CT} 比较,二者差异有统计学意义 ($F = 5.596, P < 0.01$); GTV_{MRI} 与 GTV_{PET-CT} 比较,二者差异无统计学意义 ($F = 3.068, P > 0.05$)。病变部位:右上 6 例,右中 3 例,右下 6 例,左上 5 例,左下 3 例。病理类型:鳞癌 17 例,腺癌 6 例。

2.2 肺部肿瘤组织与肺不张的 CT、MRI 成像 (1)CT 检测:由于肿瘤与肺不张密度相近,平扫和增强都难以划分膨胀不全的肺组织和局部病变的相互边界(图 1A、B)。(2)MRI 检测: T_1 WI,肿瘤与肺不张组织呈等信号,不可鉴别(图 1C); T_2 WI,肺不张的信号明显高于近端的肿瘤组织(图 1D);增强 MRI,阻塞性病变的信号强度明显高于肿瘤(图 1E);DWI 图像,肿瘤组织的信号强度高于肺不张(图 1F)。



A:CT 平扫图像;B:CT 增强图像;C: T_1 WI;D: T_2 WI;E:增强 MRI;F:DWI 图像。

图 1 肺部肿瘤组织(黑箭头)与肺不张(白箭头)的 CT、MRI 成像

3 讨论

肺癌合并肺不张很常见,区分肿瘤与肺不张对于放疗野的范围确定、外科术前计划及放化疗疗效的判定等具有重要意义。鉴别肺不张的方法有 CT、MRI、PET 或 PET/CT、同位素成像等^[1-8]。明确肿瘤的确切位置是放射治疗成功与否的关键,准确勾画放射治疗靶区是保证疗效的前提^[9]。

CT 检查以解剖结构和组织密度形态学改变为主要检测

目标,对肺癌患者的诊断、分期及放疗靶区的确定具有十分重要的临床意义。CT 具有良好的空间分辨率,提供病变准确的解剖位置及其与周围重要器官的关系。但同时必须认识到,以反映解剖结构和组织密度等形态学改变为主的 CT 扫描对于合并肺不张的肺癌患者,在确定肺不张与局部病变的相互关系上也存在一定的局限性^[10-11]。这主要是由于膨胀不全的肺组织因为渗出、实变及炎症反应等原因所致的影像学改变与肿瘤组织特异的影像学变化有较大的重叠性,以致难以划分膨胀不全的肺组织和局部病变的相互边界,从而导致 GTV 体积差异,影响了医生对 GTV 边界的划定,增加放疗的并发症^[12-13]。

MRI 的 T_1 WI 图像肿瘤呈稍高或等信号,肺不张、炎症大多数与肿瘤呈等信号,不可鉴别。 T_2 WI 图像有较好的组织分辨力,能较清晰地显示组织信号差别及正常的解剖结构,是鉴别肺癌、肺不张最常用序列,但对于肿瘤与肺不张信号相似的病例 T_2 WI 没有明显差别。平扫 MRI 由于阻塞性肺炎或肺不张与肿瘤呈等信号,常常难以区分,而增强后大多数阻塞性病变的信号强度明显高于肿瘤。有学者认为,增强后 85% 的患者可将肺门肿块与阻塞性病变区分开,如果动态延迟扫描可提高至 89%,其中以注射后 3 min 最显著。因此增强 MRI 可确定肿瘤范围^[14]。DWI 脑功能成像,通过评价水分子运动情况,从微观分子水平反应组织、器官的病理生理情况。肿瘤组织具有增殖旺盛、细胞密度高、细胞内大分子蛋白含量高特性,细胞外空间减少,水分子运动受限,从而表现为信号增高,是发现肿瘤性病变最为敏感的序列。在分析 MRI 图像时,如将 T_2 WI 图像与 DWI 图像结合起来,对明确肿瘤与正常肺组织会更有帮助,尤其对 T_2 WI 肿瘤与正常肺组织模糊的病例起到印证、补充的作用。 T_2 WI 良好的解剖细节显示与 DWI 对肿瘤的突出显示结合起来,对肿瘤与肺不张的鉴别提供了更多的信息^[15]。

PET 显像与 CT 扫描比较优势明显,主要表现在 NSCLC 的诊断、淋巴结转移及其分期、治疗效果评估以及治疗后肿瘤残存、复发和转移病灶的判断等方面。PET 显像对于膨胀不全肺组织和肿瘤组织的鉴别具有十分重要的价值。不同组织的标准摄取值(SUV)不同,由于膨胀不全的肺组织代谢活动很低,即其 SUV 值相对较低,根据 SUV 值的不同来区分肿瘤组织和周围的肺不张。但 PET 也存在假阳性的干扰,有学者报道 NSCLC 合并继发肺部改变,主要是肺不张和阻塞性炎症,在无明显感染中毒症状的患者中,PET 显像 SUV 值表现为轻度到中度的增高(SUV 1.0~2.5,平均为 1.7);而在有明显感染中毒症状的患者中,PET 显像 SUV 值则明显增高。因而建议在此类患者中宜先行抗感染治疗。近几年 PET 或 PET/CT 应用于临床,对 NSCLC 肺不张的鉴别也有重要价值,但因检查价格昂贵、设备稀少限制了临床的应用。

本研究中 4 例患者的 GTV_{MRI} 体积较 GTV_{CT} 体积增大,平均体积增加 16.27%,考虑可能为肺不张合并阻塞性肺炎所致,经 DWI 图像可将其区分开。19 例患者 GTV_{MRI} 体积较 GTV_{CT} 体积缩小,平均体积缩小 13.84%,结合 MRI 的多个序列可除去因肿瘤而造成的肺不张,使得靶区缩小,治疗靶区更加精确,从而避免正常组织不必要的照射,较少放射性损伤的发生。

综上所述,在确定肺不张与局部病变相互关系方面 MRI 具有较高临床价值,并由此提高了靶区定位的精确性,能更好地避免对周围正常组织的损伤。

参考文献:

- [1] Lee KC. Dynamic imaging of emerging resistance during cancer therapy[J]. *Cancer Res*, 2006, 66(9):4687-4692.
- [2] Ross BD. Evaluation of cancer therapy using diffusion magnetic resonance imaging[J]. *Mol Cancer Ther*, 2003, 2(6):581-587.
- [3] Stiglbauer R. Contrast enhanced MRI for the staging of bronchogenic carcinoma; comparison with CT and histopathologic staging preliminary results[J]. *Clin Radiol*, 1991, 44(5):293-298.
- [4] Steenbakkens RJ. Reduction of observer variation using matched CT-PET for lung cancer delineation; a three-dimensional analysis[J]. *Intern J Radiat Oncol Biol Phys*, 2006, 64(2):435-448.
- [5] Ahes TA. Assessment of lung development using hyperpolarized helium-3 diffusion MR imaging[J]. *J Magn Reson Imaging*, 2006, 24(6):1277-1283.
- [6] Munetaka M, Hisao T, Tamaki K, et al. Lung carcinoma: diffusion weighted MR imaging-preliminary evaluation with apparent diffusion coefficient[J]. *Radiology*, 2007, 243(2):570-577.
- [7] Abdel-Razek AA. Role of diffusion-weighted MR imaging in cervical lymphadenopathy[J]. *Eur Radiol*, 2006, 16(7):1468-1477.
- [8] Sato C. Differentiation of noncancerous tissue and cancer lesions by apparent diffusion coefficient values in transition and peripheral zones of the prostate[J]. *J Magn Reson Imaging*, 2005, 21(3):258-262.
- [9] Rchm C, Barillot I, Remeijer P, et al. Dptinition of the prostste in CT and MRI amultr-observer study[J]. *Int J Radiat Biol Phys*, 1998, 43(1):57.
- [10] McAdams HP, Erasmus JJ, Patz EF, et al. Evaluation of patients with round atelectasis using [18F] fluorodeoxy-D- glucosePET[J]. *J Comput Assist Tomogr*, 1998, 22(4):601-604.
- [11] Schmidt S, Nestle U, Walter K, et al. Optimization of radiotherapy planning for non- small cell lung cancer (NSCLS) using 18FDGPET[J]. *Nuklearmedizin*, 2002, 41(5):217-220.
- [12] 张彦彬, 朱家瑞, 康静波, 等. 18F- FDG 符合线路/CT 显像在非小细胞肺癌立体定向放疗中的应用[J]. *中国医学影像技术*, 2006, 22(3):455-457.
- [13] 魏培健, 彭志刚, 李石玲, 等. 64 层螺旋 CT 增强扫描在中央型肺癌检查中的应用[J]. *河北医药*, 2008, 30(11):1723-1724.
- [14] Bourguoin PM. Differentiation of bronchogenic carcinoma from postobstructive pneumonitis by magnetic resonance imaging: histopathologic correlation[J]. *J Thorac Imaging*, 1991, 6(2):22-27.
- [15] 齐丽萍, 张晓鹏, 唐磊, 等. 扩散加权成像用于中央型肺癌与肺不张鉴别的初步研究[J]. *中国医学影像技术*, 2007, 23(10):1486-1490.
- (收稿日期:2012-02-09 修回日期:2012-05-22)
-
- (上接第 2823 页)
- 合治疗[J]. *中国癌症杂志*, 2008, 18(5):333-338.
- [2] Ajani JA. Contributions of chemotherapy in the treatment of carcinoma of the esophagus; results and commentary[J]. *Semin Oncol*, 1994, 21(4):474-482.
- [3] 孙燕, 赵平. 临床肿瘤学进展[M]. 北京:中国协和医科大学出版社, 2005:526-528.
- [4] Suntharalingam M, Moughan J, Coia LR, et al. The national practice for patients receiving radiation therapy for carcinoma of the esophagus; results of the 1996-1999 Patterns of Care Study[J]. *Int J Radiat Oncol Biol Phys*, 2003, 56(4):981-987.
- [5] 殷蔚伯, 余子豪, 徐国镇, 等. 肿瘤放射治疗学[M]. 4 版. 北京:中国协和医科大学出版社, 2008:555-559.
- [6] 孙燕, 周际昌. 临床肿瘤内科手册[M]. 北京:人民卫生出版社, 1996:23-26.
- [7] Cox JD, Stetz J, Pajak TF. Toxicity criteria of the Radiation Therapy Oncology Group(RTOG) and the European Organization for Research and Treatment of Cancer (EORTC)[J]. *Int J Radiat Oncol Biol Phys*, 1995, 31(5):1341-1346.
- [8] Farzad M, De Luca MC, Rubino G, et al. Effort to radically cure stage 3 and 4 esophageal carcinoma with simultaneous radiotherapy and chemotherapy in standard clinical practice[J]. *Radiol Med(Torino)*, 2001, 102(1/2):72-77.
- [9] 程文芳, 李云英, 林祥松. 中晚期食管癌的综合治疗[J]. *中国肿瘤*, 2001, 10(7):432-433.
- [10] 安继业, 王立东. 食管癌单独化疗和联合放疗、化疗的应用进展[J]. *实用肿瘤学杂志*, 2003, 18(6):493-495.
- [11] 吴谨, 周莉华, 蒋晓东. 三维适形放疗联合 GP 方案同步治疗局部晚期非小细胞肺癌临床观察[J]. *临床肺科杂志*, 2007, 12(10):1040-1041.
- [12] Perez CA. Principle and practice of radiation Oncology [M]. 3rd ed. New York:Lippincott Williams & Wilkins, 2004:112-130.
- [13] 任必勇, 张军, 刘学芬. 泽菲应用于肿瘤治疗的最新进展[J]. *重庆医学*, 2010, 39(14):1917-1920.
- [14] 董卫华, 何报宁, 何林. 三维适形放疗同步化疗治疗中晚期食管癌[J]. *华西医学*, 2008, 23(3):503-504.
- [15] 刘粉霞. GP 方案与放疗联合治疗食管癌纵隔淋巴结转移的临床观察[J]. *现代肿瘤医学*, 2009, 17(9):1705-1706.
- [16] Wong R, Malthaner R. Combined chemotherapy and radiotherapy(without surgery) compared with radiotherapy alone in localized carcinoma of the esophagus[J]. *Cochrane Database Syst Rev*, 2006, 25(1):CD002092.
- (收稿日期:2012-01-09 修回日期:2012-04-22)