

· 短篇及病例报道 ·

人工全髋置换术治疗陈旧性髋臼骨折伴创伤性关节炎

庄文杰, 唐学锋, 杨忠奎, 陈 实

(贵阳医学院第二附属医院骨科, 贵州凯里 556000)

doi:10.3969/j.issn.1671-8348.2012.35.052

文献标识码:C

文章编号:1671-8348(2012)34-3799-02

本院自 2009 年 2 月以来收治 12 例陈旧性髋臼骨折患者,通过对髋臼实施复位、矫形、植骨、造盖等大体恢复髋臼窝的形态,行人工全髋置换,经定期随访,效果满意,现报道如下。

1 资料与方法

1.1 一般资料 患者 12 例,其中男 9 例,女 3 例,平均 38.2 岁(21~65 岁)。按 Letournel 分型:简单骨折 5 例(后壁骨折 3 例,后柱骨折 1 例,横行骨折 1 例)、复合型骨折 7 例(后柱伴后壁骨折 2 例,横行伴后壁骨折 3 例,T 行骨折 1 例,双柱骨折 1 例)。

1.2 方法 全身麻醉下,侧卧位,取前后外侧联合入路。前路采用 Smith 切口,从髂嵴顶点,沿髂嵴向前至髂前上棘,再向大腿前外侧延伸 8~10 cm。顺髂骨外侧将臀中肌及阔筋膜张肌从髂嵴上切断,用宽骨刀及纱布顺髂骨翼外板将附着的臀中肌、臀小肌推开,暴露髋臼的前沿和上端,纱布填塞。内侧将髂肌从髂骨内板推开,暴露髋臼顶端或髂骨内侧的骨折,纱布填塞。后路切口自髂后上嵴与大粗隆顶点连线外 1/2 处,沿股骨方向向下做一个 10 cm 弧形切口,于粗隆窝处切断上下孖肌、闭孔内肌及梨状肌止点,向内钝性剥离切断外旋肌,显露和切除关节囊,将髋臼四周显露清楚。患肢尽量外旋,脱出股骨头。于小粗隆上 1.5 cm 股骨颈基底部与股骨干呈 45°角处截骨,截除股骨颈及股骨头,将整个髋臼的内外侧区域暴露清楚。测量股骨头大小,选用合适的髋臼试模。通过复位,植骨修补,造盖,上钢板等,恢复髋臼的大体外形。选用与人工假体相匹配的髋臼锉,由小到大将髋臼内残余的软骨面打磨掉。打磨时力度要掌握好,既要打磨掉残余的软骨面,又要保证复位后髋臼的轮廓。边打磨边用试模试,打磨后的髋臼应比假体大 4~5 mm,以保证骨水泥的厚度在 2~3 mm。植入髋臼假体,保持外翻角 30°~50°,前倾角 10°~15°,趁骨水泥尚未完全固化时在髋臼的上缘及上后缘拧入两枚螺钉固定。髋臼假体处理完毕,用开口器在股骨残端髓腔开口,髓腔锉由小到大扩髓,选择相应型号的股骨头假体,以前倾 10°~15°缓缓打入。安装股骨头试模后屈髋大于 90°、内外旋 40°不脱位,牵引下髋关节有 0.5 cm 间隙为宜。冲洗创面,去除模型装上股骨头假体,复位,放置引流,缝合切口。

2 结 果

所有病例均在术后 3 个月、6 个月、1 年、2 年得到定期随访。随访内容为骨盆、假体的术后形态学评价及持续稳定性,患者肌力、髋关节生理功能的恢复情况。结果所有病例均能正常行走,肢体疼痛均有不同程度的缓解或消失,生活质量明显改善。

3 讨 论

髋臼骨折 3 周以后,虽然 X 片上骨折线清晰可见,但手术时四周已有大量骨痂掩盖,很难看到骨折线的走向。术中以髋臼为中心清除四周的骨痂,仔细区分骨痂和向四周移位的较大碎骨块。清除下来的骨痂留作植骨备用,较大的骨块予以复位

后钢板螺钉固定,髋臼前缘和上缘尽量清除干净。髋臼后缘的骨痂,尽量予以挺松,不需完全清除,以防止坐骨神经的损伤。

髋臼内壁和髋臼顶的骨折,髋臼外口的形状基本完整,骨痂量少,手术时尽量清除髋臼内的软组织和不可复位的小骨碎片,大块的骨碎片尽量复位。若髋臼顶缺损,用摆锯将股骨头分成两块,一块修剪成骨缺损的形状从髋臼窝内修补髋臼顶的缺损,另一块从髂骨的内板将骨片贴附于髋臼顶骨缺损的位置,在髂骨的内侧用两块钢板予以固定,恢复髋臼顶的完整性^[1]。

髋臼纵形分离,骨折线较长,解剖复位的可能性不大,尽量松解周围软组织后,用两把复位钳夹住髋臼的上下缘尽力复位并保持住,取两块骨盆钢板,一块固定在髋臼的上缘外板处,一块固定在髋臼的下缘内板处,残余的间隙填充打压植骨。如果髋臼窝呈椭圆形,较正常髋臼窝宽,用骨水泥填补时,由于两侧骨水泥量大于中间部分,易发生应力集中使骨水泥折断,髋臼帽松动。在增宽的髋臼内先置一个预先定制的中间圆形四周椭圆形的金属环帽,用螺钉和骨水泥固定在髋臼内,然后将髋臼帽固定于金属环帽内,用金属环帽分散髋臼的应力,从而减少骨水泥的折断。

髋臼横断性粉碎性骨折,易造成髋臼的塌陷和压缩,整个髋臼破坏严重,髋臼窝缩小变形。撑开植骨恢复髋臼的高度时,整个髋臼窝骨缺损量较大。在髋臼的前缘和后缘相当于髂骨前柱和后柱骨质较厚的部位填塞植骨,保持髋臼 35°~40°的外翻角后钢板固定^[2]。或用股骨头切一块完整的圆形片状骨从髂骨内板进行贴附,钢板固定,再切一块条形骨片从髋臼窝内侧进行修补,基本恢复髋臼窝的外形。如果髋臼横断骨折后,髋臼的上缘向内侧移位,在修复髋臼窝时达不到髋臼 35°~40°的外翻角,可在髋臼的上缘造盖来维持臼体的包容度。

髋臼上缘及后缘的粉碎性骨折,缺损大于 5 mm 则不能有效的支撑髋臼的假体^[3],关节置换后易造成臼杯的移位和松动。根据 X 线片测量健侧髋臼大小,预先定制大小相应的人工半圆形骨,再根据半圆形骨的大小和厚度在髋臼的上缘和后缘用小骨刀仔细凿出相应的基座,将人工半圆形密质骨安放于基座内,用螺钉进行固定,保证全髋置换后髋臼上缘和后缘的稳定性。自体骨含有丰富的骨传导、生长因子及诱导细胞,再生能力强,容易愈合,骨缺损时应首选自体骨修补。人工骨的优点是起始强度高,可以预先测量定制^[4],只有在前述个别情况下才采用特种形状的人工密质骨。

陈旧性髋臼骨折,四周软组织韧带严重硬化,挛缩,加之手术二次创伤,剥离范围大,肌力和功能的重建需要一个较长的训练过程。在骨盆固定带固定下,术后 1~15 d 用连续被动运动机(continuous passive motion, CMP)进行功能锻炼和人工侧方功能锻炼。15 d 后进行主动交替抬腿,屈膝屈髋锻炼。屈髋每日 2 次,每次 5 min,从 15°开始,每周增加 15°,并逐渐增加锻炼时间。侧方抬腿,每日 2 次,每次 5~10 次,并逐渐增加抬腿次数。1~2 个月后,肌力达到 3~4 级时,在环形支架的保护

下进行直腿抬高、外展、内收、后伸等免负重练习。2~3 个月 X 线片显示骨盆形态良好,即可开始逐渐负重功能锻炼。

参考文献:

[1] 周宏恩,叶军,唐农轩. 髋关节置换术中对解剖异常的髋臼和股骨上端异常的处理[J]. 第四军医大学学报,1999,29(12):126-128.

[2] Than P,Sillinger T. Kranicz parameters of the hip joint from birth to adulescence [J]. *Pediatr Radiol*, 2004, 34(3):237-244.

• 短篇及病例报道 •

超声诊断宫颈妊娠 1 例的报道

郭 敏^{1,2},杨 慧¹,朱 琦^{1△}

(1. 四川大学华西第二医院超声科,成都 610041;2. 电子科技大学医院妇科,成都 611731)

doi:10.3969/j.issn.1671-8348.2012.35.053

文献标识码:C

文章编号:1671-8348(2012)35-3800-01

宫颈妊娠属于异位妊娠的一种,极其罕见,但危险性高且容易误诊。本院于 2011 年 10 月发现宫颈妊娠 1 例,现将其诊断治疗中的经验总结如下,为临床工作提供参考。

1 临床资料

患者,女,28 岁,阴道不规则出血 1 个月,院外诊断“难免流产”而行刮宫术,术中因大出血送入本院。入院前急诊超声检查所见:宫体形态正常,肌壁回声均质,宫腔内见带状无回声区,宽约 1.3 cm,宫颈增大,宫颈内口关闭,宫颈管内见大小约 6.9 cm×4.2 cm 不均质高回声,与周边宫颈肌层分界欠清(图 1),彩色多普勒血流成像(CDFI)显示不均质高回声区及周边宫颈肌层彩色血流信号较丰富,测其一动脉血流参数最大流速(Vmax)33.0 cm/s,最小流速(Vmin)18.4 cm/s,阻力指数(RI)0.44。超声提示:宫颈管占位[宫颈妊娠待排,请结合人绒毛膜促性腺激素(HCG)及临床];宫腔积液。手术所见:腹部超声监视下以卵圆钳钳夹出宫颈管内坏死样组织约 100 g。置入宫腔镜见宫颈管上附较多坏死样组织,电切环切除坏死样组织约 50 g,探查宫腔形态正常。标本病理诊断:宫颈查见绒毛组织及滋养叶细胞。

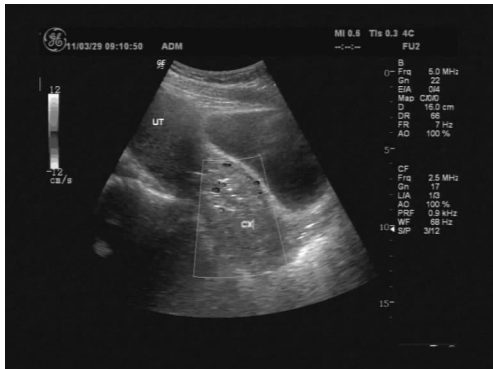


图 1 宫颈管内不均质高回声

2 讨 论

宫颈妊娠(cervix pregnancy, CP)是指受精卵种植在组织学内口水平以下的宫颈管内,并在该处生长发育的异位妊娠,约占所有异位妊娠的 1%,属于异位妊娠中较罕见且危险的类

[3] 沈彬,杨静. 全髋关节置换术治疗成人髋关节异常继发性骨性关节炎五年以上随访研究[J]. *中华骨科杂志*, 2009, 29(5):450-456.

[4] Tanaka BD,Bedrry DJ,Cabanela ME,et al. Early postoperative transverse pelvic fracture:a new complication related to revision arthroplasty with an uncemented cup[J]. *J Bone Joint Surg(Am)*, 2005, 87(12):2626-2631.

(收稿日期:2012-01-09 修回日期:2012-02-22)

型。大多数 CP 患者有人工流产、剖宫、引产或助孕等宫腔操作病史。因早期症状相似,临床易误诊为宫内孕难免流产而行刮宫术,常在术中引起难以控制的大出血^[1]。因此,CP 早期的正确诊断尤为重要。超声对本病具有较高的特异性,主要图像特征为:(1)子宫体大小正常或稍长大,宫腔内空虚,无孕囊;(2)宫颈膨大与子宫体呈葫芦状,宫颈内口关闭,宫颈管内见孕囊或不均质回声;(3)彩色多普勒提示宫颈肌层血流丰富,可见滋养层周围血流^[2]。

CP 主要应与难免流产、过期流产、宫颈肿瘤、子宫黏膜下肌瘤、妊娠滋养细胞疾病等相鉴别。若宫颈管内见胚胎存活多可排除 CP^[2]。若胚胎已死亡或表现为宫颈内回声杂乱时,应主要从宫颈内口关闭情况及宫颈局部血流信号两方面进行鉴别诊断。难免流产显示子宫大小与停经周数相符或稍小,宫颈口已扩张,可见胚胎组织或脱落于宫颈口的孕囊,但彩色多普勒超声显示:宫颈孕囊周围无滋养细胞层血流信号,并且孕囊呈皱缩的锯齿状,无原始心管搏动^[3-4]。对于其他各种疾病的鉴别,应该结合相关病史,监测 HCG,超声检查及刮出物送病检等可明确诊断。综上所述,超声具有迅速,操作方便,无创伤等优势,且对 CP 诊断具有较高特异性,是目前诊断本病的首选方法。

参考文献:

[1] 林霞,胡波,陈田田. 宫颈妊娠的超声诊断分析(附 11 例)[J]. *现代实用医学*, 2009, 21(3):258-259.

[2] 谢红宁. *妇产科超声诊断学*[M]. 北京:人民卫生出版社, 2005:72-73.

[3] Leeman LM, Wendland CL. Cervical ectopic pregnancy Diagnosis with endovaginal ultrasound examination and successful treatment with methotrexate [J]. *Arch Fam Med*, 2000, 9(1):72-77.

[4] 谢欢宇,方芳. 宫颈妊娠[J]. *实用妇产科杂志*, 2009, 25(4):196-198.

(收稿日期:2012-07-02 修回日期:2012-09-18)

△ 通讯作者, Tel:13668179062; E-mail: zhuqidq101@163.com.