

· 临床研究 ·

实时三维超声心动图评价慢性阻塞性肺疾病患者右心室功能的研究

梁 蕾, 闻志超, 郭 君[△], 孙 婷

(航天中心医院超声科, 北京 100049)

摘要:目的 应用实时三维超声心动图(RT-3DE)定量评价慢性阻塞性肺疾病(COPD)患者的右心室功能,并讨论右心室功能的受损程度与疾病严重性的关系。方法 30 例 COPD 患者,其中男 24 例,女 6 例,年龄(56±20)岁,均在 1 周内行肺功能检测及 RT-3DE 检查。根据 GOLD 标准将所有患者分成三组:Ⅰ组 10 例(轻度,50%≤FEV1 占预计百分比<80%),Ⅱ组 10 例(中度,30%≤FEV1 占预计百分比<50%),Ⅲ组 10 例(重度,FEV1 占预计百分比<30%)。10 例健康成年志愿者作为对照组,其中男 6 例、女 4 例,年龄(48±21)岁。行 RT-3DE 全容积显像方式采集图像数据,并导入 TomTec 工作站,应用 4D RV-function 软件行图像后处理,构建右心室三维模型并进行心功能测量。用 Pearson 相关分析检验右心室功能测量结果[舒张末期容积(EDV)、收缩末期容积(ESV)、每搏输出量(SV)、右心室射血分数(EF)]与肺功能结果的相关性。结果 肺功能指标第一秒用力呼气量(FEV1)、第一秒用力呼气容积与用力肺活量比值(FEV1/FVC)与右心室功能各指标有显著相关性。结论 RT-3DE 测得的 COPD 患者右心室功能指标与肺功能指标相关性高,在 COPD 患者右心室功能评价中具有广阔的应用前景。

关键词:肺疾病,慢性阻塞性;实时三维超声心动图;右心室功能;定量评价;肺功能

doi:10.3969/j.issn.1671-8348.2013.04.014

文献标识码:A

文章编号:1671-8348(2013)04-0398-03

Assessment of right ventricular function using realtime three dimensional echocardiography in patients with chronic obstructive pulmonary disease

Liang Lei, Wen Zhichao, Guo Jun[△], Sun Ting

(Department of Ultrasound, Aerospace Central Hospital, Beijing 100049, China)

Abstract: Objective To conduct a quantitative evaluation of the right ventricular (RV) function of patients with chronic obstructive pulmonary disease (COPD) with using realtime three dimensional echocardiography, and investigate the relationship between the damage degree of the RV function and the severity of the disease. **Methods** PFT measurement and realtime three dimensional echocardiography were performed in one week in 30 patients [with 24 males and 6 females, ages range in (56±20)] of COPD. And all the patients were divided into 3 groups according to the Chronic Obstructive Lung Disease (GOLD) standard: group I (mild, 50%≤FEV1 percentage of predicted<80%), group II (moderate, 30%≤FEV1 percentage of predicted<50%), and group III (severe, FEV1 percentage of predicted < 30%). There were 10 healthy adult volunteers in the control group [with 6 males and 4 females, ages range in (48±21)]. The image data were selected through realtime three dimensional echocardiography full-volume imaging, imported to TomTec workstation, and dealt with 4D RV-function for image post-processing, then built a three dimensional modal of the right ventricle and measured the cardiac function. The correlation between the measurement result of RV function (EDV, ESV, SV and EF) and the result of lung function were analyzed by Pearson method. **Results** FEV1 and FEV1/FVC were significantly associated with RV function index. **Conclusion** The RV function index of COPD patients measured by realtime three dimensional echocardiography was significantly correlated with lung function index. It is a valuable method for evaluating the right heart function of COPD patients.

Key words: pulmonary disease, chronic obstructive; realtime three dimensional echocardiography; right heart function; quantitative evaluation; lung function

慢性阻塞性肺疾病(chronic obstructive pulmonary disease, COPD)是一种以不可逆性气流受限为特征的呼吸系统疾病,其病情呈进行性发展,病死率高^[1]。由于 COPD 疾病的发展,肺组织、肺血管或胸廓的慢性病变引起肺组织结构和(或)功能异常,产生肺血管阻力增加,肺动脉压力增高,进一步导致右心室功能的改变^[2]。因此,对肺动脉压力及右心室功能作出准确评估,对于病程的控制、提高患者的生活质量都尤为重要。右心室功能和心肌质量的评估对于 COPD 患者有重要的临床意义。本研究的目的在于用实时三维超声心动图(RT-3DE)评价 COPD 患者的右心室功能,并讨论右心室功能的受损程度与

疾病严重性的关系。疾病的严重性用临床常用的肺功能试验指标(pulmonary function test, PFT)进行评估。

1 资料与方法

1.1 一般资料 本实验共入组 30 例 COPD 患者,其中男 24 例,女 6 例,年龄(56±20)岁,均在 1 周内行肺功能试验及 RT-3DE 检查。根据患者的临床体格检查、影像学检查及肺功能指标确诊为 COPD。出现以下情况者被排除在本研究之外:原发性心脏疾病、病变范围大于一节段的肺实质病变、肺部肿瘤及胸腔积液者。10 例健康成年志愿者作为对照组,其中男 6 例,女 4 例,年龄(48±21)岁,均无心肺肾疾病病史,无高血压、

冠心病、严重心律不齐、心功能不全、肾功能不全等基础疾病。所有入组志愿者均获得知情同意并签署知情同意书。

1.2 肺功能检测 肺功能检测由 2 名专职医师负责,所有患者肺功能试验均在心脏超声检查前完成,两项检查间隔时间小于 1 周。PFT 包括:肺活量(VC)、第一秒用力呼气量(FEV1)、第一秒用力呼气容积与用力肺活量比值(FEV1/FVC)、肺一氧化碳弥散量(DLCO)。针对患者病情的严重程度,研究根据 GOLD 标准将所有患者分成 3 组: I 组 10 例(轻度,50% ≤ FEV1 占预计百分比 < 80%), II 组 10 例(中度,30% ≤ FEV1 占预计百分比 < 50%), III 组 10 例(重度,FEV1 占预计百分比 < 30%)^[2]。

1.3 右心室功能检测 RT-3DE 全容积显像方式采集图像数据,并导入 TomTec 工作站,应用 4D RV-function 软件行图像后处理,构建右心室三维模型并进行心功能测量。最终计算出右心室功能的各项指标:舒张末期容积(EDV)、收缩末期容积(ESV)、每搏输出量(SV)及右心室射血分数(EF)。

1.4 统计学处理 应用统计软件 SPSS11.5 对数据进行统计学分析。对各组数据进行正态性检验,采用单样本 K-S 法判断各组数据是否服从正态性分布,结果以 $\bar{x} \pm s$ 表示。将对照组及 I、II、III 组患者的右心室功能测量结果分别采用方差分析中均数的两两比较 SNK 法进行统计学分析。用 Pearson 相关分析检验右心室功能测量结果与肺功能结果的相关性,以 $P < 0.05$ 为差异有统计学意义。

2 结 果

III 组患者的 EDV、EF 值明显小于 I、II 组的相应参数值 ($P < 0.05$), I、I、III 组中 ESV 差异无统计学意义 ($P > 0.05$)。I、II 组间及两组病例与对照组的 EDV、ESV、SV、EF 比较差异无统计学意义 ($P > 0.05$),见表 1。各组 PFT 结果,见表 2。

表 1 各组 RT-3DE 的右心室功能指标 ($\bar{x} \pm s, n=10$)

| 组别 | EDV(mL) | ESV(mL) | SV(mL) | EF(%) |
|-------|--------------|-------------|-------------|------------|
| 对照组 | 145.5 ± 26.8 | 70.5 ± 20.0 | 75.0 ± 11.9 | 51.5 ± 5.3 |
| I 组 | 139.6 ± 25.0 | 68.8 ± 15.0 | 70.8 ± 18.1 | 50.9 ± 6.7 |
| II 组 | 130.0 ± 22.2 | 67.3 ± 17.4 | 65.8 ± 23.6 | 49.2 ± 4.1 |
| III 组 | 112.8 ± 24.9 | 63.4 ± 20.6 | 48.7 ± 16.5 | 39.8 ± 8.4 |

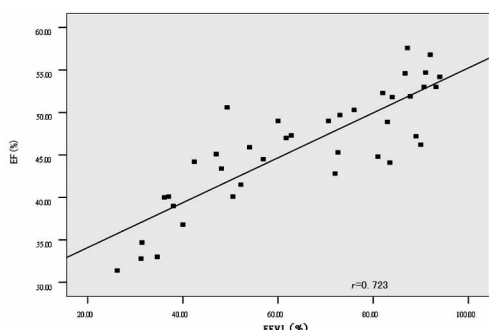


图 1 右心室 EF 与肺功能指标 FEV1 的相关性分析

Pearson 分析结果表明本研究的各项 PFT 中,FEV1 及 FEV1/FVC 与各右心室功能指标有显著相关性 ($r = 0.723, r = 0.701$),见图 1、2。

表 2 各组 PFT 结果 ($\bar{x} \pm s, n=10$)

| 组别 | VC(%) | FEV1(%) | FEV1/FVC(%) | DLCO(%) |
|-------|------------|------------|-------------|-------------|
| 对照组 | 97.9 ± 3.0 | 88.5 ± 6.2 | 84.1 ± 4.3 | 87.6 ± 3.5 |
| I 组 | 96.2 ± 5.1 | 84.6 ± 3.2 | 69.7 ± 4.1 | 78.3 ± 6.5 |
| II 组 | 88.4 ± 2.0 | 54.9 ± 7.9 | 56.7 ± 8.0 | 49.6 ± 10.7 |
| III 组 | 70.6 ± 4.4 | 34.3 ± 8.1 | 48.6 ± 6.4 | 36.0 ± 11.9 |

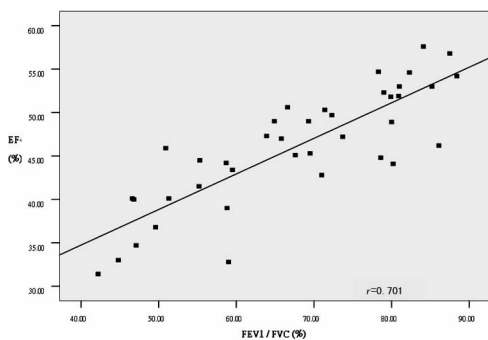


图 2 右心室 EF 与肺功能指标 FEV1/FVC 的相关性分析

3 讨 论

目前,评价右心室功能的方法很多,如放射性核素扫描、核磁共振成像和右心导管法,但都具有一定创伤性或放射性,目前临床上未能广泛开展^[3-6]。右心室结构复杂,其心腔呈一个不规则的几何体,流入道和流出道不在同一平面,且肌小梁粗大,心内膜边缘不规则。而二维超声心动图是基于假设的几何形态来推算容积的,右心室的特殊解剖特点使二维超声心动图的测量有很大局限性^[4]。RT-3DE 是近年来发展起来的一种超声诊断新技术,能显示出心脏的三维立体结构,不依靠形态学假设来测量心室容积,特别是对于结构复杂的右心室功能的测量较传统二维超声具有明显的优越性。Jenkins 等^[7]、Niemann 等^[8]、染晓麓等^[9]的研究提示 RT-3DE 所测量的右心室腔容积与目前的“金标准”MRI 测定值具有较高相关性。

右心室肥大在心脏瓣膜疾病、慢性肺疾病及慢性左心室衰竭的患者中均有发生,以 COPD 引发的右心室肥大为主。部分中、重度 COPD 患者出现低氧血症,由此引起缺氧性肺血管收缩及肺血管重塑,导致肺动脉高压及右心室后负荷的增大,进而右心室肥厚扩大,最终发生右心室功能不全^[10-12]。

本研究中 I、II 组患者的右心室 EF 之间及与对照组相应值比较差异无统计学意义 ($P > 0.05$)。在 III 组患者中右心室 EF 则明显降低。这反映出随着持续增大的右心室后负荷的存在,右心室功能不足以代偿而最终出现右心室衰竭。结果中 EDV 测量值在 3 组患者中的差异显著高于 ESV 测量值,也证实了 COPD 患者 EDV 受损为主的病理生理学特点。本研究结果中右心室功能指标与代表病程进展的 PET 的高度契合,再次印证了 RT-3DE 对 COPD 患者右心室功能定量评价的可行性。

RT-3DE 的问世,是超声医学的一项划时代的技术突破,它能在数秒内采集所有的三维数据,具有较大的临床应用潜力^[13-15],RT-3DE 能准确、敏感地检测 COPD 患者的右心室功能,为临床提供准确、详实的右心室功能参数,为患者的诊断、治疗提供可靠的治疗指标及参考依据。虽然少数患者由于受呼

吸影响,测量有所受限,但随着科技的进步,RT-3DE 在今后的临床应用中定会具有广阔的应用前景。

参考文献:

- [1] 中华医学会呼吸病学分会慢性阻塞性肺疾病学组. 慢性阻塞性肺疾病(COPD)诊治指南[J]. 中华结核和呼吸杂志, 2007, 46(3): 254-260.
- [2] Pauwels RA, Buist AS, Calverley PM, et al. Global strategy for the diagnosis, management, and prevention of chronic obstructive pulmonary disease[J]. Am J Respir Crit Care Med, 2001, 163(5): 1256-1276.
- [3] 王静, 王新房, 谢明星, 等. 实时三维超声成像技术测量右心室容积的方法学研究[J]. 中华超声影像学杂志, 2003, 12(2): 90-93.
- [4] 谷来柱, 药华. 实时三维超声心动图定量评价急性肺动脉栓塞患者右心功能[J]. 中西医结合心脑血管病杂志, 2009, 7(2): 227-228.
- [5] Gopal AS, Chukwu EO, Iwuchukwu CJ. Normal values of right ventricular size and function by real-time 3-dimensional echocardiography: comparison with cardiac magnetic resonance imaging[J]. J Am Soc Echocardiogr, 2007, 20(5): 445-455.
- [6] Heusch A, Lawrenz W. Transesophageal 3-D: dimensional versus cross-sectional echocardiographic assessment of the volume of the right ventricle in children with atrial septal defects[J]. Cardiol Young, 2006, 16(2): 135-140.
- [7] Jenkins C, Chan J, Bricknell K, et al. Reproducibility of right ventricular volumes and ejection fraction using real-time three-dimensional echocardiography: comparison with cardiac MRI[J]. Chest, 2007, 131(6): 1844-1851.
- [8] Niemann PS, Pinho L, Balbach T, et al. Anatomically oriented right ventricular volume measurements with dynamic three-dimensional echocardiography validated by 3-T esla-magnetic resonance imaging[J]. J Am Coll Cardiol, 2007, 50(17): 1665-1676.
- [9] 梁晓麓, 刘梅, 丁桂春, 等. 实时三维超声心动图对右心功能的评价[J/CD]. 中华医学超声杂志: 电子版, 2012, 9(3): 208-210.
- [10] Frab A, Burke AP, Virmani R. Anatomy and pathology of the right ventricle (including acquired tricuspid and pulmonary valve disease)[J]. Cardiol Clin, 1992, 342(5): 1-21.
- [11] Oliver RM, Fleming JS, Waller DG. Right ventricular function at rest and during exercise in chronic obstructive pulmonary disease. comparison of two radionuclide techniques [J]. Chest, 1993, 103(7): 74-80.
- [12] 方凌云, 谢明星, 王新房, 等. 实时三维超声心动图评价房间隔缺损患者右室整体及局部容积与功能[J]. 中国超声医学杂志, 2008, 24(5): 428-413.
- [13] 王新房. 实时三维超声成像的原理及其临床应用前景[J]. 生物医学工程与临床, 2002, 6(1): 59-60.
- [14] Amaki M, Nakatani S, Kanzaki H. Usefulness of three-dimensional echocardiography in assessing right ventricular function in patients with primary pulmonary hypertension [J]. Hypertens Res, 2009, 32(5): 419-422.
- [15] Chua S, Levine RA, Yosefy C. Assessment of right ventricular function by real-time three-dimensional echocardiography improves accuracy and decreases interobserver variability compared with conventional two-dimensional view[J]. Eur J Echocardiogr, 2009, 10(15): 619-624.

(收稿日期: 2012-09-08 修回日期: 2012-10-15)

(上接第 397 页)

- 创经皮肾镜治疗无明显积水的肾铸型结石[J]. 局解手术学杂志, 2011, 20(3): 260-262.
- [4] 刘永达, 袁坚, 李逊, 等. 微创经皮肾取石术的并发症及其防治[J]. 中华外科杂志, 2008, 46(3): 200-202.
- [5] Li X, He Z, Wu K, et al. Chinese minimally invasive percutaneous nephrolithotomy: the Guangzhou experience [J]. J Endourol, 2009, 23(10): 1693-1697.
- [6] 燕翔, 郭宏骞, 李笑弓, 等. 经皮肾微造瘘输尿管镜碎石术失血因素分析[J]. 中华泌尿外科杂志, 2008, 29(4): 254-258.
- [7] 陈南辉, 张圣杰, 戴宇平, 等. 微创经皮肾取石术严重出血原因分析及临床对策[J/CD]. 中华腔镜泌尿外科杂志: 电子版, 2011, 5(4): 307-309.
- [8] 徐桂彬, 李逊, 何朝辉, 等. 微创经皮肾镜取石术后出血量影响因素的分析[J]. 中华泌尿外科杂志, 2007, 28(7): 456-459.
- [9] 李逊, 曾国华, 袁坚, 等. 经皮肾穿刺取石术治疗上尿路结石(20 年经验)[J]. 北京大学学报: 医学版, 2004, 36(2): 124-126.
- [10] Khalaf IM, Shokier AA, El-Gyoushi F, et al. Recoverability of renal function after treatment of adult patients with function after unilateral obstructive uropathy and normal contralateral kidney: a prospective study [J]. Urology, 2004, 64(4): 664-668.
- [11] Matsumoto F, Shimada K, Kawagoe M, et al. Delayed decrease in different renal function after successful pyeloplasty in children with unilateral antenatally detected hydronephrosis[J]. Int Urol, 2007, 14(6): 488-490.
- [12] 张清桂. 经皮肾穿刺造瘘术在肾后性肾衰竭中的应用[J]. 微创医学, 2008, 3(3): 277-278.
- [13] 曲仕浩. 超声引导下经皮肾造瘘术对重度肾积水患肾功能的评价[J]. 微创医学, 2011, 6(4): 321-322.
- [14] 孙强, 田凯, 柳其中, 等. 经皮肾造瘘联合内镜下切开治疗肾盂输尿管交界处狭窄(附 15 例报告)[J]. 中国内镜杂志, 2008, 14(1): 34-40.
- [15] 钟文, 曾国华, 李逊, 等. 微创经皮肾穿刺取石术治疗肾盏憩室结石[J]. 中国内镜杂志, 2007, 13(5): 472-474.

(收稿日期: 2012-09-17 修回日期: 2012-10-19)