

· 临床研究 ·

血管内超声观察急性冠脉综合征非显著狭窄的病变斑块破裂及形态特点*

周 华¹, 王 娟¹, 何晓燕¹, 庄少伟¹, 来 晏¹, 姚义安¹, 刘学波¹, 汪 程²

(1. 上海市东方医院, 同济大学附属东方医院心内科 200120;

2. 新疆维吾尔自治区莎车县人民医院心内科 844700)

摘要:目的 是用血管内超声(IVUS)观察没有显著冠脉狭窄病变的急性冠脉综合征(ACS)患者缺血相关病变斑块的特点。方法 45 例经血管造影无显著冠脉狭窄[狭窄(31±15)%]的急性冠脉综合征患者(ACS)行冠脉内 IVUS 检查。患者分为斑块破裂组(16 例)和无斑块破裂组(29 例)。定性分析确定斑块的类型,定量分析斑块加中膜面积、斑块容积、斑块负荷、血管重构指数。结果 所有破裂的均为软斑块或混合斑块。斑块破裂组斑块破裂与更大的斑块负荷[(48.6±8.7)% vs (38.5±11.8)%, ($P<0.0005$)],更显著的斑块+中膜面积[(7.2±2.6) mm² vs (5.1±2.4) mm², ($P<0.001$)],更大的斑块容积[(154.6±101.4) mm³ vs (96.2±82.1) mm³, ($P<0.03$)],斑块容积与斑块长度比更高[(8.0±4.1) mm³/mm vs (5.9±3.7) mm³/mm, ($P<0.003$)]相关,同时,阳性重构要多于阴性重构($P<0.005$)。无斑块破裂组中不同类型的动脉血管重构无明显差异。结论 急性冠脉综合征的病变斑块破裂常发生在斑块负荷较重及有动脉阳性重构的大容量斑块。

关键词:急性冠状动脉综合征;血管内超声;动脉重构;斑块破裂

doi:10.3969/j.issn.1671-8348.2013.17.006

文献标识码:A

文章编号:1671-8348(2013)17-1943-03

Morphologic features of coronary plaque rupture in acute coronary syndromes without significant angiographic lesion detected by intravascular ultrasound*

Zhou Hua¹, Wang Juan¹, He Xiaoyan¹, Zhuang Shaowei¹, Lai Yan¹, Yao Yian¹, Liu Xuebo¹, Wang Cheng²

(1. Department of Cardiology, East Hospital, Tongji University School of Medicine, Shanghai 200120, China;

2. Department of Cardiology, Shache County People's Hospital, Kashi District, Xinjiang, 844700, China)

Abstract: Objective This study was designed to report the characteristics of the culprit lesion with plaque without significant angiographic stenosis after acute coronary syndromes(ACS) by intravascular ultrasound(IVUS). **Methods** After ACS, IVUS was performed in 45 patients(44.3 years±11.3) without significant angiographic stenosis(31±15%). Patient were divided into two groups: Group with plaque rupture(16 patients) and Group without plaque rupture(29 patients). Qualitative analysis defined the type of plaque, and quantitative analysis evaluated plaque plus media area, plaque volume, plaque burden, and arterial remodeling index. **Results** All patients with rupture showed soft or mixed plaque. In group with plaque rupture, plaque rupture was associated with a larger plaque burden[(48.6±8.7)% vs (38.5±11.8)%, $P<0.0005$], a more significant plaque plus media area[(7.2±2.6) mm² vs (5.1±2.4) mm², $P<0.001$], a greater plaque volume[(154.6±101.4) mm³ vs (96.2±82.1) mm³, $P<0.03$], and a higher ratio of plaque volume over length[(8.0±4.1) mm³/mm vs (5.9±3.7) mm³/mm, $P<0.003$]. In group with plaque rupture, positive remodeling was more frequent than negative remodeling($P<0.005$). In group with plaque rupture, there was no significant difference between the two types of remodeling. **Conclusion** The plaque ruptures responsible for ACS frequently appear on voluminous plaques with a large plaque burden and positive arterial remodeling.

Key words: acute coronary syndrome; intravascular ultrasound; arterial remodeling; plaque rupture

动脉粥样硬化斑块破裂与血管造影复杂病变有关。斑块破裂可以导致急性冠脉综合征(ACS),同时也是致预后不良的关键因素^[1]。既往血管内超声(IVUS)的研究发现急性冠脉综合征患者缺血相关病变斑块破裂发生率为 20%~40%^[2]。这些研究多是对局限性、严重狭窄病灶处的斑块。临床上也有一部分 ACS 患者,冠脉造影的结果缺血相关病变的狭窄程度可能并不重(<50%),但却也可能发生斑块的破裂,这部分患者 IVUS 观察下破裂斑块的形态有什么特点很少见诸报道。本研究用 IVUS 观察 ACS 后没有显著狭窄的病变发生斑块破

裂的形态特点,并进行定性、定量分析。

1 资料与方法

1.1 一般资料 入选患者 45 例,其中,男 32 例,女 13 例。缺血相关的血管造影证实狭窄程度小于或等于 50%。所有患者均为 ACS,其中,11 例为急性心肌梗死,34 例为不稳定型心绞痛。患者分为斑块破裂组 16 例和无斑块破裂组 29 例。所有的患者检查前均给予了阿斯匹林及氯吡格雷,胸痛 24 h 后行冠状动脉造影。两组患者一般资料比较见表 1。

1.2 IVUS 检查及图像分析 先行冠脉造影,鞘内给予肝素 3

* 基金项目:上海市浦东新区社发局卫生科技基金资助项目(PW2006A-2)。 作者简介:周华(1969~),副主任医师,主要从事冠心病介入治疗的研究。

000 U。决定行 IVUS 检查时,鞘内再给予肝素 2 000 U,硝酸甘油 200 μg。血管超声仪为波科公司(Boston Scientific Corporation, California, USA)生产,机械传感探头频率为 40 MHz。传感器探头至少送至狭窄以远 10 mm 处。以 0.5 mm/s 的速度自动回撤直至探头出冠状动脉主干开口,期间连续记录。必要时还可再将探头置于感兴趣的部位,注射造影剂或生理盐水驱散淤滞的血流后,以手动方式回撤超声导管,从而鉴别血流淤滞与血栓,以利更好的分析斑块狭窄、破裂。图像存储在硬盘或光盘做离线分析,所有参数的测量按 ACC 指南标准^[3]。

1.3 定性分析 破裂斑块的 IVUS 定义为斑块与管腔通过残存的纤维帽碎片相交通,斑块破裂后其内容物被血流冲至远端,剩余一个开放的斑块内腔。注入生理盐水或造影剂时征象增强,可显影斑块内腔,进一步确定破裂斑块的存在^[4]。斑块溃疡或裂开如果不与动脉管腔沟通的话不在分析之列。低回声斑块或软斑块,不如外膜明亮,这些低回声特点通常是由于大多数细胞病变中富含脂质。高回声、非钙化或硬斑块,相当于高密度的纤维组织成分,回声强度和斑块的纤维化程度相关,影像上和内膜一样亮或者更亮一些,重度的纤维化斑块可产生较强的声衰减和声影。混合斑块通常包含具有不同声学特性的组织成分,可以是纤维钙化或纤维脂质组织。血栓通常表现为腔内团块,常呈现层状、分叶或带蒂的外观,伴有斑点或闪烁的影像^[5]。

1.4 定量分析 用专用软件进行图像的定量分析。从回撤节段开始,以 2 mm 的间隔选取横截面图像。近段及远段参考点在病变前后 5 mm 之内看起来正常的节段。确定管腔边界后进行管腔的测量,所有测量线均经过管腔中心而非 IVUS 导管中心。用斑块加中膜面积作为动脉粥样硬化斑块实际面积的替代指标。大于或等于 20 mm 是长病变,小于 20 mm 是短病变。重构指数大于 1.05 为扩张性(正性)重构,重构指数小于 0.95 为负性重构。用 Simpson 法来进行容积测量。

1.5 统计学处理 应用 SPSS19.0 软件进行数据分析。计量资料用 $\bar{x} \pm s$ 表示,分类变量采用 χ^2 检验,以计量资料采用 t 检验。以 $P < 0.05$ 为差异有统计学意义。

2 结 果

经 IVUS 检查后,两组的 IVUS 的定性分析见表 2,定量分析见表 3。图 1 示有斑块破裂。在两组中,斑块的特点没有明显的不同,基本上是低回声的或软斑块及混合型斑块,弥漫的动脉粥样硬化更多见于斑块破裂组。

表 1 患者一般资料

项目	所有患者 (n=45)	斑块破裂组 (n=16)	无斑块破裂组 (n=29)	P
平均年龄(岁)	44.3±11.3	43.7±12.1	45.6±11.8	0.443
性别[n(%)]				0.126
男	32(71.1)	11(68.7)	17(58.6)	
女	13(28.9)	5(31.3)	12(41.4)	
危险因素[n(%)]				
吸烟(未戒)	31(68.9)	10(62.5)	21(72.4)	0.100
糖尿病	2(4.4)	0(0.0)	2(6.9)	0.134

续表 1 患者一般资料

项目	所有患者 (n=45)	斑块破裂组 (n=16)	无斑块破裂组 (n=29)	P
高胆固醇	12(26.6)	4(25.0)	8(25.8)	0.317
高血压	9(20.0)	3(18.7)	6(20.7)	0.643
诊断				0.08
心肌梗死	20(44.4)	9(56.3)	11(37.9)	
不稳定心痛	25(55.6)	7(43.7)	18(62.1)	
冠脉造影				0.116
前降支(LAD)	27(60.0)	9(56.3)	18(62)	
回旋支(LCX)	14(31.1)	6(37.5)	8(27.6)	
右冠(RCA)	4(8.9)	1(6.2)	3(10.4)	
狭窄程度($\bar{x} \pm s$)	30±15	35±11	28±13	<0.042

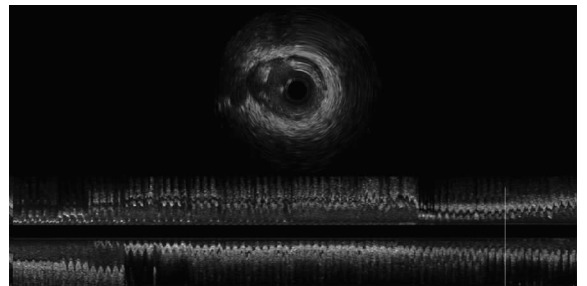


图 1 斑块破裂影像学表现

表 2 IVUS 定性分析[n(%)]

项目	所有患者 (n=45)	斑块破裂组 (n=16)	无斑块破裂组 (n=29)	P
斑块类型				0.118
正常	2(4.4)	0(0.0)	2(6.9)	
低回声(软斑)	21(46.7)	9(56.3)	13(44.9)	
高回声(硬斑)	3(6.7)	0(0.0)	3(10.3)	
混合	19(42.2)	7(43.7)	11(37.9)	
内膜增厚	11(24.4)	4(25)	7(24.1)	0.685
钙化	4(8.9)	1(2.5)	2(6.9)	0.100
血栓	17(37.8)	11(68.8)	6(20.7)	<0.005
粥样硬化的类型				<0.008
局限病变	23(51.1)	6(37.5)	17(58.6)	
弥漫病变	22(48.9)	10(62.5)	12(41.4)	

表 3 IVUS 定量分析($\bar{x} \pm s$)

项目	所有患者 (n=45)	斑块破裂组 (n=16)	无斑块破裂组 (n=29)	P
病变长度(mm)	17.9±8.6	19.1±8.3	17.2±8.7	0.658
平均管腔直径(mm)	3.2±0.6	3.0±0.5	3.2±0.6	0.548
EEM 直径(mm)	4.2±0.5	4.2±0.8	4.1±0.4	0.654
管腔面积(mm ²)	8.0±3.0	7.6±2.2	8.2±3.2	0.327
外弹力膜横截面积(mm ²)	13.8±4.6	14.6±4.3	13.3±4.3	0.324

续表 3 IVUS 定量分析(±s)

项目	IVUS 定量分析(±s)			P
	所有患者 (n=45)	斑块破裂组 (n=16)	无斑块破裂组 (n=29)	
斑块+中膜面积(mm ²)	5.9±2.5	7.2±2.6	5.1±2.4	<0.001
管腔容积(mm ³)	139.6±86.7	135.9±63.9	143.4±94.8	0.435
斑块容积(mm ³)	112.8±91.6	154.6±101.4	96.2±82.1	<0.007
动脉容积(mm ³)	240.2±141.3	256.8±126.8	226.7±146.0	0.120
斑块容积/长度比	6.6±3.9	8.0±4.1	5.9±3.7	<0.003
面积狭窄百分率(%)	40.8±23.4	41.4±21.6	38.6±23.6	0.214
斑块负荷(%)	42.5±12.1	48.6±8.7	38.5±11.8	<0.005

3 讨 论

斑块破裂和继发性血栓形成是 ACS 的重要发病机制。传统的冠状动脉造影(CAG)可反映管壁轮廓变化,而对管腔内破裂斑块的识别率不高,仅有约 1/3 的斑块破裂可通过 CAG 间接征象(如腔内血栓所致充盈缺损或溃疡引发的龛影)得以证实。IVUS 可实时观察管腔内横截面变化,提高了对斑块破裂的检出率。

本研究发现,在 ACS 患者中,冠脉造影提示没有显著性狭窄的病变,部分可以发生粥样斑块破裂。破裂的斑块和未破裂的斑块形态上没有什么不同,破裂主要发生在容量大的斑块,斑块负荷重,病变处有正性的动脉重构。有文献报道 ACS 患者中斑块破裂发生率约为 20%~40%。

这些破裂斑块的主要特点是斑块容量大伴有冠状动脉的正性重构。破裂的病变通常是纤维脂质的。破裂很少发生在最狭窄的地方,而且并不总是伴有血栓^[6]。解剖病理学研究发现 ACS 患者中破裂伴血栓形成的发生率为 65%,本研究发现斑块破裂后血栓形成的发生率为 68%,在未破裂的斑块中血栓形成的发生率为 21%,其原因可能是因为术前经过了溶栓治疗,也可能是因为 IVUS 下判断血栓的局限性,特别是探头进入到软斑块的时候。斑块破裂后也可以没有血栓,因而尽管有斑块破裂,患者可以表现为急性冠脉事件也可以表现为无症状或者多种多样^[7]。

在本研究病例中,狭窄病变呈明显钙化影像的不多。有关冠状动脉钙化与不稳定的易损斑块之间的关系存在不同的看法。尽管组织病理学研究发现导致急性冠脉综合征的狭窄病变没有很严重的钙化,但却发现与斑块侵蚀相比,钙化现象更多见于斑块破裂^[8]。目前认为,易损斑块组织病理学形态分为斑块破裂、斑块侵蚀、钙化结节,这些表面形态学的改变是急性冠脉事件的重要病理基础,在与 ACS 血栓相关的猝死病例中,斑块破裂、斑块侵蚀分别占 60%、30%~35%^[9]。另一些来自血管内超声研究的结果发现,发生破裂的斑块内,钙的成分较低但有许多微钙化。这些微钙化不易与透明质纤维区分开来,表现为高回声,常为较早期血栓的结果。Abedin 等^[10]研究认为,早期的钙化,对斑块破裂有促进作用,斑块在不同密度组织的交界面最易破裂,而当钙化融合后,这种交界面减少,破裂发生率也降低了。因此,钙化对于斑块破裂是把“双刃剑”。动脉粥样硬化钙化在斑块破裂中的作用,虽然仍没有完全阐明,但已日益受到研究者的关注。

对于没有明显狭窄的粥样病变会不会出现斑块的破裂既

往关注得不多。Yamagishi 等^[11]研究入选 112 例 ACS 患者,冠脉造影病变狭窄不明显。IVUS 随访观察 2 年,4 个月时有 12 例发生了急性心肌梗死。与其余 90 例患者相比,这 12 例患者均有更大的斑块面积、斑块负荷和重构指数,而且这 12 例患者当中有 10 例在最初的 IVUS 观察中发现有斑块内的无回声区,这些无回声区在斑块破裂中起着重要的作用。解剖病理学研究提示这些无回声区是因为脂质的降解,与此同时金属蛋白酶可能腐蚀了覆盖在管腔内表面斑块的纤维帽导致斑块破裂。本研究发现破裂的斑块常常为软纤维脂质类型。破裂的斑块有较大的斑块容积并较重的斑块负荷,这一结果与 Birgelen 等研究结果类似,斑块的脂质特性加上斑块的容积,使斑块趋于不稳定,易于破裂。还有一个有趣的现象,斑块破裂大多并不发生在最狭窄的地方,这可能是因为破裂部位有更高的阳性重构。

Glagov 等^[12]认为狭窄病变小于 40%时,代偿性重构可以维持管腔。而当斑块容积增加到一定程度时,代偿机制不起作用,重构的粥样斑块变得对压力刺激敏感,足够的机械压力刺激就可导致斑块破裂^[13]。既往 IVUS 研究发现,斑块破裂好发于前降支近端,右冠状动脉近端、远端和回旋支全程。在斑块负荷较大的节段中,破裂点多位于切变力高的部位,半数破裂发生在分支附近。研究显示,ACS 患者可存在多处斑块破裂,多发生在大管腔和弥漫病变处(如长病变伴正性重构的血管),且多数合并血栓形成,多处破裂可位于同一处或不同处的血管。

参考文献:

- [1] Lee SG, Lee CW, Hong MK, et al. Change of multiple complex coronary plaques in patients with acute myocardial infarction; a study with coronary angiography[J]. Am Heart J, 2004, 147(2): 281-286.
- [2] Maehara A, Mintz GS, Bui AB, et al. Morphologic and angiographic features of coronary plaque rupture detected by intravascular ultrasound[J]. J Am Coll Cardiol, 2002, 40(8): 904-910.
- [3] Mintz GS, Nissen SE, Anderson WD, et al. ACC clinical expert consensus document on standards for the acquisition, measurement and reporting of intravascular ultrasound studies; a report of the American college of cardiology task force on clinical expert consensus documents (committee to develop a clinical expert consensus document on standards for acquisition, measurement and reporting of intravascular ultrasound studies)[J]. J Am Coll Cardiol, 2001, 37(12): 1478-1492.
- [4] von Birgelen C, Klinkhart W, Mintz GS, et al. Plaque distribution and vascular remodeling of ruptured and nonruptured coronary plaques in the same vessel; an intravascular ultrasound study in vivo[J]. J Am Coll Cardiol, 2001, 37(16): 1864-1870.
- [5] Chemarin-Alibelli MJ, Pieraggi MT, Elbaz M, et al. Identification of coronary thrombus after myocardial infarction by intracoronary ultrasound compared (下转第 1948 页)

PBC 有一个漫长的疾病过程,可分为 4 个阶段:(1)AMA-M2 阳性,肝功能正常,无症状;(2)AMA-M2 阳性,肝功能异常(特别是碱性磷酸酶),无症状;(3)出现慢性胆汁淤积的临床表现;(4)肝硬化。PBC 患者初起无典型症状,易误诊为病毒性肝炎等^[14]。因此,对肝功能常规检查时发现 ALP 和 GGT 增高的高危人群,应及时检测 AMA-M2 抗体,有助于早期诊断和治疗。一般来说,PBC 患者从无症状到出现症状,平均约 6~8 年或更长时间。血清 AMA、AMA-M2 阳性是 PBC 最突出的异常免疫学指标,在肝功能正常和无症状时即可出现,其阳性率可达 95% 以上,是重要的早期诊断手段^[15]。因此,对于无症状患者,早期作 AMA 的检查是十分必要的,无症状阶段不易诊断,一旦肝脏损害进入失代偿期阶段病情则难以控制,可以引起多系统受损,通过本实验的分析发现,对于原因不明的肝功能损伤,临床上重视 AMA 及 AMA-M2 的检测,能提高对疾病诊断及鉴别诊断的临床应用价值,使更多患者得到早期的正确治疗。

参考文献:

- [1] 姜小华,仲人前,孔宪涛.原发性胆汁性肝硬化发病机制研究进展[J].中国免疫学杂志,2002,18(5):586-589.
- [2] Nguyen DL,Juran BD,Lazaridis KN.Primary biliary cirrhosis[J].Best Pract Res Clin Gastroenterol,2010,24(5):647-654.
- [3] Saito H,Takahashi A,Abe K,et al.Autoantibodies by line immunoassay in patients with primary biliary cirrhosis[J].Fukushima J Med Sci,2012,58(2):107-116.
- [4] 肖华,陈进伟,谢希,等.自身抗体检测在原发性胆汁性肝硬化诊断中的价值[J].北京大学学报:医学版,2012,44(2):209-214.
- [5] 姜小华,傅青春,孙建文,等.AMA-M2 抗体阳性原发性胆汁性肝硬化患者的实验室指标特征分析[J].中华肝脏病杂志,2010,15(2):84-86.

- [6] Lindor KD,Gershwin ME,Poupon R,et al.Primary biliary cirrhosis[J].Hepatology,2009,50(2):291-308.
- [7] Heathcote EJ.Management of primary biliary cirrhosis.The American Association for the Study of Liver Diseases practice guidelines[J].Hepatology,2000,31(9):1005-1013.
- [8] Leung PS, Van de Water J,Coppel RL,et al.Molecular aspects and the pathological basis of primary biliary cirrhosis[J].J Autoimmun,1996,9(1):119-128.
- [9] Zuber MA,Recktenwald C.Clinical correlation of anti-mitochondrial antibodies[J].Eur J Med Res,2003,8(2):61-70.
- [10] 姜小华,仲人前,方晓云,等.原发性胆汁性肝硬化特异性 AMA-M2 抗体在 5011 名体检者中的筛查分析[J].中华检验医学杂志,2003,26(5):553-555.
- [11] 姜小华,仲人前,胡寅,等.用重组 M2 三联体抗原建立原发性胆汁性肝硬化免疫检测法[J].中华检验医学杂志,2002,25(1):75-77.
- [12] 姜小华,仲人前,范列英,等.M2 自身抗原及其三联体的克隆表达和初步鉴定[J].中华消化杂志,2001,21(5):530-533.
- [13] 姚光弼.中国人的原发性胆汁性肝硬化的前瞻性研究[J].中华肝脏病杂志,2002,9(3):160-161.
- [14] Jiang XH,Fang XY,Zhong RQ,et al.Development of an enzyme immune assay for detecting M2 autoantibodies specific for primary biliary cirrhosis[J].Hepatobiliary Pancreat Dis Int,2003,13(2):290-294.
- [15] Bogdanos DP,Komorowski L.Disease-specific autoantibodies in primary biliary cirrhosis[J].Clin Chim Acta,2011,412(7):502-506.

(收稿日期:2012-12-08 修回日期:2013-01-22)

(上接第 1945 页)

- with histology of tissues sampled by atherectomy[J].Am J Cardiol,1996,77(3):344-349.
- [6] Davies MJ,Thomas AC.Plaque fissuring the cause of acute myocardial infarction,sudden ischaemic death,and crescendo angina[J].Br Heart,1985,53(3):363-373.
 - [7] Rioufol G,Gilard M,Finet G,et al.Evolution of spontaneous atherosclerotic plaque rupture with medical treatment.long-term follow-up with intravascular ultrasound[J].Circulation,2004,110(17):2875-2880.
 - [8] Farb A,Burke AP,Tang AL,et al.Coronary plaque erosion with rupture into a lipid core,a frequent cause of coronary thrombosis in sudden coronary death[J].Circulation,1996,93(12):1354-1363.
 - [9] Virmani R,Burke AP,Farb A,et al.Pathology of the vulnerable plaque[J].J Am Coll Cardiol,2006,47(1):13-18.
 - [10] Abedin M,Tintut Y,Demer LL.Vascular calcification:mech-

anisms and clinical ramifications[J].Arterioscler Thromb Vasc Biol,2004,24(11):1161-1170.

- [11] Yamagishi M,Terashima M,Awano K,et al.Morphology of vulnerable coronary plaque:insights from follow-up of patients examined by intravascular ultrasound before an acute coronary syndrome[J].J Am Coll Cardiol,2000,35(1):106-111.
- [12] Glagov S,Weisenberg E,Zarins CK,et al.Compensatory enlargement of human atherosclerotic coronary arteries[J].N Engl J Med,1987,316(12):1371-1375.
- [13] Schoenhagen P,Ziada KM,Kapadia SR,et al.Extent and direction of arterial remodeling in stable versus unstable coronary syndromes:an intravascular ultrasound study[J].Circulation,2000,101(5):598-603.

(收稿日期:2012-12-11 修回日期:2013-01-21)