

括:激素治疗、抗病毒治疗、血管扩张治疗、维生素治疗、神经营养治疗、手术治疗以及中医针灸的治疗。临床上疗效观察指标主要有以下 4 个:(1)临床症状体征;(2)House-Brackmann 分级量表;(3)FDI 评分量表;(4)面神经电生理检查(MCV、ENOG、BR)。针对病因不同,有研究认为外伤引起的即发性面瘫应在生命体征平稳、全身情况允许的条件下,尽快行面神经减压术,且伤后 14 d 内早期手术疗效较好;而对于外伤后的迟发性面瘫早期则以保守治疗为主,经观察面神经功能若无明显恢复者可行晚期面神经减压术<sup>[5]</sup>。

临床资料显示,外伤性面瘫多因颞骨骨折引起,颞骨横骨折以损伤面神经迷路段为主,而纵行骨折多损伤膝状神经节。面神经减压术作为治疗外伤性面瘫的有效方法而被愈来愈多的应用于临床。该手术的目的是裸露面神经并解除其压力,改善血液供应,促进面神经功能的恢复<sup>[6]</sup>。外伤性周围性面瘫行面神经减压术后的恢复效果,主要取决于骨折时面神经的损伤程度、部位、范围、手术时机及手术方法<sup>[7]</sup>,也与面神经损伤的性质相关,以面神经水肿为主的面瘫,行手术减压后面瘫的恢复效果较好,如为面神经的直接损伤,则术后恢复较差。但面神经减压术的适应证、手术时机、范围及手术方式至今仍有争议。因此,对于外伤性面瘫患者可采取面神经电生理检查与 CT 检查相结合的方法来判断是否需要手术治疗<sup>[8]</sup>。根据罗建芬等人的实验研究,面神经减压术在面神经受损后 4 周内进行,可以有效缩短面神经的恢复时间,且手术越早恢复越快<sup>[9]</sup>。Fisch<sup>[10]</sup> 多数学者主张外伤后立即出现面瘫,且 ENOG 显示面神经变性达 90% 以上者,推荐尽早手术治疗<sup>[11]</sup>。对于即发性面瘫若全身条件不允许可早期手术者,则可以在 3~4 周进行手术,即使延至 1~3 个月再行手术探查也具有积极的意义。国际上根据颞骨骨折的类型和面神经受损的部位,采用 Yanagihara 的分型<sup>[12]</sup> 方法进行分型,这对选择手术的治疗方法也有一定的临床指导价值。

#### 参考文献:

[1] 王凯,杨莎莎,张文娟. 外伤性双侧周围性面瘫误诊 1 例  
• 短篇及病例报道 •

## 女性卵巢囊腺癌误诊为尿潴留 1 例报道

唐伟<sup>1</sup>, 邓正国<sup>1△</sup>, 曹江燕<sup>2</sup>

(1. 重庆永荣矿业公司总医院外二科 402460; 2. 中国人民解放军第 261 医院超声科, 北京 100094)

doi:10.3969/j.issn.1671-8348.2013.17.054

文献标识码:C

文章编号:1671-8348(2013)17-2054-02

### 1 临床资料

患者,女,48 岁,本院精神科住院患者。诊断:(1)精神分裂症;(2)新发脑梗死,伴痴呆、右侧肢体活动障碍、大小便失禁。近期出现下腹膨隆导致燥动不安。查体见下腹部有一球形包块,按压有囊性感,患者有疼痛反应。精神科医生考虑为尿潴留给予导尿,导出少量尿液后下腹膨隆无明显缩小,故请泌尿外科医生会诊。泌尿外科医生重新导尿后下腹膨隆也未缩小。超声检查发现盆腔充满一囊性肿物,酷似膀胱癌,靠近尿道侧囊壁肿物增厚明显,反复调整尿管都不能进入囊腔。经尿管注入造影剂却从尿道流出。盆腔 CT 检查也提示膀胱癌。

- [J]. 实用医学杂志,2010,26(9):1593-1595.
- [2] 杜洪,李哲生. 贝尔氏面瘫的病因学说[J]. 国外医学:耳鼻咽喉科学分册,1993,17(3):129-131.
- [3] Dai CF, Kanoh N, Wang ZM, et al. Study on facial motoneuronal death after proximal or distal facial nerve transection[J]. Am J Otol,2000,21(2):115-118.
- [4] 赵荣祥,魏炯洲. 面瘫预后指标探讨[J]. 中国中西医结合耳鼻咽喉科杂志,2001,9(4):163-165.
- [5] Seiberling KA, Ducra JC, Grant T, et al. Role of intrathyroidal calcifications detected on ultrasound as a marker malignancy[J]. Aryngo-scope,2004,114(10):753-757.
- [6] 卢智慧,张文继. 手术治疗颞骨骨折性面瘫[J]. 安徽医药,2008,12(3):230-231.
- [7] 王声强,王子丞. 如何判断周围性面瘫的预后转归[J]. 中医杂志,2006,47(11):872-873.
- [8] Bodenez C, Darrouzet V, Rouanet-Larriviere M, et al. Facial paralysis after temporal bone trauma[J]. Ann Otolaryngol Chir Cervicofac,2006,123(1):9-16.
- [9] 罗建芬,樊兆民,王海波. 颞骨骨折性面瘫手术减压时机的实验研究[J]. 中华耳科学杂志,2008,6(3):260-264.
- [10] Fisch U. Current surgical treatment of intratemporal facial palsy[J]. Clin Plast Surg,1979,6(3):377-388.
- [11] 沈志森,张宇园. 面神经减压治疗周围性面瘫 31 例临床分析[J]. 临床耳鼻咽喉科杂志,2009,23(1):21-23.
- [12] 刘勇,徐静. 致面神经麻痹的颞骨骨折:一种新的分类方法及临床意义[J]. 国外医学:耳鼻咽喉科学分册,1998,22(4):241-242.

(收稿日期:2012-11-22 修回日期:2013-02-29)

结合导尿前尿常规 RBC(+++),诊断考虑“膀胱癌合并尿潴留”。考虑导尿未解除“尿潴留”,患者又不能接受“膀胱癌”切除手术,因此,建议“膀胱穿刺造瘘术”。尽管恶性肿瘤有播散风险,但消极等待引起肿瘤破裂危害更大。患者家属同意后,在超声引导下行穿刺造瘘术,引出血性液约 400 mL,下腹膨隆消失。然而,造瘘后患者仍有尿失禁,造瘘液与尿液的色泽和化验结果出现差异,诊断考虑盆腔囊性肿物。复查盆腔 CT 增强扫描提示盆腔囊实性恶性肿瘤(图 1)。检查造瘘液脱落细胞未发现癌细胞。拔除造瘘管待伤愈后,经妇科会诊和家属同意后行剖腹探查术,切除囊肿后病理诊断:右侧卵巢囊腺癌。

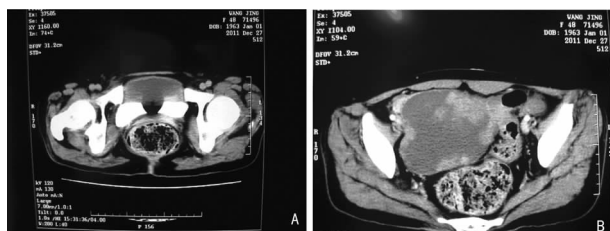


图 1 CT 增强扫描卵巢囊腺瘤穿刺引流后影像学表现

### 2 讨 论

该误诊病例具有较高临床价值,既有普遍性,又有特殊性。查阅相关文献,女性患者尿潴留误诊为盆腔囊性肿物的报道较多<sup>[1-3]</sup>,而盆腔囊肿误诊为尿潴留的报道较少<sup>[4]</sup>。这与妇产科和泌尿外科医生各自的知识面和诊断思路有关,该报道对加强两个学科的鉴别诊断有一定参考价值。同时,该病例更有其特殊性:(1)同时有精神分裂症和脑梗死后遗症,增加了诊断难度。(2)近期有脑梗死病史,手术有顾虑,家属积极性也不高。(3)囊肿充满盆腔,酷似膀胱癌,膀胱压缩,影像检查难以分辨,膀胱镜检查也困难。(4)盆腔囊肿恰巧在尿道侧增厚严重,导尿失败时容易误判为膀胱肿瘤阻塞。(5)原有血尿,也易误诊

• 短篇及病例报道 •

为膀胱癌。

该患者因为特殊情况选择了穿刺引流术,迅速改善了症状,也有助于最后明确诊断。然而,穿刺引流毕竟不符合恶性肿瘤的治疗原则。该患者反复导尿失败时就应及早考虑到盆腔囊肿,当辅助检查不能进一步明确诊断时就应考虑手术探查。

### 参考文献:

[1] 金基德,金成子,崔万善. 神经源性膀胱尿潴留误诊为巨大卵巢囊肿 1 例分析[J]. 中国误诊学杂志,2007,7(13):3075-3077.  
 [2] 李存芬,李云霞,汪洋. 老年女性慢性尿潴留 12 例 B 超误诊原因分析[J]. 临床误诊误治,2009,22(1):65-66.  
 [3] 张培海,陈霞. 糖尿病性尿潴留误诊为卵巢肿瘤 2 例[J]. 临床误诊误治,2002,15(4):289-291.  
 [4] 王彤. 巨大卵巢囊肿 B 超误诊 1 例及文献复习[J]. 临床误诊误治,2003,16(6):468-470.

(收稿日期:2012-11-08 修回日期:2013-01-22)

## 儿童骨肉瘤 1 例并文献复习

刘换新,陈娟

(中国人民解放军武警广东总队医院病理科,广州 510507)

doi:10.3969/j.issn.1671-8348.2013.17.055

文献标识码:C

文章编号:1671-8348(2013)17-2055-02

骨肉瘤(osteosarcoma)是发生于骨组织的较常见的恶性肿瘤,其发病率各国统计数字差异较大,约 0.1/10 万~1/10 万。男性发病率较女性略高,男女之比为 1:4。该病可发生在任何年龄段,好发于青少年长骨时期,多见于 10~20 岁,另一发病高峰年龄为 60~70 岁<sup>[1]</sup>。一般认为,发病年龄低于 14 岁,即属于儿童骨肉瘤。但学龄前儿童发生骨肉瘤十分罕见,作者诊治 1 例骨肉瘤患者,发病时年龄仅 33 个月(2 岁 9 个月),为国内文献报道中最小的骨肉瘤患者,现报道如下。

### 1 临床资料

**1.1 一般资料** 患者,男,住院时年龄 2 岁 9 个月,因左股骨肿胀、疼痛来本院就诊。经检查,男童发育正常,脏器未见异常,血常规、尿常规及便常规检查未见异常。

**1.2 影像学检查** 在本院影像科行左股骨正位及轴位片,见大量絮状、团块状、放射状肿瘤新骨,密度较高,似象牙状。左股骨外侧皮质、髓质分界模糊,髓腔硬化,其内可见小斑片状透亮区,骨小梁消失(图 1)。核磁共振扫描见骨髓腔近骺端内肿

物,肿物大小约 5 cm×3 cm,骺板外缘毛糙,围绕左股骨周围可见软组织呈梭形包绕,沿左股骨长轴骨皮质外侧见线条样骨膜反应影,见图 2。

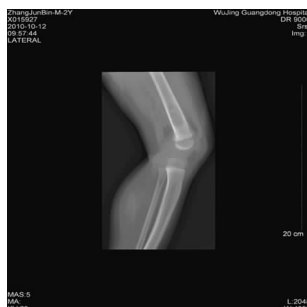

图 1 X 线检查影像学表现(矢状面)

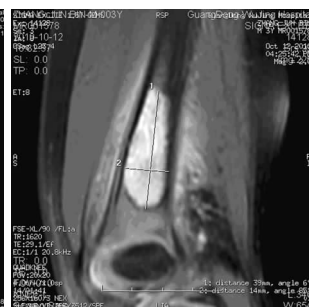

图 2 核磁共振扫描影像学表现

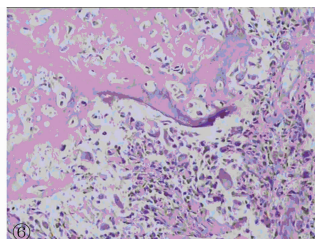
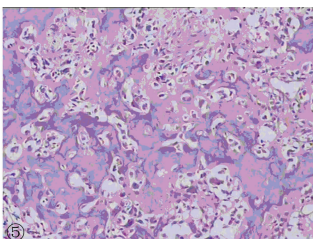
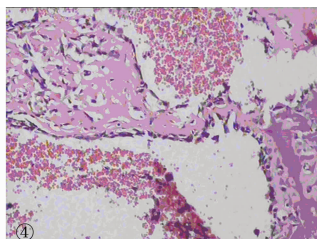
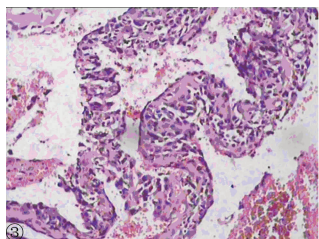


图 3 肿瘤组织见大量血管腔样结构,似动脉瘤样骨囊肿;图 4 间质见大量网格状、飘带样肿瘤性成骨;图 5 瘤骨有的嗜酸性,有的嗜碱性;图 6 瘤细胞呈小圆形,轻度异型性,核分裂像少见,可见灶状坏死

作者简介:刘换新(1969~),副主任医师,主要从事肺小细胞癌耐药的研究。