

· 临床研究 ·

经房间隔路径房颤消融同期瓣膜置换早期研究

陈 灏, 杨庆军, 严 宇, 吴洪坤, 罗永金, 余 杨, 喻鹏凌

(重庆市中山医院心血管外科 400013)

摘要:目的 探索经房间隔路径行瓣膜置换同期射频消融改良迷宫手术治疗房颤的安全性和疗效。方法 2011 年 1 月至 2012 年 1 月,在经房间隔路径行瓣膜手术的同时采用双极射频消融钳行改良迷宫手术(MAZEⅢ)($n=28$),同期相似条件仅行瓣膜手术的患者做对照($n=26$),随访 6~10 个月。结果 两组患者术前无明显差别,术后均存活,消融组术后窦性维持率 85.71%,对照组仅 15.38%,消融组左室射血分数(57.68 ± 11.56)改善较对照组(55.22 ± 6.19)明显,消融组左房直径(46.76 ± 10.60)回缩较对照组(56.19 ± 13.53)明显,差异有统计学意义;两组在 ICU、术后住院时间方面比较无明显差异,引流量方面比较无明显差异,两组围术期并发症比较无明显差别。结论 经房间隔路径行瓣膜置换同期射频消融治疗房颤操作简单、有效、安全。

关键词:心脏瓣膜,人工;心房颤动;导管消融术;迷宫术;风湿性心脏病

doi:10.3969/j.issn.1671-8348.2013.18.013

文献标识码:A

文章编号:1671-8348(2013)18-2095-03

The early outcomes of surgical ablation atrial fibrillation combined valve replacement through atrial septal

Chen Hao, Yang Qingjun, Yan Yu, Wu Hongkun, Luo Yongjin, Yu Yang, Yu Pengling

(Department of Cardiovascular Surgery, Chongqing Zhongshan Hospital, Chongqing 400013, China)

Abstract: Objective The concomitant surgical ablation of atrial fibrillation is usually accomplish by left atrial incision. The aim of this study is to research the safety and effect of concomitant surgical ablation through atrial septal incision. **Methods** 28 patients received concomitant surgical ablation and valve replacement (ablation group). And 26 patients received only valve replacement (control group). **Results** After a mean follow-up of 7.2 (6-10) months, 85.71% patients in ablation group had recovered sinus rhythm, and which in control group was just 15.38%. The left ventricular ejection fraction (LVEF) (57.68 ± 11.56) and diameter of left atrial (46.76 ± 10.60) in ablation group was better than control group (55.22 ± 6.19 and 56.19 ± 13.53). The time in ICU, days after operation and drainage volume weren't obvious different between two group. **Conclusion** Surgical ablation atrial fibrillation combined valve replacement through atrial septal is safety, good effect and easy to operation.

Key words: heart valve prosthesis; atrial fibrillation; catheter ablation; maze procedure; rheumatic heart disease

心房颤动 (atrial fibrillation, AF) 简称房颤,是最常见的心律失常,AF 总的发病率为 0.4%,随着年龄增长 AF 的发生率不断增加,75 岁以上人群可达 10%。中国大规模调查研究显示 AF 患病率为 0.77%,男性 AF 患病率 (0.9%) 高于女性 (0.7%),80 岁以上 AF 患病率达 7.5%^[1]。在风湿性心脏病患者中,AF 的发生率明显升高,在瓣膜手术患者中发病率可高达 30%~50%。该类患者若不对 AF 进行处理,绝大部分术后仍将长期维持 AF 心律^[2-3],并对患者带来诸多不利影响,降低生存率,从而引起广泛关注。Cox 等^[4-5]在 90 年代初发明的经典迷宫手术及改良迷宫手术,利用“切-缝”技术人为地在心房壁造成电绝缘线路,藉此阻断异常的折返并恢复窦性心律。该技术开辟了手术治疗 AF 的新纪元,据其报道,术后近期 AF 免除率可达 95% 以上,甚至达到 99%,但由于该手术复杂,耗时长且并发症多,对手术医生要求高,使得其推广受到很大限制。直至射频等能量应用在心脏科以来,逐渐出现了以能量损伤代替传统的“切-缝”方式达到电隔离的技术,其中射频消融使用最为广泛。在瓣膜置换的同时使用射频消融设备对心房等进行消融,是目前应用最为广泛的外科治疗 AF 的方法,在进行 AF 消融和二尖瓣置换时,绝大多数经房间隔路径完成。本科创新性的经房间隔路径完成了 AF 消融和二尖瓣、主动脉瓣置换,并用单纯瓣膜置换做对照,进行了比较,对其安全性和效果进行了论证。

1 资料与方法

1.1 一般资料 自 2011 年 1 月至 2012 年 1 月,在本科同一

治疗组接受瓣膜手术的风心病患者中,有 25 例使用 Atricure 双极射频消融钳进行改良迷宫手术,其中,二尖瓣置换 12 例,二尖瓣加主动脉瓣置换 16 例,共有 25 例行三尖瓣成形 (4 例使用了成形环,余采用改良 De Vega 成形术);同期单纯瓣膜置换患者做对照,其中,单纯二尖瓣置换 10 例,二尖瓣加主动脉瓣置换 16 例,三尖瓣成形 20 例 (使用成形环 3 例),两组患者资料经统计分析,差异无显著性 (表 1)。

表 1 两组病例术前资料比较

项目	消融组 ($n=28$)	对照组 ($n=26$)	<i>P</i>
性别(男/女)	10/18	10/16	0.834 5
年龄(岁)	52.07 ± 10.51	51.30 ± 13.06	0.465 2
心功能分级(2/3)	5/23	4/22	0.807 5
DVR/MVR	16/12	16/10	0.742 6
左房径(mm)	54.93 ± 9.31	59.08 ± 18.64	0.958 5
左室舒末径(mm)	49.86 ± 12.04	51.59 ± 11.82	0.390 0
左室射血分数(%)	54.31 ± 3.86	53.25 ± 12.07	0.507 8

1.2 手术方法 所用患者按照相同的术前准备,所入选患者由同一小组管理、手术,二尖瓣置换和消融均采用房间隔路径完成,两组瓣膜置换操作方法相同。常规正中开胸,上下腔静脉插管、升主动脉插管建立循环,主动脉根部顺灌冷血停搏液,全身降温至 28~30℃,配合局部冰水降温,完成手术。右房切

口采用右心耳至下腔静脉,消融患者左心耳常规切除,对照组不作切除,但有部分行心耳结扎,三尖瓣成形采用改良 Devega 或使用成形环。

1.3 射频消融方法 本组患者采用 Atricure 双极射频消融钳完成,路径按照 Cox III 手术路径,先分别行两侧肺静脉隔离(3 例在转机前完成,10 例在并体循环下完成,15 例在停跳下完成),切断 Marshall 韧带,切除左心耳,左房顶消融,将左心耳与右侧肺静脉隔离线做消融,左心耳至左肺静脉消融,完成左房顶部消融并使左右肺静脉隔离的消融环线之间相连;然后 5/0 prolene 线缝合左心耳;在左房后壁左右下肺静脉间做一透壁小切口,约 0.5~1 cm,将消融钳一极从该切口放入斜窦内,分别向左下肺静脉、二尖瓣、右下肺静脉做消融隔离,对于左房大的在两侧肺静脉间做一竖直隔离线;这样左房消融完成,并形成 BOX 消融(图 1)。有 24 例右房消融在心脏复跳后进行,分别行三尖瓣环至右肺静脉隔离,三尖瓣峡部消融。术后常规安置右室临时起搏线备用。

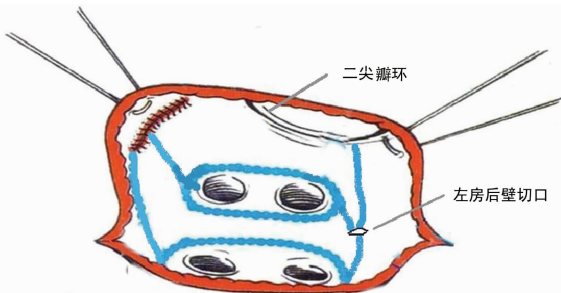


图 1 左房后壁切口行左房消融示意图

1.4 术后管理及随访 术后当天即给予胺碘酮 600 mg 泵入,拔管后改为口服,按第 1 周 0.6 g/d,第 2 周改为 0.4 g/d,第 3 周改为 0.2 g/d,持续 3 个月。如果心律持续低于 60 次/分,则不给胺碘酮,或者给药后持续低于 60 次/分,则停药。术后早期持续心电监测 3 d,术后 1 周 Holter 检查、心脏彩超检查,出院后每月心电图或 Holter 检查,术后 6 个月行心脏彩超、Holter 检查。24 h Holter 检查若有持续时间大于 30 s 的颤动为非窦性心律。

1.5 统计学处理 收集术中及术后资料,包括手术时间、体外循环时间、阻断时间、术后引流量、术后 ICU 时间,住院时间、心电图结果、心脏彩超结果等数据。所有数据均采用 $\bar{x} \pm s$ 表示,各组数据先进行正态分布检验,符合者采用成组设计 t 检验,每组术前、后对比采用配对 t 检验,术后 ICU 时间和为非正态分布,采用秩和检验,消融效果比较采用四格表法。

2 结果

全组患者均存活,无严重并发症发生。消融组术后窦性维持例数大大高于对照组,差异有统计学意义(表 2),其中,消融组有 2 例持续性 AF,偶有窦性,1 例阵发性 AF,1 例窦性伴阵发性房扑,而对照组中,只有 5 例为窦性心律,20 例为持续性 AF,1 例房扑伴 AF。消融组在术后 3 个月时窦性率有降低表现,呈浅“V”样,而对照组则一直呈下降趋势(图 2);消融组手术时间、体外循环时间、阻断时间均比对照组高,差异有统计学意义(表 3);每组病例术前、术后左房大小均有缩小,差异有统计学意义,两组术前左房、左室舒末径、左室射血分数等没有明显差异,术后消融组左房大小比对照组小,左室射血分数改善较对照组更好,差异有统计学意义,而左室舒末径无明显差异(表 4)。

表 2 两组患者术后 6 个月窦性心律维持情况

组别	n	窦性	AF	房扑	窦性率(%)
消融组	28	24	3	1	85.71
对照组	26	5	20	1	15.38
P		0.000 000 98			

术后不同时间窦性率

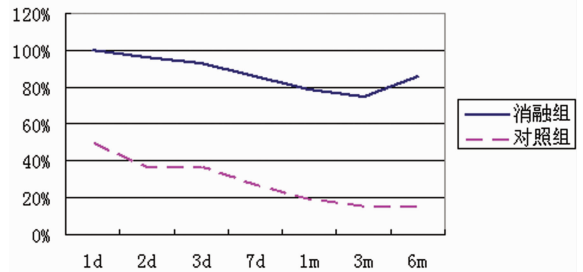


图 2 术后窦性率变化情况

表 3 两组患者手术及住院时间比较($\bar{x} \pm s$)

项目	消融组(n=28)	对照组(n=26)	P
手术时间(min)	285.38±59.65	255.56±65.65	0.020 2
CPB 时间(min)	170.62±41.43	141.32±53.71	0.023 9
阻断时间(min)	122.86±33.09	102.54±42.83	0.052 0
ICU 滞留时间(h)	38.07±15.84	38.54±14.73	0.800 4
术后总引流量(mL)	565.20±201.55	462.21±330.76	0.191 2
术后住院时间(d)	10.59±2.94	10.24±3.60	0.869 2

表 4 两组患者术后 6 个月彩超随访比较($\bar{x} \pm s$)

项目	消融组(n=28)	对照组(n=26)	P
左房径(mm)	46.76±10.60	56.19±13.53	0.043 2
左室舒末径(mm)	47.52±10.31	51.59±11.82	0.238 3
右房前后直径(mm)	34.28±9.30	42.37±18.43	0.704 5
右室前后径(mm)	22.43±6.025	21.25±5.77	0.826 4
左室射血分数(%)	57.68±11.56	55.22±6.19	0.040 4

3 讨论

心脏瓣膜病并发 AF 在临床中常见,手术单纯解决瓣膜问题,术后 AF 常持续存在^[2-3],而迷宫手术提供了一个解决的方法,但传统的迷宫手术创伤大、并发症多、死亡率也偏高,临床可行性低,直到出现术中消融技术后,该困难得以克服^[4]。尽管消融技术有多种,但临床上常用者为射频消融技术。消融器械有单极笔和双极消融钳,目前对双极消融钳评价较高^[6-7]。目前,Atricure 双极钳使用最为广泛^[8],本研究采用 Atricure 双极射频消融钳进行术中消融,完成了所有入选手术。

AF 消融主要部分在左房,绝大多数采用房间沟路径完成瓣膜置换及左房消融^[9],经房间隔路径完成消融尚无报道。本试验采用房间隔路径完成二尖瓣瓣膜置换及左房消融,无手术死亡率,术后随访 6 个月无死亡发生,手术引流量、术后 ICU 滞留时间、住院时间等与常规手术相比均无明显差异,由此证明经房间隔路径完成左房消融安全可行。

在临床中,常遇到左房较大的病例,这种左房后壁较宽,有时消融钳不能一次钳夹整个后壁,容易导致组织折叠,而降低透壁效果,结果使 AF 复发增加^[10]。因此,作者经左房后壁左右下肺静脉间切口,以便于消融钳钳夹后壁,形成充分透壁效果;同时在后壁更容易形成 Box,从解剖上也更能趋近于二尖瓣瓣环,从而提高消融成功率^[11-12]。本试验消融组术后 6 个月窦性心律维持率在 85.71%,与其他经房间沟路径消融结果相

似、甚至更好^[13]。该组入选病例均为永久性 AF, 时间都在 1 年以上, 左房径平均在 55 mm, 个别超过 70 mm, 能有这样的结果, 也预示该方式的效果甚至可能超过经房间沟消融。

在手术时间上看, 平均要比非消融组增加大约 30 min, 体外循环时间也大致如此, 提示整个消融耗时大约在 30 min 左右, 与其他的 research 相似^[14]。主动脉阻断时间增加大约 20 min, 是因为右房消融和部分肺静脉隔离是在并体循环下完成。

参考文献:

- [1] Zhang DS. Atrial fibrillation in mainland china: epidemiology and current management [J]. *Heart*, 2009, 95 (9): 1052-1055.
- [2] Hua YL, Schaff HV, Orszulak TA, et al. Outcome of mitral valve repair in patients with preoperative atrial fibrillation. Should the maze procedure be combined with mitral valvuloplasty [J]. *Thorac Cardiovasc Surg*, 1994, 107 (3): 408-415.
- [3] Handa N, Schaff HV, Morris JJ, et al. Outcome of valve repair and the Cox maze procedure for mitral regurgitation and associated atrial fibrillation [J]. *Thorac Cardiovasc Surg*, 1999, 118 (5): 628-635.
- [4] Cox JL, Schuessler RB, D'Agostino HJ, et al. The surgical treatment of atrial fibrillation. III. Development of a definitive surgical procedure [J]. *Thorac Cardiovasc Surg*, 1991, 101 (5): 569-583.
- [5] Cox JL, Jaquiss RD, Schuessler RB, et al. Modification of the maze procedure for atrial flutter and atrial fibrillation. II. Surgical technique of the maze III procedure [J]. *Thorac Cardiovasc Surg*, 1995, 110 (4): 485-495.
- [6] Meir ML, Gelsomino S, Lucà F, et al. Minimally invasive thoracoscopic hybrid treatment of lone atrial fibrillation: early results of monopolar versus bipolar radiofrequency source [J]. *Interact Cardio Vasc Thorac Surg Apr*, 2012, 14 (4): 445-450.
- [7] 张大国, 刘秀伦, 范寿年, 等. 换瓣术中单极和双极射频消融治疗风湿性心脏病合并心房纤颤的临床研究 [J]. *重庆医学*, 2012, 41 (11): 1114-1117.
- [8] Gillinov AM, McCarthy PM. Atricure bipolar radiofrequency clamp for intraoperative ablation of atrial fibrillation [J]. *Ann Thorac Surg*, 2002, 74 (17): 2165-2168.
- [9] Gillinov AM, Blackstone EH, McCarthy PM. Atrial fibrillation: current surgical options and their assessment [J]. *Ann Thorac Surg*, 2002, 74 (19): 2210-2217.
- [10] Mohr FW, Fabricius AM, Falk V, et al. Curative treatment of atrial fibrillation with intraoperative radiofrequency ablation: short-term and midterm results [J]. *Thorac Cardiovasc Surg*, 2002, 123 (8): 919-927.
- [11] Minakata K, Yunoki T, Yoshikawa E, et al. Predictors of success of the modified maze procedure using radiofrequency device [J]. *Asian Cardiovasc Thorac Ann*, 2011, 19 (1): 33-38.
- [12] Voeller RK, Bailer MS, Zierer A, et al. Isolating the entire posterior left atrium improves surgical outcomes after the Cox maze procedure [J]. *J Thorac Cardiovasc Surg*, 2008, 135 (4): 870-877.
- [13] Sternik L, Luria D, Glikson M, et al. Efficacy of surgical ablation of atrial fibrillation in patients with rheumatic heart disease [J]. *Ann Thorac Surg*, 2010, 89 (12): 1437-1442.
- [14] Nakajima H, Kobayashi J, Bando K, et al. The effect of cryo-maze III procedure on early and intermediate term outcome in mitral valve disease: case matched study [J]. *Circulation*, 2002, 106 (1): 146-150.

(收稿日期: 2012-12-08 修回日期: 2013-02-20)

(上接第 2094 页)

- [5] Westerhof J, Koornstra JJ, Hoedemaker RA, et al. Diagnostic yield of small bowel capsule endoscopy depends on the small bowel transit time [J]. *World J Gastroenterol*, 2012, 18 (13): 1502-1507.
- [6] Rockey DC. Occult and obscure gastrointestinal bleeding: causes and clinical management [J]. *Nat Rev Gastroenterol Hepatol*, 2010, 7 (5): 265-279.
- [7] Barnert J, Messmann H. Diagnosis and management of lower gastrointestinal bleeding [J]. *Nat Rev Gastroenterol Hepatol*, 2009, 11 (6): 637-646.
- [8] 张晨莉, 钟捷, 张吉, 等. 推进式双气囊电子小肠镜对不明原因小肠出血的病因诊断 [J]. *中华消化内镜杂志*, 2004, 21 (6): 381-384.
- [9] Nguyen NQ, Rayner CK, Schoeman MN. Push enteroscopy alters management in a majority of patients with obscure gastrointestinal bleeding [J]. *J Gastroenterol Hepatol*, 2005, 20 (5): 716-721.
- [10] Sass DA, Chopra KB, Finkelstein SD, et al. Jejunal gastrointestinal stromal tumor: a cause of obscure gastrointestinal bleeding [J]. *Arch Pathol Lab Med*, 2004, 128 (2): 214-217.
- [11] Cui J, Huang LY, Wu CR. Small intestinal vascular malformation bleeding: diagnosis by double-balloon enteroscopy combined with abdominal contrast-enhanced CT examination [J]. *Abdom Imaging*, 2012, 37 (1): 35-40.
- [12] Triester, Leighton JA, Leontidis GI, et al. A meta-analysis of the yield of capsule endoscopy compared to other diagnostic modalities in patients with obscure gastrointestinal bleeding [J]. *Am J Gastroenterol*, 2005, 100 (21): 2407-2418.
- [13] 张齐联, 年卫东, 王化虹, 等. OMOM 胶囊内镜临床应用的初步评价 [J]. *中华消化内镜杂志*, 2005, 22 (1): 86-89.
- [14] 朱森林, 陈旻湖, 胡品津. 胶囊内镜检查对小肠疾病的诊断价值 [J]. *中华消化内镜杂志*, 2003, 20 (2): 240-242.

(收稿日期: 2012-12-03 修回日期: 2013-02-10)