

· 临床研究 ·

## 清热化湿中药联合高强度聚焦超声治疗晚期胰腺癌的临床分析\*

王 琨,高惠峰,孟志强<sup>△</sup>,陈 震,林钧华,王 鹏,冯兰云,沈晔华,陈联誉,石卫东,刘鲁明  
(复旦大学附属肿瘤医院中西医结合科/复旦大学上海医学院肿瘤学系,上海 200032)

**摘要:**目的 探讨清热化湿中药联合高强度聚焦超声(HIFU)治疗晚期胰腺癌的临床疗效。方法 86例晚期胰腺癌患者中有18例进行了2~3次HIFU治疗,其余68例仅接受了1次HIFU治疗,伴肝转移的53例患者中有8例同时进行了肝转移灶的HIFU消融治疗。患者HIFU治疗前后和随访期间均给予清热化湿为主的中药治疗。结果 治疗后1个月HIFU辐照病灶完全缓解(CR)0例,部分缓解(PR)8例(9.3%),稳定(SD)64例(74.4%),进展(PD)14例(16.3%)。全组患者中位生存时间6个月,半年和1年生存率分别是52.0%、11.4%。73例治疗前糖类抗原199(CA199)升高的患者,治疗后有12例下降,36例治疗前糖类抗原242(CA242)升高的患者治疗后有15例下降。所有病例治疗后疼痛缓解有效率为70.9%(61/86)。结论 清热化湿中药联合HIFU治疗是晚期胰腺癌有效的治疗方法。

**关键词:**超声学;中草药;胰腺肿瘤

doi:10.3969/j.issn.1671-8348.2013.27.010

文献标识码:A

文章编号:1671-8348(2013)27-3231-03

## Qingrehuashi Herbal Formula combined with high intensity focused ultrasound for treating advanced pancreatic cancer

Wang Kun, Gao Hui Feng, Meng Zhi Qiang<sup>△</sup>, Chen Zhen, Lin Junhua, Wang Peng, Feng Lanyun,  
Shen Yehua, Chen Lianyu, Shi Weidong, Liu Luming

(Department of Integrated Chinese and Western Medicine, Affiliated Tumor Hospital, Fudan University/  
Department of Oncology, Shanghai Medical College, Fudan University, Shanghai 200032, China)

**Abstract:** Objective To evaluate the clinical efficacy of Qingrehuashi herbal formula combined with high intensity focused ultrasound(HIFU) in the treatment of advanced pancreatic cancer. **Methods** 86 patients with pancreatic cancer(22 case of III stage and 64 case of IV stage) were included in this study. 18 cases were performed the HIFU therapy for 2-3 times. Other 68 cases received once HIFU therapy, among 53 cases of liver metastasis, 8 cases were simultaneously conducted HIFU ablation therapy on liver metastasis. The patients were given Chinese medicines dominated by Qingrehuashi before and after HIFU therapy and during follow up period. **Results** The single evaluation on HIFU irradiation cases after 1 month: complete remission(CR) in 0 case, partial remission(PR) in 8 cases(9.3%), stable disease(SD) in 64 cases(74.4%) and progress disease(PD) in 14 cases(16.3%). The median survival rate of 1 year and half a year was 52.0% and 11.4%. Among 73 cases of increased CA199 before treatment, CA199 after treatment was decreased in 12 cases. Among 36 cases of increased CA242 before treatment, CA242 after treatment was decreased in 15 cases. The effective rate of analgesic relief in all the cases was 70.9%(62/86). **Conclusion** The integrated therapy of Qingrehuashi herbal formula and HIFU is an effective method for treating advanced pancreatic cancer.

**Key words:** Ultrasonics; drugs, Chinese herbal; pancreatic neoplasms

胰腺癌是一种高度恶性的消化道肿瘤,其病死率几乎是100%。美国每年约有18 850男性和18 540女性因胰腺癌而死亡<sup>[1]</sup>。而中国胰腺癌病死率也从1991年的1.83%上升到2000年的2.26%<sup>[2]</sup>。外科手术切除是目前胰腺癌治愈的惟一方法,但是由于胰腺癌早期缺乏典型的症状,约80%的胰腺癌患者因远处转移或局部进展而失去了手术切除的机会<sup>[3]</sup>,其中,3/4的患者又因癌痛严重影响其生活质量及生存预后。

高强度聚焦超声(HIFU)技术是通过聚焦形成高能量的焦域,从而达到破坏靶区内组织的目的,HIFU的优点是无需采用侵入手段,即可用于治疗体内深部肿瘤<sup>[4-5]</sup>。中医药治疗胰腺癌因其能改善症状、延长患者生存时间而有其独到之处,作者遵循中医病机,认为胰腺癌是“湿、热、毒”诸邪互结所致<sup>[6]</sup>,在临床上采用清热化湿为主的中药联合HIFU的治疗模式,取得一定的疗效,现报道如下。

## 1 资料与方法

**1.1 一般资料** 复旦大学附属肿瘤医院中西医结合科收治的胰腺癌患者86例,男55例,女31例,年龄30~81岁,平均年龄56.2岁。肿瘤病灶位于胰头部30例,胰体尾56例,伴有肝

转移53例。其中,69例患者曾接受以吉西他滨为主的化疗或介入治疗方案失败,包括15例患者曾接受过胰腺病灶放射治疗进展的,其余17例患者均为不能耐受化疗或拒绝放射治疗和化疗。其中,根治术后复发4例(3例为胰头癌根治术后复发,1例为胰体尾癌根治术后复发),姑息术(胃-空肠吻合术或胆空肠吻合术)7例,因黄疸行内支架术9例,因梗阻行十二指肠支架术1例。TNM分期Ⅲ期22例,Ⅳ期64例。73例患者伴有糖类抗原199(CA199)增高,所有患者体力状况评分(KPS)≥60分。纳入研究标准:符合病理学胰腺癌诊断标准,胰腺肿瘤或转移灶穿刺/活检,组织学或细胞学检查为上皮来源的恶性肿瘤;CT或MRI证实有可测量的胰腺肿瘤病灶,不能手术切除;能耐受HIFU治疗,KPS≥60分;肝、肾功能基本正常。排除标准:有严重的活动性感染;有严重黄疸、大量腹腔积液或恶液质;妊娠及哺乳期妇女;不愿或无法服用中药;资料不全等影响疗效判定者。

**1.2 仪器** JC型聚焦超声肿瘤治疗系统(重庆海扶技术有限公司提供,以下简称JC系统),它具有肿瘤病灶的实时超声定位监控、三维立体靶向扫描、靶区治疗体积计算及治疗剂量的

\* 基金项目:上海市科委中医引导科技资助项目(13401907100)。  
<sup>△</sup> 通讯作者, Tel:13901711875; E-mail: Meng@shca.org.cn。

作者简介:王琨(1975~),主治医师,博士,主要从事中西医结合肿瘤治疗方面的研究。

反馈控制等功能。

### 1.3 方法

**1.3.1 HIFU 治疗参数及治疗方式** 患者 HIFU 治疗前禁食及导泻,治疗区皮肤需备皮和脱脂脱气。治疗中采用镇静镇痛方式,HIFU 使用的超声治疗头参数:频率 0.85 MHz;焦距 135.0 mm;直径 20 cm。有 18 例患者分别进行了 2~3 次 HIFU 治疗,其余 68 例仅接受 1 次 HIFU 治疗,有肝转移的 53 例患者中有 8 例同时进行了肝转移灶的 HIFU 消融治疗。

**1.3.2 中药治疗** 患者在 HIFU 治疗前后和随访期间均给予清热化湿为主的中药治疗,在蛇六谷 15 g、白花蛇舌草 30 g、半枝莲 30 g、绞股蓝 15 g、灵芝 20 g、豆蔻 6 g、薏苡仁 20 g 为主的基本药方上随证加减。

### 1.4 观察指标与评价标准

**1.4.1 观察指标** (1)肝功能、肾功能、电解质、血尿酸淀粉酶和心电图等。(2)主要器官的并发症,如:黄疸、上消化道出血及胃肠穿孔等。(3)观察患者 HIFU 治疗后 1 周的疼痛改善情况,按数字疼痛分级法(NRS),轻度疼痛 16 例(18.6%),中度疼痛 48 例(55.8%),重度疼痛 22 例(25.6%)。治疗后疼痛缓解评定标准:完全缓解(CR),治疗后疼痛完全缓解;部分缓解(PR),疼痛较治疗前明显减轻,睡眠基本上不受干扰,能正常生活;轻度缓解(MR),疼痛较治疗前减轻,但仍感到明显疼痛,睡眠受干扰;无效(NR),与治疗前比较无减轻。CR 加 PR 为疼痛缓解有效率。

**1.4.2 疗效评价** 在 HIFU 治疗结束后 1 个月用 CT/MRI 评价近期疗效,采用世界卫生组织实体瘤疗效评价标准评定<sup>[8]</sup>,同时对 HIFU 辐照治疗的病灶进行单独评价(排除非靶病灶的影响)。远期疗效观察患者生存时间,生存时间从治疗之日算起,死亡日或末次随访日为止。

## 2 结果

**2.1 治疗相关不良反应** 所有治疗中及治疗后患者生命体征稳定,无明显不良反应。随访肝功能、肾功能、电解质水平 HIFU 治疗前后均无明显变化。9 例患者术后出现血淀粉酶的增高,其中 5 例伴有尿淀粉酶的异常,分别于 3~7 d 内恢复正常水平。HIFU 术后有 5 例患者出现胃肠功能紊乱,表现为腹胀、食欲不振、少量呕吐,1 周左右均恢复正常。所有病例均未出现病灶破裂或出血、消化道出血、皮肤烧伤等严重并发症。

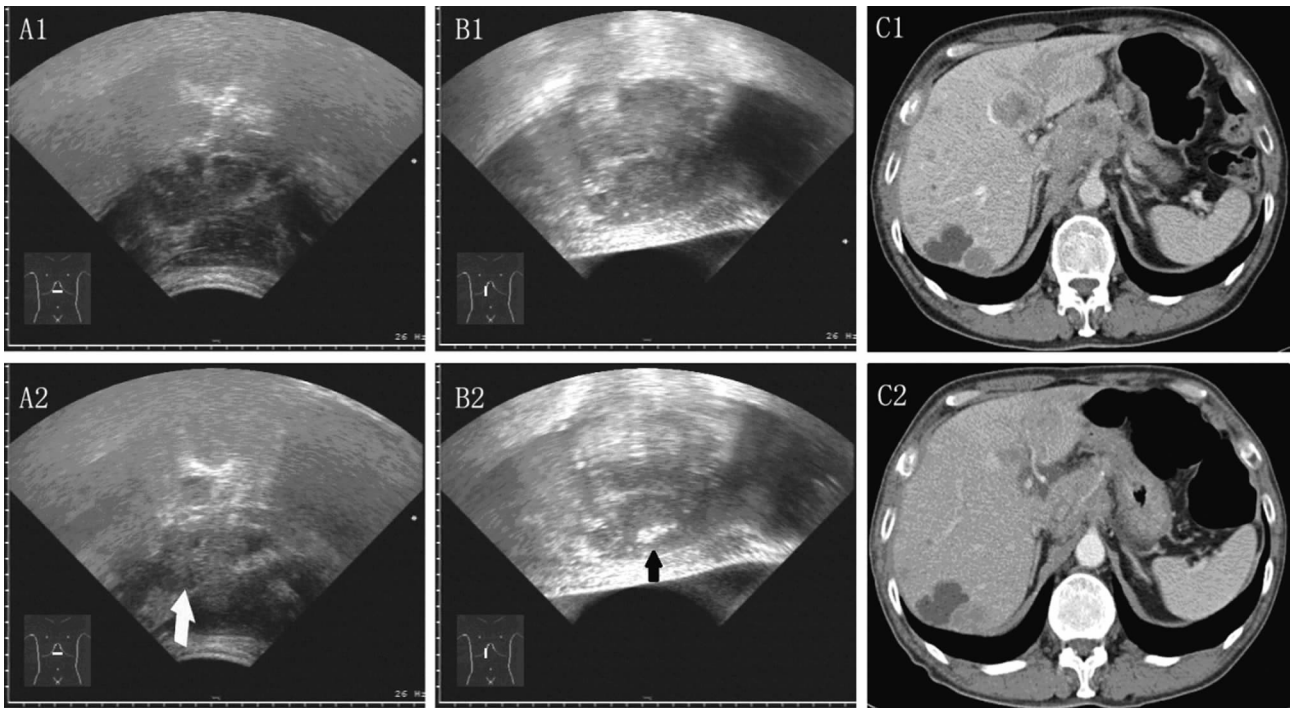
**2.2 治疗后疼痛缓解情况** 完全缓解 25 例(29.1%),部分缓解 36 例(41.9%),缓解有效率为 70.9%(61/86),见表 1。

表 1 治疗后疼痛缓解情况[n(%)]

疼痛分级	CR	PR	MR	NR
I 度	11(68.8)	4(25.0)	0	1(6.3)
II 度	13(27.1)	22(45.8)	7(14.6)	6(12.5)
III 度	1(4.5)	10(45.5)	8(36.4)	3(13.6)
合计	25(29.1)	36(41.9)	15(17.4)	10(11.6)

**2.3 CA199 与 CA242 治疗前后的变化** 86 例患者中有 73 例治疗前 CA199 异常升高(>37 U/mL)的患者,治疗后下降 12 例,上升 26 例,未发现变化的有 35 例(治疗前后均大于 2111 U/mL)。48 例患者有治疗前后 CA242 数据,其中,36 例治疗前 CA242 异常升高(>20 U/mL)的患者,治疗后下降 15 例,上升 21 例,12 例治疗前 CA242 正常的患者,治疗后有 1 例升高,为 33.8 U/mL。

**2.4 近期疗效** 完全缓解(CR)0 例,部分缓解(PR)7 例(8.1%),稳定(SD)48 例(55.8%),进展(PD)31 例(36.0%),其中,胰腺病灶进展 14 例,肝内病灶进展 13 例,癌性腹腔积液 3 例,脑转移 1 例。



A1: 治疗前超声显示胰腺体部的肿瘤;A2: 治疗后超声显示胰体肿瘤的均匀性回声增强(箭头);B1: 治疗前超声显示肝左叶转移肿瘤;B2: 治疗后超声显示肝左叶肿瘤内的强回声改变(箭头);C1: 治疗前增强 CT;C2: 治疗后 1 个月的增强 CT。

图 1 HIFU 治疗中超声变化及 CT 对照

通过比较治疗前后 1 个月的影像学表现发现,CT 或 MRI 提示了辐照靶区的凝固性坏死表现,病灶在 CT/MRI 增强影

像上主要表现为肿瘤内血供减少或消失,少部分病灶明显缩小,术后 CT/MRI 病灶变化范围与术中监控超声所见灰度改

变基本一致(图 1)。其评价结果如下:完全缓解(CR)0 例,部分缓解(PR)8 例(9.3%),稳定(SD)64 例(74.4%),进展(PD)14 例(16.3%)。

**2.5 随访结果与远期疗效** 所有病例仅 1 例(1.2%)失访,平均随访时间 7.9 个月(2.0~27.0 个月)。全组患者总的中位生存时间 6 个月,半年和 1 年生存率分别是 52.0%、11.4%。

### 3 讨论

疼痛是胰腺癌患者的常见也是重要的症状,腰背部疼痛常提示胰腺癌周神经已遭侵犯,是肿瘤局部进展的重要特征<sup>[7]</sup>。1 项对 1 107 例晚期胰腺癌姑息性治疗的研究发现,其中,44%的患者有重度的疼痛症状<sup>[8]</sup>,同样对 139 例局部进展期胰腺癌患者的回归分析亦显示腰背部疼痛是一项重要的预后因素,确认了疼痛与胰腺癌的预后密切相关<sup>[9]</sup>。HIFU 作为非侵入性治疗仍给胰腺癌的治疗带来了希望,控制胰腺肿瘤引起的疼痛以及进行部分肿瘤的灭活、在短期内控制局部病灶进展是胰腺癌 HIFU 治疗的主要目的。本组病例显示 HIFU 对胰腺癌疼痛缓解的有效率为 70.9%,疼痛消失率为 29.1%,表明了 HIFU 治疗有较好的止痛作用。此外,HIFU 治疗对胰腺癌病灶的局部消融能很好地破坏肿瘤组织,本组病例经 HIFU 辐照后,83.7%的患者瘤灶处于稳定状态或缩小,影像学上显示了瘤灶内的坏死及血供减少。热消融治疗能引起肿瘤组织凝固性坏死,短期内肿瘤体积一般不会明显缩小,因此,病灶血供的减少和病灶体积不增大是影像学上评价 HIFU 治疗有效的表现,这也表明体外 HIFU 可以有效热损毁胰腺肿瘤<sup>[10]</sup>。

胰腺癌是预后最差的恶性肿瘤之一,5 年生存率不到 5%,而以吉西他滨为主的化疗虽为晚期胰腺癌的标准治疗方案,但其中位生存期仅约 5~6 个月,1 年生存率约为 18%~23%,且治疗的不良反应较大<sup>[11]</sup>。对于标准治疗失败的患者如果体质较好可以选择二线化疗方案,Yoo 等<sup>[12]</sup>报道一线化疗失败的 61 例胰腺癌晚期患者分别接受修改的 FOLFIRI 或 FOLFOX 方案化疗,患者半年生存率分别为 27%和 30%,而中位生存期仅分别为 3.9 和 3.5 个月。本研究采用清热化湿中药联合 HIFU 治疗,患者的中位生存时间达到 6 个月,半年和 1 年生存率分别是 52.0%、11.4%;且本组患者多为吉西他滨化疗失败的或不能耐受化疗的患者,其结果要优于以上报道且不良反应较少,这提示清热化湿中药联合 HIFU 的治疗方案对于晚期胰腺癌,尤其是化疗失败的患者可能提供了一种较好的综合治疗方法,对延长晚期胰腺癌患者的生存期有一定的优越性。

胰腺癌的病因,古代中医典籍多认为气机不畅、脾湿困郁是本病的主要病因;从刘完素的“积湿成热”,“六气、五志皆能化火”观点可归于火热病证,治以“宣散佛热郁结”,药用苦辛寒法。范忠泽等<sup>[13]</sup>对近 20 年来发表在各类杂志的关于中医药治疗胰腺癌的文献进行了回顾性分析,认为其中关于胰腺癌证型的阐述集中在湿热证,治疗上清热利湿解毒、活血化淤类、软坚散结(69.4%)占了主导地位,说明湿热和淤积是胰腺癌最主要的病因与病机,临床治疗胰腺癌当以清热、化湿、解毒为主要原则。因此,本研究采用清热化湿为主的中药随证加减联合 HIFU 治疗。中中医药治疗因其独特的较低不良反应、作用缓和、调理解毒等优势,在晚期患者中应用广泛。而 HIFU 作为一种局部的物理热消融治疗方式,其在晚期胰腺癌的治疗中起到了局部控制肿瘤生长,降低肿瘤负荷,同时减轻患者疼痛症

状的作用。对 HIFU 治疗胰腺癌后的证候演变规律研究显示,HIFU 治疗后气滞、湿热等实证明显减少,从中医角度看 HIFU 的作用可能与中药之祛邪作用相仿<sup>[14]</sup>。HIFU 的无创治疗特点与中医药治疗相结合,尤其对体质较差的患者,二者联合治疗更有优势,有助于改善患者的症状,延长生存时间。因此,作者认为,清热化湿中药联合 HIFU 治疗对晚期胰腺癌具有一定的临床应用价值,显示中西医结合疗法在晚期胰腺癌治疗中的应用前景,值得进行更深入的基础与临床研究。

### 参考文献:

- [1] Siegel R, Naishadham D, Jemal A. Cancer statistics[J]. CA Cancer J Clin, 2012, 62(1):10-29.
- [2] 王兴鹏,徐敏,许国铭. 2003 年全国胰腺疾病学术大会纪要[J]. 胰腺病学, 2004, 4(1):32-34.
- [3] Siegel R, DeSantis C, Virgo K, et al. Cancer treatment and survivorship statistics[J]. CA Cancer J Clin, 2012, 62(4): 220-241.
- [4] Wang K, Chen L, Meng Z, et al. High intensity focused ultrasound treatment for patients with advanced pancreatic cancer: A preliminary dosimetric analysis[J]. Int J Hyperthermia, 2012, 28(7):645-652.
- [5] Qin J, Chen JY, Zhao WP, et al. Outcome of unintended pregnancy after ultrasound-guided high-intensity focused ultrasound ablation of uterine fibroids[J]. Int J Gynaecol Obstet, 2012, 117(3):273-277.
- [6] 张娟,刘鲁明,陈联誉,等. 不同中医治法对裸小鼠胰腺原位移植瘤的影响[J]. 中国中西医结合杂志, 2012, 32(5): 657-660.
- [7] 王保勋,张群华. 胰腺癌神经浸润及临床研究新进展[J]. 中华肝胆外科杂志, 2011, 17(6):515-517.
- [8] Brescia FJ, Portenoy RK, Ryan M, et al. Pain, opioid use, and survival in hospitalized patients with advanced cancer[J]. J Clin Oncol, 1992, 10(1):149-155.
- [9] 晏冬,王喜艳,徐新建,等. 局部进展期胰腺癌患者预后相关因素分析[J]. 新疆医科大学学报, 2010, 33(4):412-414.
- [10] 沈洁. MRI 监控 HIFU 损伤活体兔肝 VX2 瘤的影像学观察[J]. 重庆医学, 2012, 41(9):840-844.
- [11] el-Kamar FG, Grossbard ML, Kozuch PS. Metastatic pancreatic cancer: emerging strategies in chemotherapy and palliative care[J]. Oncologist, 2003, 8(1):18-34.
- [12] Yoo C, Hwang JY, Kim JE, et al. A randomised phase II study of modified FOLFIRI, 3 vs modified FOLFOX as second-line therapy in patients with gemcitabine-refractory advanced pancreatic cancer[J]. Br J Cancer, 2009, 101(10):1658-1663.
- [13] 范忠泽,梁芳,李琦,等. 晚期胰腺癌的中医药诊疗现状分析[J]. 辽宁中医杂志, 2008, 35(5):679-681.
- [14] 李婵,富琦,赵文硕,等. 中晚期胰腺癌中医证候要素演变规律初探[J]. 北京中医药, 2012, 31(4):259-262.