

· 论 著 ·

相关细胞因子的表达与肝泡型棘球蚴侵袭转移关系的研究

张 萍<sup>1</sup>, 邓 勇<sup>2</sup>, 樊海宁<sup>2△</sup>, 王海久<sup>2</sup>, 乜国雁<sup>3</sup>, 阳丹才让<sup>2</sup>, 王 聪<sup>2</sup>, 郭新建<sup>4</sup>, 李 伟<sup>5</sup>

(1. 青海卫生职业技术学院, 西宁 810000; 2. 青海大学附属医院肝胆胰外科, 西宁 810001; 3. 青海省人民医院泌尿外科, 西宁 810007; 4. 青海大学附属医院病理科, 西宁 810001; 5. 青海大学畜牧兽医科学院, 西宁 810016)

**摘 要:**目的 研究骨桥蛋白(OPN)和基质金属蛋白酶-2(MMP-2)在肝泡型棘球蚴(泡肝)组织中的表达,探讨 OPN 和 MMP-2 在泡肝侵袭转移中的作用。方法 采用免疫组化 SP 法检测 69 例泡肝组织和 12 例正常肝组织(取自肝血管瘤手术切除的正常肝组织)中 OPN 与 MMP-2 的表达情况,并分析其表达与临床病理特征之间的关系。结果 OPN 和 MMP-2 主要分布在泡肝囊泡壁周围肉芽肿炎症细胞和周边部分基质细胞及部分肝细胞中,其阳性表达程度以泡肝病灶与正常肝组织交界的浸润缘处最明显。泡肝组织中 OPN、MMP-2 阳性表达率 72.5%(50/69)和 59.4%(41/69),明显高于正常肝组织中的 16.7%(2/12)和 8.3%(1/12),差异有统计学意义( $P<0.01$ );在发生转移的泡肝组织中 OPN 和 MMP-2 阳性表达率分别为 86.8%(33/38)和 76.3%(29/38),明显高于无转移的 54.8%(17/31)和 38.7%(12/31),差异有统计学意义( $P<0.01$ )。OPN 和 MMP-2 的阳性表达与泡肝患者的性别、年龄、民族、HBsAg 状态、病灶大小等因素无关。OPN 和 MMP-2 的表达呈显著正相关( $r=0.36, P<0.01$ )。结论 OPN 和 MMP-2 的表达可能与泡肝的侵袭转移有关。

**关键词:**骨桥蛋白;基质金属蛋白酶 2;肝泡型棘球蚴;侵袭转移

doi:10.3969/j.issn.1671-8348.2013.33.005 文献标识码:A 文章编号:1671-8348(2013)33-3989-03

Study on the correlation of related cytokines expression to invasion and metastasis of hepatic alveolar echinococcosis

Zhang ping<sup>1</sup>, Deng Yong<sup>2</sup>, Fan Haining<sup>2△</sup>, Wang Haijiu<sup>2</sup>, Nie guoyan<sup>3</sup>, Yangdan cairang<sup>2</sup>, Wang Cong<sup>2</sup>, Guo Xinjian<sup>4</sup>, Li Wei<sup>5</sup>

(1. Qinghai Professional and Technical Health College, Xining, Qinghai 810000, China; 2. Department of Hepatopancreatobiliary Surgery, the Affiliated Hospital of Qinghai University, Xining, Qinghai 810001, China; 3. Department of Uropoiesis Surgical, Qinghai Province People's Hospital, Xining, Qinghai 810007, China; 4. Department of Pathology, the Affiliated Hospital of Qinghai University, Xining, Qinghai 810001, China; 5. Animal Husbandry and Veterinary College of Qinghai University, Xining, Qinghai 810016, China)

**Abstract:** Objective To investigate the expression of osteopontin(OPN) and matrix metalloproteinase-2(MMP-2) in hepatic alveolar echinococcosis(HAE), and explore the role of OPN and MMP-2 in the invasion and metastasis of HAE infection. **Methods** Expression of OPN and MMP-2 in HAE tissues from 69 patients within 12 normal liver tissues. HAE were detected using SP immunohistochemical technique, the correlation between OPN and MMP-2 expression and clinicopathologic features was analyzed. **Results** OPN and MMP-2 mainly distributed in the cyst wall about granuloma inflammatory cells of HAE and the peripheral portion of stromal cell and liver cells, the positive expression rate in HAE focus and normal liver tissue at the junction of the invasive margin the most obvious. The results showed that the positive rates of OPN and MMP-2 in HAE tissue were 72.5%(50/69) and 59.4%(41/69), respectively, and in normal liver tissue were 16.7%(2/12) and 8.3%(1/12), respectively. The positive rates of OPN and MMP-2 in HAE were significantly higher than those in normal liver tissue( $P<0.01$ ). The positive rates of OPN and P21 in HAE tissues with metastasis were 86.8%(33/38) and 76.3%(29/38), respectively, which were significantly higher than those without metastasis of OPN and MMP-2 positive expression rate of 54.8%(17/31) and 38.7%(12/31), ( $P<0.01$ ). The positive expression of OPN and MMP-2 were not related to the size of tumor bulk, HBsAg, gender, age and nation of tumor. Rank correlated analysis showed that OPN and MMP-2 were positive correlated( $r=0.36, P<0.01$ ). **Conclusion** OPN and MMP-2 mainly distributed in the cyst wall about granuloma inflammatory cells of HAE and the peripheral portion of liver cells, the positive expression rate in HAE and normal liver tissue at the junction of the invasive margin the most obvious, which might be invasion and metastasis of HAE.

**Key words:** osteopontin; matrix metalloproteinase-2; hepatic alveolar echinococcosis; invasion and metastasis

泡状棘球蚴病(alveolar echinococcosis, AE)是北半球高寒畜牧业地区少见但危害极大的一种致死性寄生虫病。在我国主要分布在青海、新疆、甘肃、宁夏、四川等地区,约占包虫病总数的 3.3%<sup>[1]</sup>。其病原为多房棘球绦虫(Echinococcus multilocularis, E. m),主要感染肝脏,肝泡型棘球蚴(泡肝),可造成肝组织进行性不可逆的损害,并通过血行、淋巴、浸润和种植等途径转移至脑和肺等器官,手术和药物治疗效果欠佳,病死率高,固有“虫癌”之称。泡肝组织学上有恶性肝脏肿瘤浸润性生长的特点<sup>[2]</sup>。多项研究表明:骨桥蛋白(OPN)和基质金属蛋白酶-2(matrix metalloproteinase-2, MMP-2)高表达可促进多种肿瘤的浸润和转移,是否也还具有促进生物学行为类似癌细胞的泡肝的转移。有关 OPN 和 MMP-2 在人泡肝组织中侵袭转移的作用研究,目前尚无相关报道。本研究采用免疫组化 SP 法对 69 例泡肝组织和 12 例正常肝组织进行 OPN 和

作者简介:张萍(1969~),教授,硕士,主要从事外科学和外科护理学教学与研究。 △ 通讯作者, E-mail: fanhaining@medmail.com.cn.

MMP-2 表达的研究,并结合临床病理资料进行分析,以探讨其在泡肝侵袭转移中的作用。

1 资料与方法

1.1 一般资料 选用 2008~2012 年在青海大学附属医院、青海省人民医院外科手术后经病理诊断为泡肝的 69 例患者,其中男 34 例,女 35 例;年龄 15~59 岁,平均 37.4 岁;藏族 46 例,汉族 23 例;38 例发生转移(其中包括肝内转移、淋巴结转移、门静脉癌栓及远处转移);所有患者术前均未接受任何药物治疗。12 例正常肝组织对照取自肝血管瘤手术切除的正常肝组织,均经病理证实。

1.2 方法 即用型鼠抗人 OPN、MMP-2 单克隆抗体、DAB 显色试剂盒等均购于北京中杉生物技术有限公司。标本经 10% 中性甲醛固定,石蜡包埋,4 μm 连续切片,分别行 HE 染色和 SP 免疫组化染色,具体操作步骤按试剂盒说明进行。

1.3 结果判定 每张切片随机选取 5 个高倍视野,计算细胞质阳性染色细胞所占的百分数,OPN、MMP-2 均以细胞质出现黄色、棕黄或棕褐色颗粒为阳性表达。参照相关文献[3]的方法,依据细胞质内棕黄色颗粒染色程度和染色细胞百分率进行评分。(1)显色深浅:不显色或显色不清为 0 分、黄色为 1 分、棕黄色为 2 分、深褐色为 3 分;(2)着色细胞占计数细胞百分率:未见着色细胞为 0 分,1%~25% 为 1 分,>25%~50% 为 2 分,>50% 为 3 分。(1)+(2)为 0~2 分阴性,3~6 分者判为免疫组织化学染色阳性。结果判定在双盲法下进行,由两位病理科医师独立观察后一起做出判断。

1.4 统计学处理 统计学分析采用 SPSS13.0 统计软件,组间阳性表达率的比较采用  $\chi^2$  检验,基因表达间的相互关系采用 Spearman 相关性分析,检验水准  $\alpha=0.05$ 。

2 结果

2.1 大体观察 泡肝病变无论是巨块型、结节型和混合型,颜色呈灰白与淡黄色相间。切面质较韧,有的似软骨,其切面呈灰白色,淡黄色或乳白色,有时可见斑点状花纹、坏死的淡黄色或灰白色发亮的纤维层交替出现,其内散在多数高粱粒大小厚壁微囊,并呈胶冻状改变,肝脏巨块可见大片状灰黄色豆渣样坏死,伴有液化。

2.2 HE 染色结果 由于泡球蚴不断向周围出芽生殖,产生新的囊泡,肝脏组织内可见散在大小不等、形态不一的泡型棘球蚴小囊,囊壁由均质红染的角质层构成,少数可见分层结构。由于人类不是适宜的中间宿主,很难找到发育良好的生发上皮和原头节,少数病例可见钙盐沉着。病变内可见大片凝固性坏死和典型泡球蚴肉芽肿,即:上皮样组织细胞呈栅栏状排列,其间散在多核巨细胞,纤维组织增生,其中见浸润的炎性细胞(多为淋巴细胞、嗜酸性粒细胞、浆细胞和组织细胞),并在坏死组织边缘见少量肝组织结构残余,泡壁周围肝组织血管扩张充血。病变界限不清,呈浸润性生长。

2.3 OPN、MMP-2 在泡肝组织中表达 结果显示,泡肝组织中可见 OPN 和 MMP-2 不同程度表达。由于泡肝病灶内可见大片凝固性坏死,故 OPN 和 MMP-2 主要分布在泡肝囊泡壁周围肉芽肿炎症细胞和周边部分基质细胞及部分肝细胞中,其阳性表达以泡肝与正常肝组织交界的浸润缘处最明显。以上细胞质中可见黄色、棕黄色或棕褐色等阳性颗粒,对照组则无此阳性反应,见图 1、2。泡肝组织中 OPN、MMP-2 阳性表达率 72.5% (50/69) 和 59.4% (41/69) 明显高于正常肝组织中的 16.7% (2/12) 和 8.3% (1/12),差异有统计学意义( $P<0.01$ )。

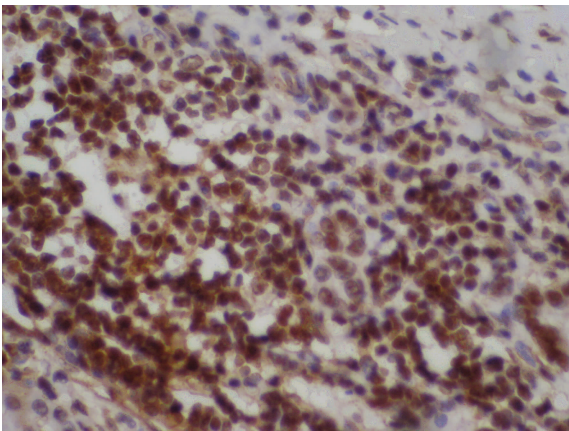


图 1 MMP-2 在泡肝中表达(SP×400)

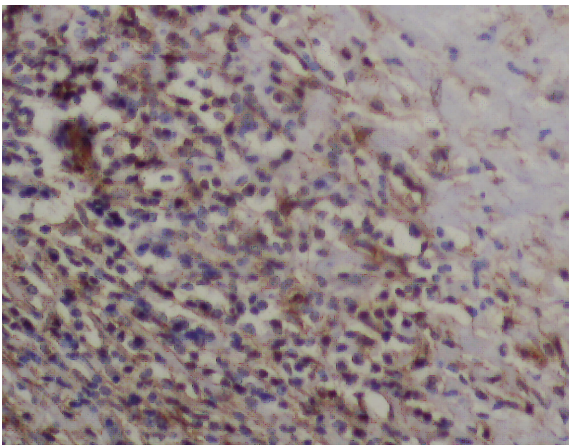


图 2 OPN 在泡肝中表达(SP×400)

2.4 OPN 和 MMP-2 表达与泡肝临床病理特征关系 在发生转移的泡肝组织中 OPN 和 MMP-2 阳性表达率分别为 86.8% (33/38) 和 76.3% (29/38),明显高于无转移的 54.8% (17/31) 和 38.7% (12/31),差异有统计学意义( $P<0.01$ )。OPN 和 MMP-2 的阳性表达在泡肝患者的性别、年龄、民族、HBsAg 状态、病灶大小等因素中差异无统计学意义( $P>0.05$ )。

2.5 OPN 和 MMP-2 在泡肝组织中表达的相关性 在 69 例泡肝组织中,OPN 和 MMP-2 共同阳性表达 35 例中有 27 例 (77.1%) 发生转移,与两者均阴性 13 例中有 4 例 (30.8%) 转移比较,差异有统计学意义( $P<0.01$ )。38 例发生转移的泡肝中,二者共同阳性表达者为 27 例 (71.1%),31 例未转移泡肝中仅有 8 例 (25.8%) 出现两者共同阳性表达,二者差异有统计学意义( $P<0.01$ )。双变量相关分析显示,泡肝组织中的 OPN 与 MMP-2 表达呈显著正相关( $r=0.36, P<0.01$ )。

3 讨论

多房棘球蚴以外殖性和内殖性芽生不断产生新囊泡而侵入组织,一般 1~2 年即可使被寄生的器官几乎被大小囊泡占据,呈葡萄状的囊泡群还可通过器官表面蔓延至体腔内,犹如恶性肿瘤。泡肝组织学上有恶性肝脏肿瘤浸润性生长的特点[2]。

OPN 是一种分泌性钙结合磷酸化糖蛋白,含有特异的 RGD 序列,通过与其受体整合素、CD44 等结合,促进细胞趋化、黏附和迁移,从而介导肿瘤细胞的侵袭转移,是目前公认的转移相关蛋白[4-5]。多项研究表明,OPN 可能在肿瘤的发生及侵袭转移中具有重要的作用[6]。本研究显示 OPN 在泡肝组织中的阳性表达率与正常肝组织比较明显增强( $P<0.01$ ),且在有转移的泡肝组织中阳性表达率明显高于未转移的泡肝组织

( $P<0.01$ )。上述结果提示,OPN 蛋白的高表达可能使泡肝组织获得较强的侵袭和转移能力。

在恶性肿瘤的远处转移过程中,ECM 的降解和再塑型起着非常重要的作用。MMP-2 为锌离子依赖性内肽酶,是降解基底膜和 ECM 主要结构Ⅳ胶原的关键酶,有利于快速增殖的肿瘤细胞摆脱 ECM 的束缚而迁移,是肿瘤细胞向周围浸润的生化基础,在肿瘤的侵袭、转移过程中起重要作用。有研究表明<sup>[7]</sup>,MMP-2 与恶性肿瘤发展和侵袭转移密切相关。本研究发现,MMP-2 在泡肝组织中阳性表达率明显高于正常肝组织( $P<0.01$ ),且在有转移的泡肝组织中阳性表达率明显高于未转移的泡肝组织( $P<0.01$ ),表明 MMP-2 的高表达能使 ECM 降解加速,破坏基底膜,并可能促进泡肝的浸润。

Gotoh 等<sup>[8]</sup>研究表明,OPN 在 HCC 与基质细胞的相互作用中发挥了重要作用。本实验发现,OPN 在泡肝囊泡壁部分基质细胞及部分肝细胞中表达阳性,从而推测 OPN 在泡肝基质细胞中的高表达可能与泡肝侵袭浸润有关。Mrena 等<sup>[9]</sup>认为,肿瘤细胞可能通过与基质细胞进行信息交换,协同产生和调节 MMP-2,利于肿瘤细胞的浸润和转移。本研究也发现 MMP-2 在泡肝囊泡壁部分基质细胞及部分肝细胞中表达阳性,因而提示 MMP-2 在基质细胞中的表达可能与泡肝的浸润有关。

Philip 等<sup>[10]</sup>报道,OPN 通过激活 NF- $\kappa$ B 信号转导通路,使 pro-MMP-2 活化为 MMP-2,从而促进细胞迁移、ECM 降解以及肿瘤转移。Agnihotri 等<sup>[11]</sup>研究指出,OPN 可作为 MMP 的底物,经 MMP 酶切后与整合素结合进而促进细胞黏附与转移。本研究经双变量相关分析显示,OPN 和 MMP-2 在泡肝中的表达呈正相关( $r=0.36$ , $P<0.01$ ),表明 OPN 和 MMP-2 表达可能有一致性,与 Philip 等<sup>[10]</sup>研究结果相符。本研究结果提示,OPN 及 MMP-2 在泡肝进展过程中可能起协同促进作用,并可能促进泡肝的侵袭转移。如果联合检测泡肝中 OPN 和 MMP-2 的表达,将对预测泡肝的转移具有一定临床意义。

本研究结果与 OPN、MMP-2 具有促进肝癌等恶性肿瘤细胞侵袭和转移作用的报道有一定的相似性<sup>[3,5,12-13]</sup>,可能与泡肝的生长方式类似于恶性肿瘤细胞的生物学特点有关。国内张龙等<sup>[14]</sup>报道,OPN 在长爪沙鼠淋巴瘤转移灶中的阳性细胞表达率明显高于泡球蚴组织,从而推测泡型棘球蚴的转移可能与 OPN 有关。国内张永国等<sup>[15]</sup>报道,抗 OPN 抗体与体内 OPN 结合,阻碍了 OPN 的功能,从而抑制沙鼠泡球蚴的生长,以上结论支持了本研究的结果。本研究结果提示,OPN、MMP-2 高表达可能具有促进生物学行为类似癌细胞的泡肝的浸润和转移。目前对人泡肝侵袭转移的研究非常少,关于 OPN、MMP-2 在泡肝侵袭转移中的作用机制、信号通路等仍不清楚,有待进一步研究。

#### 参考文献:

- [1] 田文平,辛维藩,张冠新.泡球蚴病 101 例临床分析[J].新医学,2008,39(10):348-349.
- [2] Charbonnet P,Buhler L,Sagnak E,et al. Longterm follow up of patients with alveolar echinococcosis [J]. Ann Chir,

2004,129(3):337-342.

- [3] 陆健,李克,卞建民,等.骨桥蛋白在肝癌中表达的临床意义[J].南京医科大学学报:自然科学版,2007,27(9):931-935.
- [4] Mohamed K,Tanani E. Role of osteo pontin in cellular signaling and metastatic phenotype[J]. Fron Bios,2008,13(40):4276-4284.
- [5] Wai PY,Kuo PC. Osteopontin;regulation in tumor metastasis[J]. Cancer Metastasis Rev,2008,27(2):103-118.
- [6] Ye QH,Qin LX,Forgues M,et al. Predicting hepatitis B viruspositive metastatic hepatocellular carcinomas using gene expression profiling and supervised machine learning[J]. Mat Med,2003,9(4):416-423.
- [7] Park MJ,Kwak HJ, Lee HC, et al. Nerve growth factor induces endothelial cell invasion and cord formation by promoting matrix metalloproteinase-2 expression through the phosphatidylinositol 3-kinase/Akt signaling pathway and AP-2 transcription factor[J]. J Biol Chem,2007,282(42):30485-30496.
- [8] Gotoh M,Sakamoto M,Kanetaka K, et al. Over expression of osteopontin in hepatocellular carcinoma[J]. pathol Int,2002,52(1):19-24.
- [9] Mrena J,Wiksten JP,Nordling S, et al. MMP-2 but not MMP-9 associated with COX-2 and survival in gastric cancer[J]. J Clin Pathol,2006,59(6):618-623.
- [10] Philip S,Bulbule A,Kundu GC. Matrix metalloproteinase-2;mechanism and regulation of NF-kappaB-mediated activation and its role in cell motility and ECM-invasion[J]. Glycocon J,2004,21(8/9):429-441.
- [11] Agnihotri R,Crawford HC,Hare H, et al. Osteopontin, a novel substrate for matrix metalloproteinase-3 (stromelysin-1) and matrix metalloproteinase-7 (matrilysin) [J]. J Biol Chem,2001,276(30):28261-28267.
- [12] Rangaswami H,Bulbule A,Kundu GC. Osteopontin;role in cell signaling and cancer progression[J]. Trends Cell Biol,2006,16(2):79-87.
- [13] Wang LK,Wang H,Zhang SW. Clinical significance of the upregulated osteopontin mRNA expression in human colorectal cancer[J]. J Gastrointest Surg,2010,14(1):74-81.
- [14] 张龙,张示杰,曹玉文,等.骨桥蛋白与肝泡型棘球蚴转移的相关研究[J].中国寄生虫与寄生虫病杂志,2011,29(1):33-36.
- [15] 张永国,张示杰,赵江桥,等.抗骨桥蛋白抗体对沙鼠肝泡球蚴组织细胞因子表达的影响[J].中国人兽共患病学报,2011,27(10):897-900.

(收稿日期:2013-06-08 修回日期:2013-08-01)