·论　著·

脾脏切除对胃上中部及全胃癌患者手术疗效的影响研究*

周晓刚[1]，陈　力[2]

（1.四川省医学科学院/四川省人民医院胃肠外科，四川成都 610072；
2.浙江大学医学院附属第二医院外科，浙江杭州 310009）

摘　要：目的　探讨脾脏切除对胃上中部及全胃癌患者手术疗效的影响。**方法**　选取 2003 年 4 月至 2008 年 1 月于四川省医学科学院/四川省人民医院和浙江大学医学院附属第二医院接受胃癌 D2 根治术的 86 例胃上中部及全胃癌患者，将接受保脾改良淋巴结清除术的 47 例患者作为观察组，接受 D2 根治术联合脾脏切除的 39 例患者作为对照组，比较两组患者的远期疗效。**结果**　观察组的住院总时间为(20.62±7.93)d，术后并发症发生率为 10.64%，明显少于对照组的住院总时间(27.51±12.44)d 和并发症发生率30.77%，两组比较差异有统计学意义(t=3.128，χ^2=5.446，P=0.000)；观察组与对照组不同 TMN 分期患者 5 年生存率比较，差异无统计学意义(P>0.05)。**结论**　对于不伴有脾脏或脾胃韧带转移的胃上中部及全胃癌患者，保留脾脏的改良淋巴结清扫术能够使患者获得与联合脾脏切除相同的预后，并降低了并发症的发生率，值得临床推广。

关键词：胃肿瘤；D2 根治术；脾切除术；治疗结果

doi：10.3969/j.issn.1671-8348.2014.11.001　　**文献标识码：**A　　**文章编号：**1671-8348(2014)11-1281-03

Study of influence of splenectomy on surgical efficacy in patients with gastric cancer in upper and middle portion and entire stomach*

Zhou Xiaogang[1]，*Chen Li*[2]

(1. *Department of Gastrointestinal Surgery*，*Sichuan Academy of Medical Science/Sichuan Provincial People's Hospital*，*Chengdu*，*Sichuan* 610072，*China*；2. *Department of Surgery*，*Second Affiliated Hospital*，*School of Medicine Zhejiang University*，*Hangzhou*，*Zhejiang* 310009，*China*)

Abstract：Objective　To study the influence of splenectomy on the surgical efficacy in the patients with gastric cancer in the upper and middle portion and entire stomach. **Methods**　86 patients with gastric cancer in the upper and middle portion and entire stomach receiving the gastric cancer D2 radical operation in the two hospitals from April 2003 to January 2008 were selected and divided into the observation group(47 cases) and the control group(39 cases). The observation group accepted the modified lymphadenectomy with spleen-preserving，while the control group accepted the D2 total radical gastrectomy with splenectomy. The long-term effects were compared between the two groups. **Results**　The total hospitalization time and the occurrence rate of postoperative complications were(20.62±7.93)d and 10.64% in the observation group，which were less than (27.51±12.44)d and 30.77% in the control group，and the differences between the two groups showed the statistical significance(t=3.128，χ^2=5.446，P=0.000). The 5-year survival rate in different TNM stages had no statistical difference between the two groups(P>0.05). **Conclusion**　For the patients with gastric cancer in the upper and middle portion and entire stomach without spleen or splenogastric ligament metastasis，the modified spleen-preserving lymphadenectomy could make the patients to get the same prognosis as the gastrectomy combined with splenectomy，which reduces the occurrence rate of complications and is worth promoting clinically

Key words：stomach neoplasms；D2 total radical gastrectomy；splenectomy；treatment outcome

随着胃肠外科手术方法的不断规范化及合理化，手术理念也由以往的联合脏器切除向保留脏器转移[1]。对于胃上中部及全胃癌患者，以往的观点主张在手术过程中行脾切除术及远侧胰腺切除术以达到彻底清扫脾门淋巴结与脾动脉旁淋巴结的目的。当前的定论认为若肿瘤细胞未侵犯胰腺，则无需在手术过程中联合切除远侧胰腺，但对于是否需要行预防性脾切除术目前尚无定论[2]。国内外的文献均报道合并有脾门淋巴结转移的患者的远期预后较差，其 5 年生存率甚至与合并有腹主动脉旁淋巴结转移的胃癌患者相接近，而术中预防性的脾切除并未明显提升此类患者的生存时间[3-4]。故有学者提出了采用保留脾脏的改良淋巴结清除术，本研究比较保脾改良淋巴结清除术与 D2 根治术联合脾切除术对胃中上部及全胃癌患者的手术疗效，现报道如下。

1　资料与方法

1.1　一般资料　选取 2003 年 4 月至 2008 年 1 月于四川省医学科学院/四川省人民医院和浙江大学医学院附属第二医院胃肠外科接受胃癌 D2 根治术的 86 例胃中上部及全胃癌患者。纳入标准：(1)手术前均未接受放、化疗；(2)术前影像学检查及术中探查均未发现胰腺、脾脏及脾胃韧带的浸润；(3)患者出院后有完整的门诊及电话随访资料；(4)排除残胃癌及残胃复发癌患者；(5)不合并严重的基础疾病；(6)随访过程中的死亡患者均为肿瘤复发死亡；(7)患者本人自愿签署书面知情同意书，并经该院伦理委员会审核通过。将接受保脾改良淋巴结清除术的 47 例患者作为观察组，其中男 28 例，女 19 例，年龄

*　**基金项目：**国家自然科学基金资助项目(81071959)。　**作者简介：**周晓刚(1980－)，主治医师，本科，主要从事普外胃肠道方面疾病的诊治研究。

(57.32±11.91)岁，肿瘤大小(6.42±2.93)cm；接受 D2 根治术联合脾切除术的 39 例患者作为对照组，男 23 例，女 16 例，年龄(58.14±13.42)岁，肿瘤大小(6.33±3.14)cm。两组患者临床相关资料比较，差异无统计学意义($P>0.05$)，见表 1。

表 1　两组患者临床相关资料比较

临床资料	观察组(n=47)	对照组(n=39)	t/χ^2	P
大体分型(n)			0.010	0.919
博尔曼Ⅰ、Ⅱ型	21	17		
博尔曼Ⅲ、Ⅳ型	26	22		
组织学类型(n)			0.199	0.905
高、中分化腺癌	19	14		
低、未分化腺癌	26	23		
其他类型	2	2		
肿瘤分布(n)			0.075	0.963
上 1/3	28	24		
中 1/3	16	13		
全胃	3	2		
T 分期(n)			0.076	0.782
T_1	4	3		
T_2	3	2		
T_3	25	22		
T_4	15	12		
N 分期(n)			0.053	0.819
N_0	16	14		
N_1	13	11		
N_2	14	12		
N_3	4	2		
TNM 分期(n)			0.104	0.747
Ⅰ期	7	6		
Ⅱ期	9	6		
Ⅲ期	14	12		
Ⅳ期	17	15		

1.2　方法

1.2.1　手术方法　86 例患者均接受胃癌 D2 根治术，手术清扫淋巴结范围相同。对照组在手术过程中进行预防性的脾切除术。预防性脾切除术指征：肿瘤位于大弯侧或胃底、或肿瘤已经侵犯脾脏、脾门，应行联合脾切除。而观察组则在手术过程中接受保脾改良淋巴结清除术，手术过程如下：将胰腺表面的浆膜清除后依次清除肝动脉周围淋巴结、腹腔动脉淋巴结及胃左根部淋巴结，剥离胰腺被膜，并剔除脾动脉周围脂肪及结缔组织。打开脾血管鞘，将脾门前的脂肪、淋巴及结缔组织在靠近脾脏处进行钝性分离，暴露脾动脉与脾静脉出脾脏的分支。逐步向动静脉的主干进行分离，并清除主干前的淋巴结与脂肪、结缔组织，直至血管根部。将脾肾韧带与脾结肠韧带游离出来后继续钝性分离脾脏、胰体尾部及后腹膜间隙，将胰脾翻向右侧后对脾脏及胰体尾背部的淋巴结、脂肪及结缔组织进行清除，最后将打开的脾肾韧带间断缝合。

1.2.2　评价标准　对比分析两组患者的住院时间、术后并发症发生率及术后 5 年的生存情况，于所有患者出院后进行电话及门诊随访，采用 Kaplan-meire 法对生存曲线进行分析。

1.3　统计学处理　采用 SPSS16.0 软件进行统计分析，计量资料用 $\bar{x}\pm s$ 表示，组间比较采用 t 检验；计数资料采用率表示，组间采用 χ^2 检验。生存率曲线的显著性检验采用 Log-rank 法，检验标准为 0.05，以 $P<0.05$ 为差异有统计学意义。

2　结　果

2.1　两组患者住院时间及不同 TMN 分期 5 年生存率比较　观察组住院时间为(20.62±7.93)d，对照组为(27.51±12.44)d，两组比较差异有统计学意义($t=3.128$，$P=0.000$)。86 例患者平均随访时间(6.70±1.20)年，随访率 100%。两组不同 TMN 分期患者 5 年生存率比较，差异无统计学意义($P>0.05$)，见表 2、图 1。

2.2　两组患者术后并发症比较　观察组术后并发症发生率明显低于对照组($P<0.05$)，见表 3。

表 2　两组不同 TMN 分期患者 5 年生存率的比较(%)

组别	n	Ⅰ期	Ⅱ期	Ⅲ期	Ⅳ期
观察组	47	100.00	66.73	28.64	17.62
对照组	39	100.00	83.35	33.31	13.34
χ^2		0.000	0.511	0.069	0.113
P		1.000	0.475	0.793	0.737

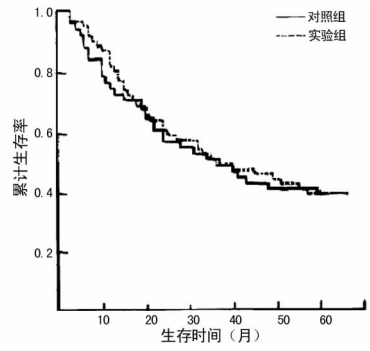

图 1　两组患者术后生存曲线比较

表 3　两组患者术后并发症发生情况比较[n(%)]

组别	n	腹腔感染	胸腹腔积液	肺部感染	切口感染	吻合口瘘	吻合口出血	腹腔出血	合计
观察组	47	1(2.13)	1(2.13)	1(2.13)	0	1(2.13)	0	1(2.13)	5(10.64)
对照组	39	2(5.13)	2(5.13)	1(2.56)	1(2.56)	2(5.13)	1(2.56)	3(7.69)	12(30.77)
χ^2		0.570	0.570	0.018	1.219	0.570	1.219	1.488	5.446
P		0.450	0.450	0.894	0.269	0.450	0.269	0.222	0.020

3 讨 论

胃上中部及全胃癌的第 2 站淋巴结主要包括脾门淋巴结及脾动脉旁淋巴结，大样本量的研究显示，进展期胃癌患者中这两组淋巴结的转移率约为 10%[5]。以往曾有学者主张在 D2 根治术中实施脾脏及远端胰腺的切除术，但术中的联合脏器切除大大增加了患者术后胰瘘、膈下感染等并发症的发生，尤其是合并糖尿病的患者，其术后并发症的风险更高[6]。近年来的研究结果显示，术中保留胰腺不仅可以降低并发症的发生率，还能够改善患者的远期预后，且预防性脾脏切除的意义尚处于争论阶段[7]。

国外有学者报道，对于有脾门淋巴结转移的患者，术中切除脾脏后患者的 5 年生存率与无淋巴结转移的患者相当，故认为在胃癌的 D2 根治术中联合脾脏切除术对于患者的预后有着极为重要的意义[8]。但与此同时，国内学者在类似研究中保留脾脏并进行淋巴结清扫患者的 5 年生存率要高于接受脾切除术的患者，故其主张除非肿瘤直接侵犯脾脏，一般情况下不切除脾脏[9]。且最新的研究结果显示，伴有脾门淋巴结转移患者的术后存活情况较差，即使接受了脾切除术，其预后仍不能得到较为明显的改善[10]。而抛开术后生存情况这一因素不谈，脾切除术增加了患者术后发生并发症的风险。这主要是因为脾脏作为机体的免疫器官，其存在对于肿瘤细胞的生长有抑制的作用，切除脾脏不仅增加了患者潜在的感染风险，还使得恶性肿瘤具备了有利于其复发的内环境[11-12]。本研究结果显示，观察组术后并发症发生率明显低于对照组（$P<0.05$）。另一方面，手术过程中切除脾脏延长了手术的时间，增加了术中失血，这直接影响了患者术后的恢复速度，本研究发现观察组的平均住院时间要明显短于对照组（$P<0.05$）。有研究显示，手术过程中更多的出血量会增加术后恶性肿瘤在后腹膜复发的风险，其对于残存肿瘤细胞的生长及转移也起到了一定的促进作用，故预防性脾切除术并不能有效改善胃上中部及全胃癌患者的预后[13]。本研究通过对所有患者出院后的随访资料进行分析，发现观察组与对照组不同 TMN 分期患者 5 年生存率比较，差异无统计学意义（$P>0.05$）。但在实际的操作过程中，发现保留脾脏的淋巴结清扫在技术上存在着一定的难度，若在手术过程中损伤了脾脏的实质或是重要的血管，脾脏的切除仍不可避免。故大量的文献均报道在保留脾脏的情况下对第 10、11 组淋巴结进行清扫，其清除的淋巴结数目较低[14]。如果患者在手术前已经发生了脾门淋巴结的转移，即使将脾脏一并切除，患者的 5 年生存率并不能得到明显提升。如术中探查发现脾脏或脾胃韧带有明显的转移灶，脾脏的切除仍具备着一定的意义[15]。

综上所述，对于不伴有脾脏或脾胃韧带转移的胃上中部及全胃癌患者，保留脾脏的改良淋巴结清扫术能够使患者获得与联合脾切除术相同的预后，并降低了并发症的发生率，故值得临床推广。

参考文献：

[1] 丁杰，廖国庆，张忠民，等. 胃癌根治性手术联合脾切除必要性的 Meta 分析[J]. 中华胃肠外科杂志，2011，14(2)：120-124.

[2] 吴晖，姚宝国，何裕隆，等. 不同时期胃癌浸润邻近器官情况及其外科治疗与预后分析[J]. 中华消化外科杂志，2013，12(7)：490-495.

[3] Kataoka H，Mizuno K，Hayashi N，et al. Diagnostic utility of small-caliber and conventional endoscopes for gastric cancer and analysis of endoscopic false-negative gastric cancers[J]. World J Gastrointest Endosc，2013，5(9)：440-445.

[4] Dai CL，Yang ZG，Xue LP，et al. Application value of multi-slice spiral computed tomography for imaging determination of metastatic lymph nodes of gastric cancer[J]. World J Gastroenterol，2013，19(34)：5732-5737.

[5] 王琳，沈洁，孟丽娟，等. 胃癌组织中硫酸酯酶 2 和 WRN 基因启动子甲基化与伊立替康药物敏感性的关系[J]. 中华肿瘤杂志，2013，35(6)：418-422.

[6] Stojcev Z，Bobowicz M，Jarzab M，et al. Morbidity，mortality and survival after stomach resection with or without splenectomy-the single centre observations[J]. Pol Przegl Chir，2013，85(8)：433-437.

[7] 李晓琴，姬发祥，林民哲，等. 卡培他滨联合奥沙利铂治疗进展期老年胃癌的临床观察[J]. 重庆医学，2013，42(7)：795-796.

[8] Mou TY，Hu YF，Yu J，et al. Laparoscopic splenic hilum lymph node dissection for advanced proximal gastric cancer：a modified approach for pancreas and spleen-preserving total gastrectomy[J]. World J Gastroenterol，2013，19(30)：4992-4999.

[9] 姚学新，严超，燕敏，等. 胃癌 D2 根治术联合脾切除与否对疗效影响的比较研究[J]. 中华胃肠外科杂志，2010，13(2)：111-114.

[10] Lu J，Huang CM，Zheng CH，et al. Learning curve of laparoscopy spleen-preserving splenic hilar lymph node dissection for advanced upper gastric cancer[J]. Hepatogastroenterology，2013，60(122)：296-300.

[11] Xu Y，Zhao AG，Li ZY，et al. Survival benefit of traditional Chinese herbal medicine(a herbal formula for invigorating spleen) for patients with advanced gastric cancer[J]. Integr Cancer Ther，2013，12(5)：414-422.

[12] 王向昱，李立军，金洲祥，等. 胃癌合并门静脉高压症的手术治疗选择[J]. 中华普通外科杂志，2011，26(5)：384-387.

[13] Ahn JY，Jung HY，Kim do H，et al. Diagnosis of an accessory spleen mimicking a gastric submucosal tumor using endoscopic ultrasonography-guided fine-needle aspiration[J]. Korean J Gastroenterol，2012，59(6)：433-436.

[14] 冯燕，杨畅，刘琼，等. 器官外非淋巴结性转移癌组织与胃癌预后相关性研究[J]. 重庆医学，2012，41(29)：3033-3034.

[15] Pacelli F，Rosa F，Marrelli D，et al. Do perioperative blood transfusions influence prognosis of gastric cancer patients? Analysis of 927 patients and interactions with splenectomy[J]. Ann Surg Oncol，2011，18(6)：1615-1623.

（收稿日期：2013-10-03 修回日期：2013-12-28）