

## 超薄腹部皮管修复手指不规则皮肤缺损的临床研究

金日浩<sup>1</sup>, 王夫平<sup>1</sup>, 金 昱<sup>2△</sup>

(1. 南方医科大学附属小榄医院手外科, 广东中山 528415;

2. 延边大学医学部人体解剖学教研室, 吉林延吉 133000)

**摘要:**目的 探讨应用超薄腹部皮管修复手指不规则皮肤缺损的方法及临床疗效。方法 2007 年 7 月至 2012 年 4 月, 收治 32 例手指不规则皮肤缺损的患者。其中, 男 24 例, 女 8 例; 年龄 16~42 岁, 平均 29 岁, 均为机器挤压伤, 均为急诊入院, 急诊手术 10 例, II 期手术 22 例。手术彻底清创后, 皮肤软组织缺损范围为 2 cm×3 cm~4 cm×6 cm; 采用大小为 3 cm×4 cm~5 cm×7 cm 的超薄腹部皮管修复, 供区直接缝合。结果 术后 3 周断蒂, 皮瓣均成活, 切口 I 期愈合。30 例患者获随访, 随访时间 6~9 个月, 平均 7 个月, 皮瓣质地饱满, 外观满意; 术后皮瓣感觉恢复: S0 12 例, S1 8 例, S2 10 例。结论 应用超薄腹部皮管修复手指不规则皮肤缺损是一种理想的选择, 手术操作简单, 效果好, 供区损伤小, 具有较好的临床应用价值。

**关键词:**超薄; 腹部皮管; 不规则; 手指皮肤缺损

doi:10.3969/j.issn.1671-8348.2014.13.009

文献标识码: A

文章编号: 1671-8348(2014)13-1560-02

## Clinical study on ultrathin abdominal pipe flap for repairing irregular skin defect of finger

Jin Rihao<sup>1</sup>, Whang Fuping<sup>1</sup>, Jin Yu<sup>2△</sup>

(1. Department of Hand Surgery, Xiaolan Hospital of Southern Medical University, Zhongshan, Guangzhou 528415, China;

2. Department of Anatomy and Histology and Embryology, Medical College of Yanbian University, Yanbian, Jilin 133000, China)

**Abstract:** Objective To evaluate the treatment on irregular skin defect of finger with ultrathin abdominal pipe flap. Methods From July 2007 to April 2012, 32 cases (24 males, 8 females; age ranged from 16 to 42 years old, average of 29 years old). All were machine crush injury, 10 cases of emergency, 22 cases of second operation. The soft tissue defect from 2 cm×3 cm to 4 cm×6 cm; The skin defect of finger was repaired ultrathin abdominal flap from 3 cm×4 cm to 5 cm×7 cm. Results All the flaps and skin grafting were survived completely after operation and the vascular pedicle was severed after three weeks. 30 patients were followed from 6 to 9 months and an average of 7 months, which could obtain function and satisfactory appearance. The average two-point discrimination (10 cases of S0, 8 cases of S1, 10 cases of S2), finger function was restored. Conclusion The ultrathin abdominal pipe flap, which is achieved simple and had minimal donor site morbidity, is an ideal option for irregular skin defect of finger.

**Key words:** ultrathin; abdominal pipe flap; irregular; skin defect of finger

临床经常遇到手指不规则皮肤软组织缺损的患者, 该类患者为手指多平面缺损, 形状不规则, 缺损面积大的特点, 应用局部带蒂转移皮瓣修复困难, 应用游离皮瓣修复手术技术要求高不适合于基层医院开展, 游离皮瓣及局部转移皮瓣不适合于修复断指再植术后皮肤缺损的患者。2007 年 7 月至 2012 年 4 月, 急诊收治 32 例手指不规则皮肤缺损的患者, 应用超薄腹部皮管修复, 取得满意效果, 现报道如下。

## 1 资料与方法

**1.1 一般资料** 本组患者 32 例, 其中, 男 24 例, 女 8 例; 年龄 16~42 岁, 平均 29 岁。左手 13 例, 右手 19 例, 拇指 5 例, 示指 12 例, 中指 6 例, 环指 9 例。均为机器挤压伤。急诊手术 10 例, II 期手术 22 例。伤后行清创缝合, 骨折复位内固定 9 例, 伤后行骨折复位内固定血管探查修复 12 例, 伤后行骨折复位内固定血管神经肌腱探查修复 11 例。入院检查: 手指皮肤缺损均为 2 个平面以上, 形状不规则。

## 1.2 方法

**1.2.1 手术方法** 臂丛麻醉下手术。手部创面彻底清创后, 对合并有指骨骨折或肌腱神经血管损伤的手指, 先予骨折复位、克氏针固定、肌腱神经血管修复。对于局部皮肤挫伤严重、手指血运不稳定的患者行二期手术处理, 其余均急诊手术处

理, 根据创面的大小, 在同侧或对侧腹部设计皮瓣大小及方向, 切开皮肤, 自深筋膜以前切开并掀起皮瓣, 采用手术剪剔除脂肪组织仔细修薄皮瓣远 1/2, 修薄后的皮瓣隐约可见真皮下血管网, 修薄皮瓣边缘; 缝合皮瓣近端 1/2 成管状长约 2~3 cm; 将皮瓣远端于创面直接缝合, 供区直接缝合, 制动患肢。

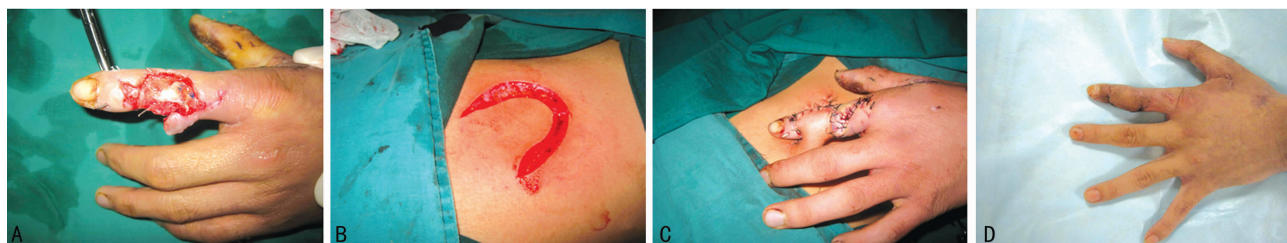
**1.2.2 术后处理** 术后用绷带固定上肢。术后 2 周开始行夹管训练, 术后 3 周断蒂, 将腹部近端蒂部适当修薄, 缝合指体, 腹部供区直接缝合, 术后逐渐开始功能锻炼治疗。

## 2 结果

术后 3 周断蒂, 皮瓣均成活, 有 5 例术后皮瓣有水泡, 切口均 I 期愈合。30 例患者获随访, 随访时间 6~9 个月, 平均 7 个月。皮瓣质地饱满, 外观满意; 术后皮瓣感觉恢复: S0 12 例, S1 8 例, S2 10 例, 根据两点辨别觉评判 S0 表示无感觉, S1 表示有一定感觉, S2 表示有明显感觉。

典型病例 患者, 男, 17 岁。左手被冲床压伤, 造成左示指中末节骨折伸肌腱断裂并缺损, 急诊行清创缝合, 骨折复位内固定, 游离掌长肌腱移植修复, 石膏托外固定术。术后左示指中末节背侧、桡侧、掌侧可见大小约 3 cm×4 cm 皮肤坏死, 移植肌腱坏死。肌腱缺损约 4 cm, 术后 2 周皮肤坏死界限清楚, 行扩创, 游离掌长肌腱移植, 超薄腹部皮管修复术。术后 3

周行皮瓣断蒂手术,见图 1。



A:左示指皮肤缺损;B:皮瓣设计;C:皮瓣修复术后即刻;D:皮瓣修复术后6个月。

图 1 典型病例

### 3 讨 论

**3.1 手指不规则皮肤缺损的特点** 本组患者手指皮肤缺损多为机器挤压伤所致,手指损伤严重,常合并手指骨折血管神经肌腱损伤,大部分患者术后皮肤坏死,皮肤缺损多为 2 个平面上,皮肤缺损相对面积大,常合并骨肌腱外露,应用局部带蒂皮瓣修复困难。近年来开展的指动脉岛状皮瓣、指动脉中段背侧支岛状皮瓣、指背血管网皮瓣、指侧方皮支血管链皮瓣等修复皮肤缺损<sup>[1-4]</sup>,术后手指有瘢痕残留,供区损伤大,皮瓣供区位于指背暴露部位,不耐摩擦,植皮不宜存活。较大面积的皮肤缺损应用腓动脉、骨间背、上臂外侧穿支皮瓣<sup>[5-7]</sup>修复,亦取得良好的疗效,但修复小面积皮肤缺损,上述皮瓣略显臃肿。

**3.2 超薄腹部皮管修复手指不规则皮肤缺损** 优点:(1)腹部超薄皮瓣又称腹部真皮下血管网皮瓣,具有皮瓣薄、质地好、断蒂时间短、长宽比例大等优点,修复后创面较平整,克服了传统腹部皮瓣外观臃肿,避免了二次去脂手术。临床应用腹部真皮下血管网皮瓣<sup>[8-11]</sup>修复手部皮肤缺损取得良好的疗效。(2)符合皮瓣的应用原则,顾玉东<sup>[12]</sup>提倡用腹部皮瓣修复手指皮肤缺损,提出手与前臂是人类最重要的劳动器官,又是人类仅次于颜面的美容器官,从手及前臂切取皮瓣应慎重。(3)传统腹部皮瓣旋转受一定限制,适合修复单一平面的手指皮肤缺损,且手指于腹部贴合较紧,术后手指于腹部贴合处常出现糜烂,甚至出现伤口感染。超薄腹部皮瓣克服了上述缺点,可以修复多个平面的不规则手指皮肤缺损,可以有一定的活动度,术后摆放位置舒适,便于换药。(4)应用游离皮瓣修复手指不规则皮肤缺损可以取得满意的疗效<sup>[13-15]</sup>,但手术操作复杂,手术技术要求高不利于基层医院开展。(5)临床断指再植术后皮肤坏死非常常见,若皮肤缺损面积大不适于应用近位带蒂皮瓣修复,因担心破坏再植指体血运,无法应用游离皮瓣修复,应用超薄腹部皮管修复可取得满意的疗效。超薄腹部皮管操作简单实用,适合于基层医院开展。缺点:治疗周期长,皮瓣感觉恢复差,不适合于修复手指掌侧皮肤缺损。

**3.3 手术注意事项** (1)超薄真皮下血管网皮瓣时,剔除皮瓣远 1/2 的脂肪层,慎用电凝止血,用丝线结扎活动性出血点,注意保护真皮下血管网。(2)皮瓣蒂部不削薄,以避免影响远端真皮下血管网皮瓣的血供,蒂部缝成管状时应避免张力过大,而影响皮瓣的血液供应。(3)术后 2 周开始行夹管训练,促进皮瓣于受区的循环重建,3 周后可以行断蒂手术。(4)设计皮瓣时应摆放手指于舒适的体位。

### 参考文献:

[1] 李启朝,张双喜,陈振喜,等.指动脉中段背侧支岛状皮瓣

的设计与应用[J].中华整形外科杂志,2011,27(5):340-342.

[2] Zhang X, Shao X, Ren C, et al. Reconstruction of thumb pulp defects using a modified kite flap[J]. J Hand Surg Am, 2011, 36(10):1597-1603.

[3] 易男,王培吉.指侧方皮支血管链皮瓣修复手指软组织缺损[J].实用手外科杂志,2012,26(2):120-122.

[4] 张文龙,王增涛,焦成,等.指背血管网皮瓣修复手指皮肤缺损[J].中华整形外科杂志,2012,28(1):26-28.

[5] 梅良斌,徐永清,朱跃良.游离腓动脉穿支皮瓣修复手指皮肤缺损[J].中华创伤骨科杂志,2012,14(7):634-635.

[6] 黄剑,郑远圆,李基民,等.游离上臂外侧分叶皮瓣在手部多创面皮肤缺损中的应用[J].中华手外科杂志,2013,29(1):25-27.

[7] 滕晓峰,陈宏,梅劲.臂外侧穿支皮瓣修复手指皮肤缺损的临床应用[J].中华显微外科杂志,2013,36(1):11-14.

[8] 李金亮,朱伟.腹部埋藏和真皮下血管网皮瓣修复手部软组织缺损[J].中华手外科杂志,2012,28(4):255-257.

[9] 周晓,芮永军,许亚军,等.腹部对合式真皮下血管网皮瓣修复多指套状撕脱伤[J].中华整形外科杂志,2012,28(3):224-225.

[10] 王生钰,谢建华,李再桂,等.腹部扩创张真皮下血管网皮瓣修复手背瘢痕挛缩的临床研究[J].中国修复重建外科杂志,2012,26(5):554-557.

[11] 周丹亚,李学渊,滕晓峰,等.腹部超薄任意皮瓣修复手部皮肤缺损的临床体会[J].实用手外科杂志,2011,25(1):78-79.

[12] 顾玉东.提倡用腹部皮瓣修复手部皮肤缺损[J].中华手外科杂志,2009,25(5):257-259.

[13] 梅良斌,徐永清,朱跃良,等.游离尺动脉腕上支皮瓣修复手指皮肤缺损[J].临床骨科杂志,2012,15(3):301-303.

[14] 梅良斌,徐永清,朱跃良,等.游离腓动脉穿支皮瓣修复手指皮肤缺损[J].中华创伤骨科杂志,2012,14(7):634-635.

[15] 赵国红,谢振军,孙华伟,等.胫后动脉穿支皮瓣游离移植修复手指皮肤缺损[J].中华显微外科杂志,2010,33(6):519-520.

(收稿日期:2013-11-24 修回日期:2014-01-26)