

论著·临床研究

# Prolift 系统盆底重建术与常规阴式手术治疗盆腔器官脱垂的临床分析

曹杰<sup>1</sup>, 赵纯全<sup>2△</sup>

(1. 重庆医科大学附属大学城医院妇产科 401331; 2. 重庆医科大学附属第一医院妇产科 400016)

**摘要:**目的 比较 Prolift 系统盆底重建术与常规阴式手术治疗盆腔器官脱垂的临床疗效。方法 回顾性分析 2009 年 6 月至 2011 年 3 月重庆医科大学附属第一医院收治入院的盆腔器官脱垂患者 64 例, 将其分为 Prolift 系统盆底重建组(重建组)32 例和阴式子宫切除加阴道前后壁修补术组(常规组)32 例, 比较两组患者一般情况、围术期及随访资料, 并进行统计学处理, 分析其手术效果。结果 两组患者的年龄、体质指数、绝经年龄、孕产次及子宫脱垂程度差异均无统计学意义( $P>0.05$ ), 所有患者手术均获成功, 均未出现严重的术后并发症。重建组患者在术中出血量、平均手术时间、肛门排气时间、术后最高体温、留置尿管天数以及术后住院天数等指标上均明显优于常规组( $P<0.05$ )。重建组随访率 93.8%(30/32), 术后 1 例(3.1%)复发, 1 例(3.1%)补片侵蚀, 1 例(3.1%)新发下尿路症状, 19 例恢复性生活, 1 例性交痛, 2 例性交不适感; 常规组随访率 90.6%(29/32), 术后 8 例(25%)复发, 4 例(12.5%)新发下尿路症状, 16 例恢复性生活, 3 例性交痛, 5 例性交不适感。术后 3 个月及 6 个月两组间客观治愈率比较差异无统计学意义( $P>0.05$ ); 术后 12 个月两组间客观治愈率比较差异有统计学意义( $P<0.05$ ), 重建组客观治愈率高于常规组。结论 Prolift 系统盆底重建术较常规阴式手术在治疗盆腔脏器脱垂中能更好地恢复盆底解剖结构和功能, 手术创伤小, 短期安全有效, 但远期疗效仍需进一步研究。

**关键词:**盆底重建术; 盆腔器官脱垂; Prolift 系统; 阴式子宫切除; 临床分析

doi:10.3969/j.issn.1671-8348.2014.15.017

文献标识码: A

文章编号: 1671-8348(2014)15-1871-04

## Clinical analysis on pelvic organ prolapse treated by pelvic floor reconstruction surgery with Prolift system and routine transvaginal surgery

Cao Jie<sup>1</sup>, Zhao Chunquan<sup>2△</sup>

(1. Department of Gynecology and Obstetrics, the Affiliated University Town Hospital of Chongqing Medical University, Chongqing 401331, China; 2. Department of Gynecology and Obstetrics, the First Affiliated Hospital of Chongqing Medical University, Chongqing 400016, China)

**Abstract: Objective** To investigate the clinical effectiveness of pelvic floor reconstruction surgery with Prolift system and routine transvaginal surgery in treating pelvic organ prolapse (POP). **Methods** We analyzed an retrospective study of 64 patients with POP patients from June 2009 to March 2011. All patients were divided into two groups, 32 cases of the reconstruction group were treated with pelvic floor reconstruction surgery with Prolift system, as reconstruction group, the other 32 cases in routine treatment group with routine transvaginal surgery, which included transvaginal hysterectomy, repair of anterior and posterior vaginal wall, as routine treatment group, the pre operative, peri operative data and follow up results were compared between the two groups and to evaluate the outcomes of the two groups after surgery. **Results** The age, body mass index, menopause age, pregnant times and the degree of uterus prolapse were no significant difference between the two groups ( $P>0.05$ ). The operation of all the patients were successful. No patient were infected after surgery, no vascular injury, or urinary system injury, or rectal injury occurred. Reconstruction group showed more significant in the amounts of blood loss, average operation time, anal exsufflation time, mean of highest postoperative body temperature, the urinary canal indwelling time and the postoperative hospitalization time compared with routine treatment group ( $P<0.05$ ). The follow up rate was 93.8% (30/32) in reconstruction group, 1 patient (3.1%) experienced recurrence, 1 patient (3.1%) experienced mesh erosion, 1 patient (3.1%) experienced new urinary tract symptoms, of 19 patients who were sexually active, 1 patient suffered from algopareunia and 2 from sexual intercourse discomfort respectively. The follow up rate was 90.6% (29/32) in routine treatment group, 4 patients (12.5%) experienced new urinary tract symptoms, 8 patients (25%) experienced recurrence, of 16 patients who were sexually active, 3 patients suffered from algopareunia and 5 from sexual intercourse discomfort. The objective cure rates at 3 and 6 months after operation was no significant difference between the two groups ( $P>0.05$ ), but the objective cure rate at 12 months after operation was significantly different between the two groups ( $P<0.05$ ). The objective curative rate in reconstruction group was significantly higher than that in routine treatment group. **Conclusion** Pelvic floor reconstruction surgery with Prolift system is a safe and effective methods of minimally invasive surgery, patients had better regain integrity of anatomical structure and functions of pelvic floor in short term for POP when compared with routine transvaginal surgery, but its long term study is still needed.

**Key words:** pelvic floor reconstruction surgery; pelvic organ prolapsed; Prolift system; transvaginal hysterectomy; clinical analysis

女性盆底功能障碍性疾病(PFD)是包括子宫、膀胱等盆腔器官脱垂(POP)、压力性尿失禁(SUI)及慢性盆腔疼痛(CPP)等一系列盆腔支持结构薄弱或退化、损伤及机能障碍的疾病。本病常发病于中老年妇女,不治疗或治疗不当会严重影响女性的健康、降低患者的生活质量。人口老龄化与本病的发病率和就诊率有密切关系,此外,本病的危险因素还包括妊娠、分娩、肥胖、慢性咳嗽和手术等。手术是治疗本病的主要有效手段,而常规的术式阴式全子宫切除加阴道前后壁修补术的特点是修补和加固盆底部分筋膜和韧带,其术程长、创伤大、术中出血多、复发率高,近年来,随着手术辅助器械和修补材料的不断更新,用 Prolift 系统进行盆底重建的应用越来越多,其治疗效果也受到临床医师的肯定和推广<sup>[1]</sup>。但是关于盆腔器官脱垂最适合的手术方式至今仍然没有统一的说法。本文探讨了 2009 年 6 月至 2011 年 3 月重庆医科大学附属第一医院不同手术方法治疗 64 例子官脱垂患者的疗效,现报道如下。

## 1 资料与方法

**1.1 一般资料** 选取 2009 年 6 月至 2011 年 3 月于重庆医科大学附属第一医院收治的 64 例盆腔器官脱垂患者,分为 Prolift 系统盆底重建组(重建组)及阴式子宫切除加阴道前后壁修补术组(常规组)。重建组 32 例患者中行全盆底重建术(Pro-

lift-T)29 例(10 例同时行全子宫切除术),3 例行前盆底重建术(Prolift-A),其中,多数合并有内外科疾病,合并压力性尿失禁 14 例,3 例阴道穹隆脱垂患者分别在全子宫切除术后 5 个月、3、7 年出现;常规组 32 例患者中多数合并有内外科疾病,合并压力性尿失禁 12 例。所有患者均未行激素替代治疗,其就诊的症状主要表现为阴道肿物脱出、腰骶部下坠感等。两组患者的年龄、体质指数、绝经年龄、孕次、产次和病程差异无统计学意义( $P>0.05$ )。按照国际量化分期法(POP-Q)<sup>[2]</sup>,了解子宫及阴道前后壁脱垂程度,两组患者各位点(Aa、Ap、Ba、Bp、C)测量差异均无统计学意义( $P>0.05$ ),盆底器官脱垂分期见表 1。

## 1.2 方法

**1.2.1 术前准备** 两组患者入院前 1 周均停用阿司匹林等抗凝药,重建组患者术前予雌三醇软膏阴道及宫颈涂抹至少 1 周,1 次/天,促进糜烂及溃疡面愈合,增加阴道黏膜弹性和抗感染能力。两组患者常规行妇科检查了解宫颈长度及有无病变,行宫颈 TCT 检查排除宫颈恶性病变,行妇科 B 超等了解有无子宫占位性病变及附件病变,了解患者有无不规则阴道流血及既往手术史,尤其是保留子宫的重建组患者。压力性尿失禁患者常规行尿常规及尿动力学检查。

表 1 两组 POP-Q 分期(n)

分期	宫(穹隆)脱垂		阴道前壁脱垂		阴道后壁脱垂	
	重建组(n=32)	常规组(n=32)	重建组(n=32)	常规组(n=32)	重建组(n=32)	常规组(n=32)
0 期	0	0	0	0	3	4
I 期	0	0	0	0	18	16
II 期	0	0	3	4	7	8
III 期	23	22	27	25	2	3
IV 期	9	10	2	3	2	1

**1.2.2 重建组** 采用 Prolift 系统及配套手术器械(美国强生公司),手术路径分为前盆腔(Prolift-A)、后盆腔(Prolift-P)及全盆腔(Prolift-T)。手术方法参考文献<sup>[3]</sup>。根据患者病情不同,若需切除子宫,则在阴道前后壁上贴附 Prolift 补片,并穿出皮肤切口,中间不要剪断;若为 SUI,则在补片放置后再行 TVT-O 或 TOT;若存在宫颈延长,应另行宫颈部分切除术。

**1.2.3 常规组** 常规行阴式全子宫切除联合阴道前后壁修补术。

**1.2.4 围术期观察** 记录两组患者手术时间(min)、术中出血量(mL)、术后最高体温(℃)等情况,术后常规预防抗感染治疗,48 h 内取出阴道填塞纱布,留置导尿管 2~5 d,拔尿管后测量膀胱残余尿,记录并观察两组患者阴道出血及有无阴道不适等情况。出院后 3 个月内避免性生活,保持大便通畅,尽量避免加重腹压或重体力的活动。

**1.2.5 随访方法** 术后 3、6、12 个月分别进行随访,包括:术后有无复发(生殖器官的再次脱出)、阴道异物感、白带性状或量的变化,术后有无行走不便及手术 3 个月后恢复性生活的满意度情况;妇科检查观察手术创面有无愈合,有无局部瘀斑、补片侵蚀、脱出、创面感染及缝线的排异等。患者无阴道肿物脱出症状为主观治愈,以 POP-Q 分期作为疗效客观评价指标,无脱垂为恢复满意,分期小于 II 期为客观治愈,II 期及 II 期以上为复发<sup>[4]</sup>。

**1.3 统计学处理** 采用 SPSS19.0 软件进行统计学分析,计量资料以  $\bar{x} \pm s$  表示,采用 *t* 检验,计数资料以百分比表示,采用  $\chi^2$  检验,以  $P<0.05$  为差异有统计学意义。

## 2 结果

**2.1 围术期情况比较** 两组患者手术均获成功,常规组中有 2 例患者在术后第 5 天拔除尿管后由于泌尿系统功能尚未恢复而发生尿潴留,测残余尿 320 mL,重新导尿后给予理疗及膀胱功能训练,2 d 后泌尿功能恢复顺利出院。重建组有 2 例患者出现外阴淤斑,其他患者无伤口感染、阴道血肿或出血,下肢活动正常,无神经、尿道、膀胱、直肠等器官损伤。重建组在手术时间、术中出血量、术后最高体温、留置尿管天数、肛门排气时间及术后住院天数上均小于常规组且差异有统计学意义( $P<0.01$ ),见表 2。

## 2.2 随访比较

**2.2.1 手术疗效** 两组患者规律随访 6~38 个月,中位随访时间为 22 个月,两组患者术后远期随访均无腰骶部坠胀、便秘及尿失禁等情况。

重建组:合并 SUI 的 14 例患者放置补片后行 TOT 或 TVT-O,14 例患者术前的尿失禁症状有不同程度的改善;1 例患者于术后 1 个月复诊表现为右下肢轻度外展障碍,不影响行走,且患肢无麻木或疼痛症状,患者于 2 个月后症状逐渐消失。4 例患者于术后 3 个月复诊主诉为阴道前后壁瘢痕紧缩,尤其

是前壁更为严重,2 例患者有常规阴式手术的手术史,再等 6 个月随访时阴道前壁的弹性已恢复。1 例患者在术后 4 个月就诊表现为子宫、阴道前壁 II 度脱垂,拆除补片后行常规阴式手术后治愈。1 例患者在治疗时联合宫颈部分切除术,术后 4 个月复诊时表现为白带较以前增多,但无异味,经妇科检查时发现是由于宫颈切口处组织排斥缝线所致,等拆除缝线后症状逐渐消失。2 例患者于术后 5 个月来就诊时主诉尿频、尿不尽等新发下尿路症状,对症处理后症状缓解。1 例患者在术后 5 个月阴道检查时发现阴道前壁 Prolift 补片侵蚀,患者没有腹部不适的症状,仅伴有阴道少量流血和白带增多,予修剪补片联合雌三醇软膏局部涂抹等常规措施后治愈,未发生感染或补片脱出。1 例患者于术后 5 个月手术残端出现增生的肉芽组织。19 例患者于术后 12 个月逐渐恢复性生活(术前 11 例患者完全没有性生活,包括一方配偶死亡),1 例性交痛,2 例性交不适感(15.8%,3/19)。

常规组:合并中、重度 SUI 的 12 例患者行尿道后筋膜褥式缝合术或 TVT-O,术后 6 个月进行随访时有 11 例患者恢复正常排尿,仅 1 例表现为轻度 SUI,2 个月后症状即消失。1 例患者在术后 4 个月出现阴道前壁 II 度脱垂,术后 6 个月 1 例患者出现阴道前壁 III 度脱垂,1 例阴道前壁 II 度脱垂,2 例阴道后壁 II 度脱垂;1 例患者在术后 12 个月出现阴道穹隆 II 度脱垂,2 例出现阴道前壁 II 度脱垂,复发患者再次行 Prolift 系统盆底重建术或阴道前后壁修补术后治愈。5 例患者于术后 6 个月就诊时主诉尿急、尿频、尿不尽等下尿路症状。12 例患者于术后 9 个月阴道残端出现缝线排斥反应,拆除缝线后其血性分泌物消失。5 例患者在术后 5 个月出现阴道残端肉芽组织增生,切除后治愈。16 例患者于术后 12 个月逐渐恢复性生活(10 例术前已无性生活,包括丧偶),3 例性交痛,5 例性交不适感(50.0%,8/16)。

表 2 重建组与常规组围术期情况比较( $\bar{x}\pm s, n=32$ )

项目	重建组	常规组	t	P
手术时间(min)	74.91±28.48*	108.91±34.47	-4.894	0.000
术中出血量(mL)	80.47±45.14*	167.50±94.53	-4.591	0.000
术后最高体温(°C)	37.01±0.49*	37.66±0.43	-5.744	0.000
肛门排气时间(h)	36.44±11.12*	56.50±18.65	-5.114	0.000
尿管留置时间(d)	2.66±0.90*	5.03±0.78	-10.040	0.000
术后住院时间(d)	4.44±1.22*	7.00±2.11	-5.211	0.000

\*: P<0.05,与常规组比较。

表 3 重建组与常规组术后 3 个月 POP-Q 分期比较( $\bar{x}\pm s, n=32$ )

组别	Aa	Ap	Ba	Bp	C
重建组	-2.4±0.7 <sup>△</sup>	-2.6±0.8*	-2.7±0.9*	-2.6±0.5*	-5.2±1.3*
常规组	-2.4±0.9	-3.0±0.7	-3.2±1.0	-3.3±1.6	-6.3±1.1
t	0.000	2.129	2.102	2.362	3.654
P	1.000	0.037	0.040	0.021	0.001

<sup>△</sup>: P>0.05, \*: P<0.05,与常规组比较。

2.2.2 治愈率情况 重建组中患者随访率为 93.8%,其中,术后 6 个月、12 个月各失访 1 例;常规组中患者随访率为 90.6%,其中,术后 6 个月失访 1 例,术后 12 个月失访 2 例,两组患者术后 3 个月主观治愈率均为 100%。由表 3 所示,术后

3 个月重建组与常规组 POP-Q 分期各位点比较,除 Aa 点外,其余各位点比较差异有统计学意义(P<0.05)。由表 4 及图 1 所示,术后 3 个月、6 个月两组间比较差异无统计学意义(P>0.05),术后 12 个月重建组客观治愈率高于常规组,两组间比较差异有统计学意义(P<0.05)。

表 4 重建组与常规组客观治愈率比较[% (n)]

组别	术后 3 个月	术后 6 个月	术后 12 个月
重建组	100.00(32/32) <sup>△</sup>	96.77(30/31) <sup>△</sup>	96.67(29/30)*
常规组	96.88(31/32)	83.87(26/31)	72.41(21/29)
χ <sup>2</sup>	0.000	1.661	4.964
P	1.000	0.198	0.026

<sup>△</sup>: P>0.05, \*: P<0.05,与常规组比较。

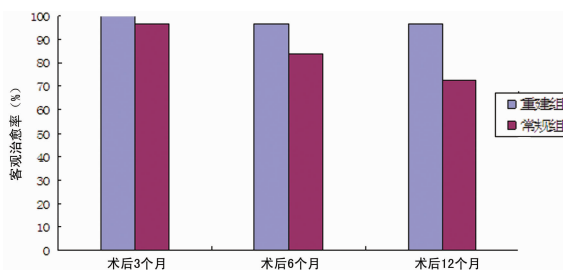


图 1 重建组与常规组客观治愈率比较 (%)

### 3 讨论

盆底功能障碍性疾病(PFD)发病率较高,约 43%~76%,临床较常见,主要为中老年患者,超过 50%的经产妇出现不同程度的盆腔脏器脱垂,其中,仅 10%~20%患者症状表现为腰骶部酸痛或下坠感、阴道块物脱出等<sup>[5]</sup>。据文献报道,在自然分娩中由于急产、多产、滞产、第二产程延长、产钳助产、胎儿巨大等原因引起的产伤、肥胖、慢性咳嗽、年龄大、习惯性便秘等腹压增高及绝经后的激素分泌异常均是脱垂的易感因素,而且经常为多种病因叠加,但是目前本病的病因尚不十分明确<sup>[5-6]</sup>。

随着现在对盆底结构的深入了解和临床研究或实验室研究的快速发展,更多的新理论如“盆底整体理论”、“三个水平理论”和“吊床假说”逐渐被广泛接受,在此基础上,2004 年法国 Cosson 教授提出治疗盆腔脏器脱垂的 Prolift 系统盆底重建术,该术式的特点是将盆底结构看成一个整体,通过对解剖结构的重建及修复受损的盆底来恢复其正常解剖结构和功能<sup>[7]</sup>。

由于术前通过综合分析来为患者选取适宜的手术方式,本研究纳入的所有患者的手术均成功完成,患者术后 POP-Q 分期的评估均达客观治愈标准。而且患者无手术部位的感染,无下肢深静脉血栓,神经、血管、直肠、膀胱和尿道也无明显损伤。本文 64 例患者手术方法的选择主要是根据每位患者的症状、部位、体质量、年龄、性要求、生育史和客观经济条件等综合因素。由表 3 可知,重建组患者在手术时间、术中出血量、留置尿管天数、肛门排气时间、术后最高体温、术后总住院天数上均明显小于常规组且差异有统计学意义(P<0.05),说明 Prolift 系统盆底重建术比常规阴式手术时间短、微创、术中出血少,减少了术后感染率;而且创口小,能够保持患者生殖器官的完整性、恢复患者的自信,且患者术后恢复快、并发症少、痛苦小,能够提高患者长期的生活质量。另外,Prolift 系统盆底重建术不需要进入腹腔,减少了腹腔感染的可能性,不刺激肠道,术后患者肠道功能很快恢复,能使患者尽快进食,加快患者恢复。

本次研究对纳入的患者进行术后随访的平均时间为 22 个

月(6~38个月)。重建组的患者术前症状在术后均得到减轻或消失,而且患者的生理功能和解剖结构恢复较好。1例(3.8%)患者于术后1个月复诊表现为右下肢轻度外展障碍,不影响行走,但患者于2个月后症状逐渐消失。笔者分析其原因可能是穿刺后悬吊线牵拉附近的肌腱导致<sup>[8]</sup>。1例(3.8%)患者于术后4个月左右病情再次复发,患者就诊症状是自觉下坠不适,最后检查发现阴道前壁和子宫再次脱垂,程度为Ⅱ度,考虑拆除补片,根据患者情况行常规阴式手术。有文献报道,发现盆腔生殖器官脱垂的患者进行手术后,复发是一个重要的问题<sup>[9-10]</sup>,而且复发的原因比较多,常与肥胖、术前已经有严重的脱垂、频繁的紧迫性症状、产次及临床医师的操作熟练程度和经验有关。本研究中该例患者在术前已经严重脱垂长达12年,宫颈长期暴露在体外而发生了炎性肥大,直径长达6cm,POP-Q分期为Ⅳ期,年龄为58岁,问诊时发现患者有慢性支气管炎及长期便秘史,考虑手术过程中用丝线固定补片上缘于尿道下方筋膜时选择固定的部位偏低<sup>[11]</sup>,而且患者长期咳嗽和便秘导致腹内压增高,进而导致复发。

本研究中Prolift系统盆底重建术的复发率明显低于常规阴式手术,常规组有8例(25%)患者于术后12个月复发,以阴道前壁为多,后再次予盆底重建联合阴道前后壁修补。由表3、4可知,术后3个月重建组与常规组POP-Q分期的比较,除Aa点外,其余各位点比较差异有统计学意义( $P < 0.05$ ),术后12个月客观治愈率常规组低于重建组,究其原因可能是阴式子宫切除加阴道前后壁修补术中将子宫及部分阴道壁切除,使阴道丧失支持韧带,从而损害了盆底正常解剖结构和功能,导致整体结构的功能缺损。

术后并发症也是本研究需要重视的一个因素。研究报道阴道前壁Prolift补片侵蚀发生率为0.7%~12.5%<sup>[5,12-13]</sup>,且多发生在术后6个月内,也有文献认为术前阴道使用雌三醇软膏涂抹、术中控制出血量、分离阴道壁尤其是厚层阴道壁的时候要谨慎、放置补片的时候尽量平整无张力、切口避免倒“T”型、缝合手术切口时要连续缝合、术后积极抗感染、恢复过程中根据患者情况开始性生活,避免过早性生活等<sup>[14]</sup>。重建组中仅1例(3.1%)患者术后5个月出现阴道前壁补片侵蚀,其发生率与文献报道相符。阴道前壁Prolift补片侵蚀的原因包括放置补片时张力太大、切口感染、补片的类型不同等<sup>[15-16]</sup>。重建组中该患者进行妇科检查时发现补片暴露的范围为2.5cm×2.0cm,位置为阴道口前壁黏膜的3cm处,进行暴露补片的修剪,然后给予雌三醇软膏局部涂抹。本研究中两组患者术后均部分出现性交痛及性交不适感,常规组发生率高于重建组,可能是由于常规阴式手术需要切除子宫及部分阴道黏膜,缩短了阴道的宽度和深度,从而使患者出现性交不适感,而补片皱缩、阴道黏膜僵硬及肛提肌痉挛可能与Prolift系统盆底重建术后性交痛或性交不适有关<sup>[17]</sup>,国外有学者认为性交痛或性交不适症状会随时间减轻或消失,故术前应做好医患沟通,避免医患纠纷<sup>[18]</sup>。

综上所述,Prolift系统盆底重建术与常规阴式手术能更好地恢复盆底正常解剖结构和功能,手术创伤小,治愈率高,复发率低,可明显改善生活质量,短期随访安全有效。但一些并发症如补片侵蚀、性交痛或不适、新发下尿路症状等也要引起重视,且补片价格昂贵,并非每位患者均能接受,其远期效应评价及并发症防治策略的制定有待大样本病例、前瞻性随机对照研究和长期随访。

## 参考文献:

- [1] 郎景和. 妇科泌尿学与盆底重建外科:过去、现在与将来(之二)[J]. 中华妇产科杂志, 2005, 4(3): 145-147.
- [2] Bump RC, Mattiasson A, Bø K, et al. The standardization of terminology of female pelvic organ prolapse and pelvic floor dysfunction[J]. Am J Obstet Gynecol, 1996, 175(1): 10-17.
- [3] Debodinance P, Berrocal J, Clavé H, et al. Changing attitudes on the surgical treatment of urogenital prolapse: birth of the tension-free vaginal mesh[J]. J Gynecol Obstet Biol Reprod(Paris), 2004, 33(7): 577-588.
- [4] Handa VL, Garrett E, Hendrix S, et al. Progression and remission of pelvic organ prolapse: a longitudinal study of menopausal women[J]. Am J Obstet Gynecol, 2004, 190(1): 27-32.
- [5] Lin TY, Su TH, Huang WC. Polypropylene mesh used for adjuvant reconstructive surgical treatment of advanced pelvic organ prolapse[J]. J Obstet Gynaecol Res, 2010, 36(5): 1059-1063.
- [6] Rechberger T, Miotta P, Futyma K, et al. Risk factors of pelvic organ prolapsed in women qualified to reconstructive surgery—the Polish multicenter study[J]. Ginekol Pol, 2010, 81(11): 821-827.
- [7] Debodinance P, Cosson M, Collinet P, et al. Synthetic meshes for transvaginal surgical cure of genital prolapse: evaluation in 2005[J]. J Gynecol Obstet Biol Reprod(Paris), 2006, 35(5Pt1): 429-454.
- [8] 李莉, 陈信良, 韩巍巍, 等. 全骨盆底悬吊术在女性骨盆底功能重建中的应用[J]. 中华妇产科杂志, 2007, 26(6): 443-445.
- [9] Díez-Calzadilla NA, March-Villalba JA, Ferrandis C, et al. Risk factors in the failure of surgical repair of pelvic organ prolapse[J]. Actas Urol Esp, 2011, 35(8): 448-453.
- [10] Long CY, Lo TS, Wang CL, et al. Risk factors of surgical failure following transvaginal mesh repair for the treatment of pelvic organ prolapse[J]. Eur J Obstet Gynecol Reprod Biol, 2012, 161(2): 224-227.
- [11] 赵纯全. 盆底重建修复术与常规阴式手术治疗盆腔器官脱垂的临床分析[D]. 重庆: 重庆医科大学, 2012.
- [12] Mistrangelo E, Mancuso S, Nadalini C, et al. Rising use of synthetic mesh in transvaginal pelvic reconstructive surgery: a review of the risk of vaginal erosion[J]. J Minim Invasive Gynecol, 2007, 14(5): 564-569.
- [13] Martan A, Svabik K, Masata J. The incidence and prevalence of complications after urogynaecological and reconstructive pelvic floor prosthetic surgery and management of these complications in women[J]. Ceska Gynekol, 2007, 72(6): 410-415.
- [14] Muffly T, Barber MD. Insertion and removal of vaginal mesh for pelvic organ prolapse[J]. Clin Obstet Gynecol, 2010, 53(1): 99-114.
- [15] Boulanger L, Boukerrou M, Rubod C, et al. Bacteriological analysis of meshes removed for com-(下转第 1877 页)

体、颞叶内侧多见,其形成的机制常被认为是神经元纤维的轴索微管相关蛋白 Tau 的异常磷酸化。正常 Tau 蛋白是一种微管结合蛋白,促进微管蛋白聚集成微管并增强其稳定性,维持轴突的生长发育及神经元极性<sup>[6]</sup>,参与递质的运输。过度磷酸化形成 NFT 则失去与微管结合的能力,阻断细胞核、轴突之间的蛋白运输通路,使细胞调节、制造蛋白的功能降低,最后导致神经元功能丧失。总之,NFT 样改变被认为是神经元趋向死亡的标志。张毅等<sup>[7]</sup>认为由于糖尿病缺乏胰岛素受体,会导致中枢神经营养障碍,可能是形成脑 NFT 的危险因素之一。Hoyer<sup>[8]</sup>认为其机制是胰岛素受体数目、胰岛素的结合能力发生改变,信号传导途径发生障碍,PI-3K 活性下调,致 GSK-3 $\beta$  增高,而 GSK-3 $\beta$  可磷酸化 tau 蛋白等。本文出现 NFT 的 7 例患者多次糖激酶(HK)法检测血糖均在 6.1 mmol/L 以下,排除糖尿病对 NFT 的影响。

蔡志友等<sup>[9]</sup>在神经胶质细胞中发现磷酸化的 Tau 蛋白。Powers 等<sup>[10]</sup>认为少突胶质细胞也有病态的 Tau 蛋白发生,异常聚集主要发生在运动区皮质、皮质脊髓束、运动区皮质邻近的白质。Jin 等<sup>[11]</sup>也证实骨髓通过对转基因动物模型鼠的研究发现 Tau 蛋白在胶质细胞内的过度聚集导致神经元变性的发生。国内外普遍认为,这一征象是阿茨海默病的主要病理学特征。而本文从影像学角度展示了高级别胶质瘤中 NFT 的出现,其形成机制尚需进一步研究,但可以推测的是其与神经元的死亡呈正相关<sup>[12-13]</sup>。

对 7 例高级别胶质瘤出现 NFT 的部位进行分析,发现主要位于颞叶(16.2%)、额叶(2.7%),与 Whitwell 等<sup>[14]</sup>研究发现的 NFT 多见于颞叶的内侧和外侧、额叶的观点一致,且还认为 NFT 的出现与灰质的损失密切相关,但本文就 NFT 出现部位的分析差异无统计学意义( $P > 0.05$ )。可能不同区域的脑胶质瘤对白质的浸润和破坏不同,Pena 等<sup>[15]</sup>将 DTI 测量的组织弥散特性分为各向同性和各向异性成分,排除因不同白质的各向同性特征的不同而造成的误差,这将是本研究继续发展和完善的方向之一。

本研究存在不足,脑胶质瘤实体感兴趣区的选择与瘤周神经束的评价可能存在偏差;样本量太小;缺乏 NFT 的组织病理学特征及相关性分析,需要在以后的工作中进一步完善。

#### 参考文献:

[1] Holodny AI, Ollenschleger MD, Liu WC, et al. Identification of the corticospinal tracts achieved using blood oxygen Level dependent and diffusion functional MR imaging in patients with brain tumors [J]. *Am J Neuroradiol*, 2001, 22(1): 83-88.

[2] 邹元杰,刘宏毅,常义,等.弥散张量成像技术在脑肿瘤手

术中的应用(附 78 例分析)[J]. *中国微侵袭神经外科杂志*, 2008, 13(5): 200-203.

[3] 邓国军,徐春华,陈桂美,等.弥散张量成像在脑深部肿瘤术前评估中的应用[J]. *中国微侵袭神经外科杂志*, 2011, 16(9): 385-388.

[4] 邓国军,李东海,陈桂美,等.脑深部肿瘤白质纤维束弥散特征的变化[J]. *江西医药*, 2010, 45(1): 1-3.

[5] 李伟,龙晚生,罗学毛,等.弥散张量成像在脑肿瘤中的应用[J]. *国际肿瘤学杂志*, 2011, 38(10): 797-800.

[6] 曾晖,潘希锋.雌激素、Tau 蛋白及海马体积与阿尔茨海默病的相关性研究进展[J]. *神经损伤与功能重建*, 2008 (1): 59-60.

[7] 张毅,游一鸣.老年人糖尿病与阿尔茨海默病相关的研究新进展[J]. *常州实用医学*, 2009, 25(1): 39-41.

[8] Hoyer S. The aging brain. Changes in the neuronal insulin/insulin receptor signal transduction cascade trigger late-onset sporadic Alzheimer disease(SAD)[J]. *J Neural Transmission*, 2002, 109(7/8): 991-1002.

[9] 蔡志友,晏勇.少突胶质细胞在阿尔茨海默病发病机制中的研究[J]. *中国老年学杂志*, 2008, 28(3): 311-311.

[10] Powers JM, Byrne NP, Ito M, et al. A novel leukoencephalopathy associated with tau deposits primarily in white matter glia[J]. *Acta Neuropathol*, 2003, 106(2): 181-187.

[11] Jin C, Katayama S, Hiji M, et al. Relationship between neuronal loss and tangle formation in neurons and oligodendroglia in progressive supra-nuclear palsy[J]. *Neuropathology*, 2006, 26(1): 50-56.

[12] 吕心瑞,潘妮,李清春,等.神经生长因子对拟 AD 模型大鼠脑内神经原纤维缠结的影响[J]. *贵阳医学院学报*, 2006(3): 211-215.

[13] Sorrentino G, Bonavita V. Neurodegeneration and Alzheimer's disease; the lesson from tauopathies[J]. *Neurol Sci*, 2007, 28(2): 63-71.

[14] Whitwell JL, Josephs KA, Murray ME, et al. MRI correlates of neurofibrillary tangle pathology at autopsy A voxel-based morphometry study [J]. *Neurology*, 2008, 71 (10): 743-749.

[15] Pena A, Green HA, Carpenter TA, et al. Enhanced visualization and quantification of magnetic resonance diffusion tensor imaging using the p; q tensor decomposition[J]. *Br J Radiol*, 2006, 79(938): 101-109.

(收稿日期:2014-01-11 修回日期:2014-03-16)

(上接第 1874 页)

plications after surgical management of urinary incontinence or pelvic organ prolapse[J]. *Int Urogynecol J Pelvic Floor Dysfunct*, 2008, 19(6): 827-831.

[16] Chen HY, Ho M, Hung YC, et al. Analysis of risk factors associated with vaginal erosion after synthetic sling procedures for stress urinary incontinence[J]. *Int Urogynecol J Pelvic Floor Dysfunct*, 2008, 19(1): 117-121.

[17] Feiner B, Maher C. Vaginal mesh contraction: definition,

clinical presentation, and management[J]. *Obstet Gynecol*, 2010, 115(2Pt1): 325-330.

[18] Jacquetin B, Fatton B, Rosenthal C, et al. Total transvaginal mesh(TVM) technique for treatment of pelvic organ prolapse: a 3-year prospective follow-up study[J]. *Int Urogynecol J*, 2010, 21(12): 1455-1462.

(收稿日期:2013-11-11 修回日期:2014-03-17)