

论著·基础研究 doi:10.3969/j.issn.1671-8348.2015.07.007

# 纳米羟基磷灰石/聚酰胺 66/富血小板血浆复合物 修复兔股骨中段骨缺损的实验研究\*

卢旻鹏<sup>1</sup>, 王群波<sup>1△</sup>, 董靖<sup>2</sup>, 曹春风<sup>1</sup>, 邱皓<sup>1</sup>, 朱水涛<sup>1</sup>, 刘佐忠<sup>1</sup>, 焦春艳<sup>1</sup>

(重庆医科大学附属永川医院:1.骨科;2.内分泌科 402160)

**[摘要]** **目的** 探讨纳米羟基磷灰石/聚酰胺 66/富血小板血浆(n-HA/PA66/PRP)复合物修复兔股骨中段骨缺损的疗效。**方法** 新西兰大白兔共 40 只,切除左股骨中段 1 cm 连同骨膜的骨质造成骨缺损模型后随机分为两组,实验组植入 n-HA/PA66/PRP 复合物后予以钢板固定;对照组植入 n-HA/PA66 后予以钢板固定。术后 2、4、8、12 周每时间点处死 5 只兔子,进行 X 线片、大体标本观察、组织学、免疫组织化学染色等观察股骨骨缺损愈合情况。**结果** 术后所有动物无感染、死亡及植入物脱落,大体标本及组织学结果显示术后 2 周内实验组开始有新生骨组织,随着时间的延长,实验组新骨生长速度和数量明显优于对照组;术后 12 周 Lane-Sandhu 法 X 线片评分显示实验组(6.80±2.05)分,对照组(4.20±1.30)分,二者比较差异有统计学意义( $P<0.05$ );免疫组织化学染色结果显示实验组血管内皮细胞生长因子表达强度在术后第 2、4 周时与对照组比较,差异有统计学意义( $P<0.05$ ),在术后第 8、12 周时与对照组比较差异无统计学意义( $P>0.05$ )。**结论** n-HA/PA66/PRP 复合物具有促进骨质愈合的作用,尤其在早期修复骨缺损的效果优于 n-HA/PA66。

**[关键词]** 骨缺损;富血小板血浆;纳米羟基磷灰石;聚酰胺 66**[中图分类号]** R684**[文献标识码]** A**[文章编号]** 1671-8348(2015)07-0885-03

## The experimental research of nano-hydroxyapatite/polyamide 66/ platelet-rich plasma compound repair of rabbit femoral bone defect\*

Lu Minpeng<sup>1</sup>, Wang Qunbo<sup>1△</sup>, Dong Jing<sup>2</sup>, Cao Chunfeng<sup>1</sup>, Qiu Hao<sup>1</sup>,Zhu Shuitao<sup>1</sup>, Liu Zuozhong<sup>1</sup>, Jiao Chunyan<sup>1</sup>

(1. Department of Orthopaedic Surgery, Yongchuan Hospital, Chongqing Medical University,

Chongqing 402160, China; 2. Department of Endocrinology, Yongchuan

Hospital, Chongqing Medical University, Chongqing 402160, China)

**[Abstract]** **Objective** To investigate the therapeutic effects of nano-hydroxyapatite/polyamide 66/platelet-rich plasma compound(n-HA/PA66/PRP) on the recovery of rabbit femur bone defect. **Methods** 40 New Zealand rabbits were artificially made to be bone defect by resecting the 1 cm substantia ossea with periosteum of femur, and were divided into two groups averagely depending on implanted materials: experimental group(n-HA/PA66/PRP), control group (n-HA/PA66). Every five rabbits were sacrificed on week 2, 4, 8, 12, and the femur healing status was observed by X ray, histology, and immunohistochemistry. **Results** No rabbit was infected or died, no implantation objects dropped. Gross observation, X-ray result and histology results demonstrated that the experimental group began to have a new bone tissue at 2 weeks after the operation, with the extension of time, the experimental group new bone growth speed and the quantity was better than the control group. The Lane-Sandhu method X-ray score showed that the experimental group (6.80±2.05) points and the control group(4.20±1.30) points at 12 weeks after the operation, and there were significant differences between two groups( $P<0.05$ ). Immunohistochemistry indicated that expression intensity of Vascular endothelial growth factor at 2 weeks and 4 weeks were significant differences between two groups( $P<0.05$ ), but there was no significant difference at 8 weeks and 12 weeks ( $P>0.05$ ). **Conclusion** PRP combined with n-HA/PA66 artificial bone could accelerate the healing of bone defect, and the effect of repair of bone defect is better than that of n-HA/PA66 artificial bone in the early.

**[Key words]** bone defect; platelet-rich plasma; nano-hydroxyapatite; polyamide 66

骨缺损的修复和重建是目前骨科研究领域中的热点课题。纳米羟基磷灰石/聚酰胺 66 (nano-hydroxyapatite/polyamide 66, n-HA/PA66) 复合材料是作者前期开发的具有优良的生物学性能和类骨活性的骨修复材料<sup>[1]</sup>。富血小板血浆(platelet-rich plasma, PRP)是新鲜自体全血经过浓集、分离而得到的血小板浓缩物,其能释放多种生长因子,促进骨细胞增殖、生长、分化<sup>[2-3]</sup>。国内外许多文献报道 PRP 与骨修复替代材料复合有协同促进骨缺损的作用<sup>[4-7]</sup>。本研究将 n-HA/PA66 和 PRP

复合,观察其对兔股骨中段骨缺损的修复能力。

### 1 材料与方 法

**1.1 实验材料** n-HA/PA66 复合骨修复材料(由四川大学分析测试中心提供,规格:9 mm×10 mm 圆柱体,中空内径 2 mm);掌骨接骨板(由重庆万盛医疗器械有限公司提供,规格:ZSZ(Q)02-5 孔)。

**1.2 PRP 的制备** PRP 的制备采用文献[8]的方法。低密度二次离心法制备 PRP,其离心与时间乘积的总和为 4 000 g/

\* 基金项目:重庆市教委科学技术研究基金资助项目(KJ120316);重庆医科大学附属永川医院人才引进课题基金资助项目(YJYJ2011004)。

作者简介:卢旻鹏(1978-),副教授,博士,主要从事骨科生物材料、脊柱外科的研究。△ 通讯作者, Tel: 13637813607; E-mail: tokyo2024@126.com。

min。最终的血小板浓度稳定,约为全血的 5.5 倍。

**1.3 骨缺损模型制备及分组** 6~8 个月龄健康成年新西兰大白兔(由重庆医科大学实验动物中心提供,雌雄不限),用速眠新(0.2 mL/kg)麻醉后,无菌条件下暴露左侧股骨中段,连同骨膜切除股骨 1 cm,制作节段性股骨中段骨缺损模型。将造模成功的 40 只成年新西兰大白兔按随机数字表法分为两组,每组 20 只,其中,实验组植入 n-HA/PA66/PRP 复合物,对照组植入 n-HA/PA66 复合物。最后行 5 孔掌骨钢板内固定,并在钢板两端钢丝捆扎加固,逐层缝合切口。术后所有兔子均分笼饲养,每天分 2 次肌肉注射青霉素 40 万 U/只,连续 3 d。

#### 1.4 观察指标

**1.4.1 影像学观察** 术后 2、4、8、12 周行兔左股骨 X 线摄片,观察骨愈合和修复骨缺损情况。术后 12 周,采用 Lane-Sandhu X 线评分标准<sup>[9]</sup>评估自体骨-材料界面骨愈合情况。

**1.4.2 大体观察** 术后 2、4、8、12 周时用空气栓塞法处死兔子,取出标本,拆除钢板及钢丝,观察标本骨缺损修复情况及骨痂生长情况。

**1.4.3 组织学观察** 术后在各规定时间点将植入材料连同两端 0.5 cm 正常骨组织取出,置于 10% 中性甲醛中固定,脱钙,石蜡包埋,常规以骨缺损区为中心行连续纵行切片,然后行 HE 染色,光学显微镜下观察材料周围新骨形成情况。

**1.4.4 免疫组织化学染色观察** 将各规定时间点所制得石蜡切片行血管内皮细胞生长因子(vascular endothelial growth factor, VEGF)免疫组织化学染色,VEGF 阳性表达定位于细胞质,呈浅黄色至棕黄色。采用 Image Pro Plus 6.0 图像分析系统在高倍( $\times 400$ )视野下对每张切片随机取 5 个固定测量窗,对平均光密度值进行半定量测定,计算平均值。

**1.5 统计学处理** 采用 SPSS17.0 统计软件进行统计分析,所有数据均以  $\bar{x} \pm s$  表示,组间比较采用独立样本  $t$  检验,以  $P < 0.05$  为差异有统计学意义。

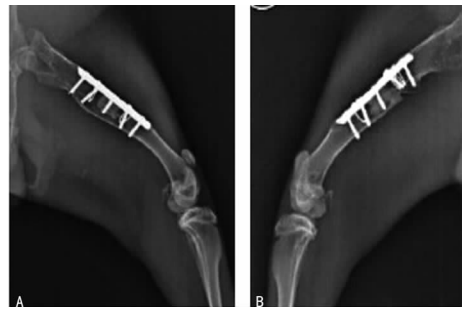## 2 结果

**2.1 术后一般情况比较** 术后 3 d 内所有兔子饮食稍差,活动少,手术伤口无明显红肿、渗液。1 周后兔子饮食正常,恢复日常活动。术后所有兔子切口未见明显红肿及异常分泌物,切口均 I 期愈合。

**2.2 影像学结果比较** 术后第 2 周见两组材料均与自体骨间隙清楚,两组材料周围均未见明显骨痂形成。术后第 4 周,实验组材料两端可见骨痂形成,材料与自体骨界限不清;对照组未见明显骨痂形成,材料与自体骨间隙仍较清楚。术后第 8 周,实验组可见材料周围大量骨痂形成,材料-自体骨界面模糊;对照组也可见骨痂形成,但与实验组比较明显较少。术后第 12 周,两组材料均已和自体骨牢固结合,对位、对线好,内固定钢板在位,可见大量新生骨痂包裹材料,材料-自体骨界面模糊,其中实验组材料周围骨痂量较对照组多(图 1);术后第 12 周 Lane-Sandhu 评分结果显示实验组( $6.80 \pm 2.05$ )分,对照组( $4.20 \pm 1.30$ )分,二者比较差异有统计学意义( $t = 2.393, P = 0.044$ )。

**2.3 大体标本观察** 术后第 2 周,两组材料和自体骨交界处均可见肉芽组织包裹,实验侧肉芽组织量稍多,且有部分纤维性连接。术后第 4 周实验组材料-自体骨交界处表面可见骨痂形成,材料与正常骨组织交界面不清晰;对照组材料-自体骨交界处表面纤维组织较多,有部分纤维性连接,未见明显骨样组织。术后第 8 周,实验组材料-自体骨交界处表面大部分被骨痂覆盖,对照组材料-自体骨交界处表面可见骨痂形成,骨痂量

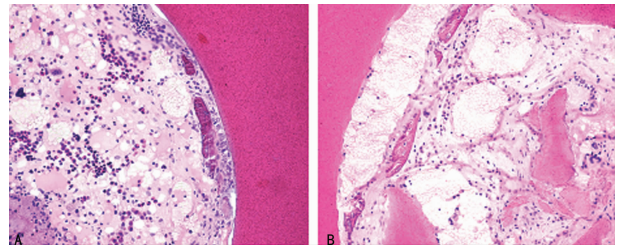
明显较实验组少。术后 12 周,两组骨组织形成量均增加,实验组材料-自体骨交界处表面完全被骨痂覆盖,部分材料也被骨痂完全包裹;对照组材料-自体骨交界处表面大部分被骨痂覆盖。



A: 实验组; B: 对照组。

图 1 术后 12 周兔股骨侧位 X 线片

**2.4 组织学结果比较** 术后第 2 周,实验组材料周围可见大量成纤维细胞增生及部分新生骨小梁,小梁间纤维组织富含毛细血管;对照组成纤维细胞增生明显少于实验组,未见明显新生骨小梁。术后 4 周,实验组可见粗大的新生骨小梁,不同成熟度的骨小梁排列成网状编织骨;对照组可见部分新生骨小梁,但较实验组明显减少。术后第 8 周,实验组见大量新生骨组织生成,部分与材料纤维结缔组织连接;对照组材料边缘可见成骨细胞、新生骨小梁。术后第 12 周,实验组可见大量新生骨小梁及板层骨与材料紧密连接;对照组也可见新生骨小梁及板层骨,材料和骨小梁间可见部分纤维结缔组织连接(图 2)。



A: 实验组; B: 对照组。

图 2 术后 12 周病理切片影像学表现(HE,  $\times 100$ )

**2.5 免疫组织化学染色结果比较** 术后第 2 周,VEGF 在新生血管内皮细胞大量表达,在成骨细胞、成纤维细胞也有表达,其中实验组表达阳性率较对照组高。术后第 4 周 VEGF 的表达在实验组明显下降,在对照组也呈下降趋势;病理图像分析系统测量显示,随着时间延长,实验组和对照组的 VEGF 表达均呈逐渐降低的趋势。其中,实验组 VEGF 表达强度在术后第 2、4 周时与对照组比较,差异有统计学意义( $P < 0.05$ ),在术后第 8、12 周时与对照组比较差异无统计学意义( $P > 0.05$ ),见表 1。

表 1 两组各时间点 VEGF 表达水平比较( $\bar{x} \pm s$ )

时间(周)	实验组	对照组	$t$	$P$
2	$1.843 \pm 0.279$	$1.144 \pm 0.338$	3.567	0.007
4	$1.378 \pm 0.193$	$1.034 \pm 0.258$	2.386	0.044
8	$1.220 \pm 0.146$	$1.014 \pm 0.182$	1.973	0.084
12	$1.040 \pm 0.081$	$0.962 \pm 0.137$	1.095	0.305

## 3 讨论

在众多的骨修复材料中,n-HA/PA66 复合骨修复材料因具有良好的生物力学性能、生物相容性及生物安全性,备受关

注,目前已广泛用于骨缺损的填充及修复,并取得了不错的临床效果<sup>[1,10]</sup>。但是,n-HA/PA66 复合材料早期诱导成骨性能欠佳。梁勇<sup>[11]</sup>采用 n-HA/PA66 椎间融合器融合山羊颈椎,结果发现 n-HA/PA66 椎间融合器组早期成骨性能明显较自体髂骨植骨组差,但当 n-HA/PA66 复合基因重组人骨形态发生蛋白 2 (rhBMP-2) 时,其早期成骨性能与自体髂骨植骨相当,说明 rhBMP-2 能促进材料早期诱导成骨,但 rhBMP-2 价格昂贵,难以大范围临床应用。如何提高 n-HA/PA66 复合材料早期诱导成骨性能并尽可能降低成本是目前的研究难点。

PRP 是新鲜自体血提取的超生理浓度的血小板浓缩物,PRP 中含大量高浓度的生长因子<sup>[12]</sup>,包括血小板源性生长因子、血管内皮生长因子、类胰岛素生长因子等,这些生长因子是促进骨再生的关键因素<sup>[2]</sup>。国内外许多学者发现 PRP 在体内、体外有明显的促进骨再生的作用<sup>[4]</sup>。部分学者的研究也证实部分植骨材料与 PRP 复合后不仅能早期促进新骨形成量,同时还可提高新生骨质量<sup>[13-14]</sup>,同时,PRP 制作相对简单,费用低廉,为此,作者将 PRP 复合到 n-HA/PA66 材料上,期望能提高材料早期诱导成骨性能并减少相关费用。动物实验中组织学和影像学观察表明术后第 2 周实验组开始出现部分新生骨小梁,而对照组不明显,随着观察时间的延长,实验组新骨生长速度和数量明显优于对照组,显示 n-HA/PA66 复合 PRP 后良好的早期诱导成骨效应。

目前,认为 VEGF 在骨修复过程中对新生血管形成及后期骨痂结构形成、改建和矿化有重要作用<sup>[15]</sup>。本研究发现,术后第 2 周,实验组 VEGF 基因强表达,与对照组比较,差异有统计学意义( $P < 0.05$ )。随后两组 VEGF 表达均呈降低趋势,其中实验组术后第 2~4 周 VEGF 表达呈急剧下降,术后 4~12 周时下降趋于平缓。其机制可能为实验组早期由于 PRP 中含有大量生长因子,使多种组织细胞表现 VEGF 强阳性表达,从而产生迅速止血、促进血管及骨小梁形成作用,而对照组由于没有复合 PRP,其过程等同于一般的骨缺损愈合过程,仅是因为创伤因素(如组织细胞坏死、炎性细胞反应等因素)引起 VEGF 的表达,故较实验组弱;根据 VEGF 表达情况及两组组织学观察,可以初步推断实验组 PRP 促进骨修复的作用最早发生在植入后约 2 周内,远早于对照组。

本实验利用 PRP 中含有多种生长因子的特性,与 n-HA/PA66 复合材料结合后,用于修复兔股骨中段骨缺损。实验结果表明,从大体标本、X 线片及组织学观察,术后 2 周内实验组开始有新生骨组织,可以认为 PRP 加入 n-HA/PA66 复合材料后启动了早期活跃的成骨活动,有利于骨缺损的早期愈合,从而保证了后期的成骨效果。

## 参考文献

[1] 温从游,孟纯阳,蒋电明. 纳米羟基磷灰石/聚酰胺 66 复合材料的研究及应用[J]. 中国组织工程研究,2014,18(3):464-469.

- [2] 谢雪涛,施忠民,张长青. 富血小板血浆的制备与临床应用研究进展[J]. 中华创伤骨科杂志,2014,16(4):311-315.
- [3] 马志兵,袁峰,冯虎,等. 自体富血小板血浆对兔髓间充质干细胞增殖的影响[J]. 中华实验外科杂志,2011,28(12):2211-2214.
- [4] 柳华,鲍柳君,欧阳宏伟. 富血小板血浆促进骨再生的原理及治疗进展[J]. 中华创伤杂志,2014,30(1):78-81.
- [5] 舒涛,项舟,杨婧,等. 多孔肽/间充质干细胞/富血小板血浆修复骨缺损[J]. 中华实验外科杂志,2014,31(1):129-131.
- [6] Malhotra A, Pelletier M, Oliver R, et al. platelet-rich plasma and bone defect healing[J]. Tissue Eng Part A, 2014 Apr 28. [Epub ahead of print].
- [7] 刘东光,韦正超,蔡道章,等. 多孔羟基磷灰石与富血小板血浆和纤维蛋白胶复合修复骨缺损[J]. 中国组织工程研究,2013,17(25):4561-4569.
- [8] 袁南兵,王椿,王艳,等. 自体富血小板凝胶的制备及其生长因子分析[J]. 中国修复重建外科杂志,2008,22(4):468-471.
- [9] 孙梁,熊卓. 快速成型聚乳酸-聚羟乙酸/磷酸三钙支架修复兔桡骨缺损[J]. 中国组织工程研究与临床康复,2011,15(12):2091-2094.
- [10] Yang X, Chen Q, Liu LM, et al. Comparison of anterior cervical fusion by titanium mesh cage versus nano-hydroxyapatite/polyamide cage following single-level corpectomy[J]. International Orthopaedics, 2013, 37(12):2421-2427.
- [11] 梁勇. 纳米羟基磷灰石/聚酰胺 66 椎间融合器的实验研究[D]. 重庆医科大学博士论文,2007.
- [12] 胡以信,袁杰,邹勇,等. 富血小板血浆在促进兔烫伤创面愈合中 bFGF VEGF 的表达及意义[J]. 重庆医学,2013,42(35):4297-4301.
- [13] Holstein JH, Becker SC, Fiedler M, et al. Intravital microscopic studies of angiogenesis during bone defect healing in mice calvaria[J]. Injury, 2011, 42(8):765-771.
- [14] Hakimi M, Jungbluth P, Sager M, et al. Combined use of platelet rich plasma and autologous bone grafts in the treatment of long bone defects in mini pigs[J]. Injury, 2010, 41(7):717-723.
- [15] Goyal B, Tewari S, Duhan J, et al. Comparative evaluation of platelet-rich plasma and guided tissue regeneration membrane in the healing of apicomarginal defects; a clinical study[J]. J Endod, 2011, 37(6):773-780.

(收稿日期:2014-10-28 修回日期:2014-12-22)

## 会 讯

2014 年 11 月 30 日,“中国医师协会微创医学专业委员会成立大会暨首届子宫肌瘤微创治疗学术会议”在重庆市举行,中日友好医院妇产科主任凌斌当选该专委会首任主任委员,同时,王智彪、朱兰、华克勤、陈文直、陈春林、沈铿、孟志强、张震宇、杨武威、段华、薛敏(以姓氏笔画为序)11 人当选副主任委员,张炼担任总干事,常务委员 60 人,委员 70 人。

由郎景和院士、石一复教授和王智彪教授主编,北京、重庆、浙江等 9 省市专家参编,中国医药学术原创精品图书工程之《微创医学丛书——子宫肌瘤》同时举行首发仪式。