

急性下壁心肌梗死经 PCI 后心脏不完全破裂致假性室壁瘤 1 例

张兰芳, 贾新未, 王占启

(河北大学附属医院心血管内科, 河北保定 071000)

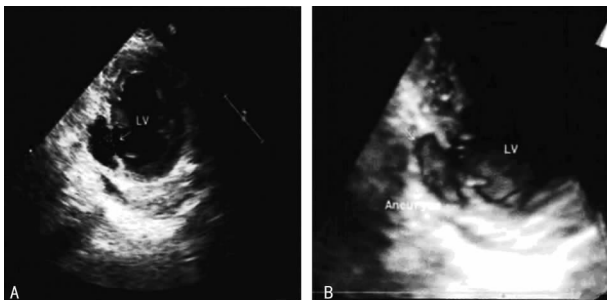
[中图分类号] R542.2+3

[文献标识码] C

[文章编号] 1671-8348(2015)25-3596-02

1 临床资料

患者, 男性, 75 岁, 因“持续性胸痛 2 h”于 2014 年 9 月 3 日入本院。既往高血压病史, 陈旧性下壁心肌梗死病史。2 h 前患者突然出现胸骨后压榨性疼痛, 伴后背痛, 呈持续性。查体: 血压 127/71 mm Hg, 脉搏 76 次/min, 心肺无异常。心电图: 窦性心律, II、III、aVF 呈 QS 型, ST 段抬高 0.3~0.5 mV。诊断: (1) 冠心病, 急性下壁心肌梗死; (2) 高血压病。给予负荷量阿司匹林、硫酸氢氯吡格雷及阿托伐他汀后, 行急诊经皮冠状动脉介入治疗(PCI)。冠状动脉造影示: 左主干及回旋支均可见弥散性轻度狭窄, 前降支中段近 30% 不规则狭窄, 右冠状动脉近段 40% 向心性狭窄, 左室后侧支开口处完全闭塞。考虑左室后侧支为罪犯血管。远端血流 TIMI 0~1 级, 可见血栓影。用球囊 Sapphire 2.0 mm×15.0 mm 预扩张后远端血流达 TIMI 3 级, 出现一过性 III 度房室传导阻滞, 伴血压下降, 最低为 75/45 mm Hg, 给予多巴胺静脉泵泵入 $10 \mu\text{g} \cdot \text{kg}^{-1} \cdot \text{min}^{-1}$, 5 min 后心律、血压恢复正常, 于闭塞病变处置入支架 EXCEL 3.0 mm×24.0 mm 1 枚。常规给予抗凝、抗血小板及他汀类药物。第 2 天查房: 患者无不适主诉, 血压 85~102/50~68 mm Hg, 心率 95~110 次/min, 查体: 双肺呼吸音粗, 未闻及啰音, 各瓣膜听诊区未闻及病理性杂音。心电图示: II、III、aVF 呈 QS 型, ST 段抬高 0.1~0.2 mV。超声心动图示: 左室后壁基底段回声中断约 1.5 cm, 其后方为 2.8 cm×1.6 cm 的无回声区, 与左室腔相通, 壁层心包连续完整, 收缩期可见蓝色血由左室到无回声区, 舒张期可见红色血流由无回声区到左室腔, 诊断: 左室后壁心脏不完全破裂, 假性室壁瘤形成。立即请心外科会诊转心外科继续诊疗。超声心动图结果见图 1。



A: 左室下壁基底段心肌中断约 1.5 cm, 瘤腔约 2.8 cm×1.6 cm;
B: 动态时三维超声可见血流进出瘤腔。

图 1 患者超声心动图结果

2 讨论

心脏破裂(cardiac rupture)是急性心肌梗死的严重并发症

之一, 病死率高, 多发生于心肌梗死后的 1 d 到 3 周, 位于正常心肌与梗死心肌的交界处, 常见于左室游离壁、室间隔和乳头肌; 多伴有剧烈胸痛、恶心呕吐、烦躁等前驱症状, 依据临床资料和超声心动图可诊断。研究证实, 发生心脏破裂的高危因素包括年龄大于 60 岁、女性、高血压病史、糖尿病史、吸烟史、初发透壁性心肌梗死、侧支循环未形成, 多见于广泛前壁心肌梗死^[1-3]。

本病例的特殊性在于: 该患者为老年男性, 急性下壁心肌梗死^[4], PCI 术后无不适主诉, 为左室下壁基底段破裂, 且破裂不完全, 仅限于脏层心包, 壁层心包连续完整, 形成假性室壁瘤。分析可能原因: 患者有陈旧性下壁心肌梗死病史, 但平时无缺血性胸痛表现, 推测其无缺血适应过程, 侧支循环未开放。此次原位再发急性心肌梗死, 虽在发病 3 h 内的黄金时间进行急诊 PCI 治疗, 但术后第 2 天心电图分析, 梗死灶心肌大部分坏死^[5-6]。由于再灌注治疗加速了心肌水肿及液化, 当心肌收缩时, 在正常心肌与坏死心肌之间形成剪切力, 牵拉坏死心肌, 易出现破裂。开始时破口较小, 过程缓慢, 心肌由内膜向外膜逐层撕裂, 血肿与心包一起封住左心室的破裂口而使破裂局限, 形成假性室壁瘤^[7-8]。

经验: (1) 急性心肌梗死患者需严密监测生命征, 虽无明显临床症状, 但只要出现难以解释的生命征变化, 一定要及时查找原因。(2) 对于急性心肌梗死患者, 无论是广泛前壁、侧壁还是下壁, 无论是初发还是再发, 即使再灌注治疗成功, 心脏泵功能较好, 无任何临床症状, 也要警惕随时有心脏破裂的风险。(3) 临床上一旦高度怀疑心脏破裂, 应紧急床旁超声心动图检查, 同时慎用或禁用抗凝药物, 嘱患者绝对卧床, 避免心脏负荷加重。

参考文献

- [1] Harpaz D, Kriwisky M, Cohen AJ, et al. Unusual form of cardiac rupture; sealed subacute left ventricular free wall rupture, evolving to intramyocardial dissecting hematoma and to pseudoaneurysm formation—a case report and review of the literature[J]. J Am Soc Echocardiogr, 2001, 14(3): 219-227.
- [2] 颜崇平, 郭勇. 34 例老年急性心肌梗死患者冠状动脉内支架置入术疗效观察[J]. 重庆医学, 2009, 38(1): 80-81.
- [3] 沈珑, 王松国, 何奔. 22 例急性心肌梗死合并心脏破裂的分析[J]. 中华急诊医学杂志, 2012, 21(2): 204-206.
- [4] 梁伟杰, 张在勇, 黄惠敏, 等. 急性心肌梗死并发心脏破裂 27 例临床分析[J]. 海南医学, 2014, 11: 1575-1577.

- [5] 钱赓,王峙峰,刘宏斌,等.急性心肌梗死并发左心室游离壁破裂 43 例的临床特点[J].中华心血管病杂志,2011,39(9):812-815.
- [6] 梁伟杰,张在勇,黄惠敏,等.急性心肌梗死并发心脏破裂 27 例临床分析[J].海南医学,2014,42(11):1575-1577.
- [7] 郑海生,王文亮.急性下后壁心肌梗死直接 PCI 术中突发

心脏破裂 1 例[J].医学前沿,2014,8(21):209-211.

- [8] 谢东阳,许嵘,谢东明.急性下壁心肌梗死急诊经皮冠状动脉介入术后心脏破裂死亡 1 例[J].广东医学,2011,32(17):2267.

(收稿日期:2015-03-08 修回日期:2015-06-10)

• 短篇与病例报道 • doi:10.3969/j.issn.1671-8348.2015.25.052

非酮症性高血糖合并偏侧舞蹈症 1 例病例报道

韩然旗,张景义[△],蒲志杰,李丹玲,孟令宇,马辰星,周艳茹

(华北理工大学附属开滦总医院内分泌科,河北唐山 063000)

[中图分类号] R742.2;R587.2

[文献标识码] C

[文章编号] 1671-8348(2015)25-3597-02

非酮症高血糖性舞蹈病是一组以非酮症性高血糖、偏侧舞蹈症及头颅 MRI T1WI 对侧基底节区高信号为特点的综合征^[1]。由于对这一综合征认识较少,临床上常导致误诊。现将本院 2013 年 9 月收治的 1 例非酮症高血糖性舞蹈病患者的诊治过程进行总结、分析,报道如下。

1 临床病例

1.1 一般资料 患者,女性,74 岁。主因“多饮、多尿 20 年,左侧肢体不自主运动 1 周”入院。入院前 3 周无诱因出现言语不利、含糊不清、双下肢乏力,自觉舌根部疼痛不适,伴头晕,无头痛。1 周前突然出现左侧肢体舞蹈样动作,伴面部不自主动作,清醒时出现,睡眠时消失。既往“糖尿病”史 20 年,现应用“门冬胰岛素 30 注射液”(具体剂量不详),血糖在 10 mmol/L;高血压病史 20 余年,最高时为 180/110 mm Hg,未规律应用降压药物及监测血压;脑梗死病史 2 年。患者的 1 个哥哥及 2 个妹妹亦患糖尿病。否认其他家族性遗传性疾病。查体:体温 37.1℃,血压 160/80 mm Hg,神志清楚,言语不利,自动体位,查体合作。双眼球活动灵活,无眼震及复视,双侧瞳孔正大等圆,对光反射灵敏,双侧鼻唇沟对称,伸舌居中,颈软无抵抗,双肺呼吸音清,未闻及干湿性啰音。心率 76 次/min,律齐,心音有力。腹平软,全腹无压痛,肝脾未触及,肠鸣音正常。左侧肢体不自主舞蹈样动作,面部不自主异常动作。双下肢无指凹性水肿,皮肤针刺觉减退,双足背动脉搏动减弱。四肢肌张力适中,双下肢肌力 IV⁺级,腱反射正常,双侧搏动病理征阴性。

1.2 临床诊治过程

1.2.1 2013 年 9 月 18 日住院医师查房 患者主因多饮、多尿 20 年,左侧肢体不自主运动 1 周入院。无头痛、恶心、呕吐,无视物成双、视野缺损,无饮水呛咳、吞咽困难、意识障碍及二便失禁等。颅脑 CT:双半卵圆中心区可见小斑片状低密度灶,边界欠清,CT 值约为 17 HU,脑池、脑沟未见明显扩张,中线结构居中,考虑双半卵圆中心区腔隙性脑梗死。血常规、肝肾功能、电解质、红细胞沉降率正常,类风湿因子和自身抗体阴性。血糖 12.37 mmol/L,肌钙蛋白 0 ng/mL,D-二聚体 2.23 μg/mL,活化部分凝血酶原时间 23 s,凝血酶原活动度 136%。尿糖(++++)、酮体(-)。心电图示窦性心动过缓。初步诊断:(1)左侧肢体颤动原因待查;(2)2 型糖尿病;(3)腔隙性脑梗死;(4)高血压病 3 级,极高危。患者糖尿病诊断明确,故先

予以胰岛素联合口服降糖药治疗,监测血糖水平,调整降糖药物的剂量,严密观察病情变化。

1.2.2 2013 年 9 月 21 日主治医师查房 患者左侧肢体麻木不适,不自主的抖动,睡眠状态时无肢体颤抖。查甲状腺功能正常,颅脑 DWI 扫描可见双侧大脑半球对称,中线结构居中,脑实质内未见明显异常高信号灶。脑室系统未见明显异常。小脑、脑干形态未见明显异常,其内未见明显异常高信号(患者合作欠佳,图像存在明显运动伪影),提示未见明确急性期脑梗死。考虑脑梗死所致锥体外系反应,完善经颅多普勒超声检查,以进一步了解颅内病情。给予活血化瘀,改善脑细胞代谢治疗;患者左上、下肢麻木不适,肌内注射氟哌啶醇控制症状。患者血糖水平有所改善,空腹血糖 6.0 mmol/L,餐后 2 h 血糖 6.6~8.4 mmol/L。

1.2.3 2013 年 9 月 24 日主任医师查房 患者仍有左侧上、下肢不自主运动,面部亦有不能自控动作,构音不清,但较前明显减轻,睡眠情况亦较前改善。脑血流动力学检测示右侧锁骨下动脉血流速度快,狭窄不除外;双侧大脑中动脉和双侧大脑前动脉血流速度低;右侧颈内动脉颅外段和双侧颈总动脉血流速度低;椎-基底动脉血流速快。患者无颅内感染、脑肿瘤等征象,不符合遗传性舞蹈症、甲亢性舞蹈症、类风湿疾病引起的舞蹈症状,根据病史、临床表现及检查结果诊断为非酮症高血糖性舞蹈症。继续给予患者降糖治疗,血糖控制理想,空腹血糖波动于 5.0~7.0 mmol/L,餐后 2 h 血糖 6.0~8.0 mmol/L,患者自觉症状较前好转后出院。该患者随访至今,血糖控制稳定,症状无复发。

2 讨论

1960 年,Bedwe^[2]首次报道了糖尿病患者伴发偏侧舞蹈症。该病临床十分少见,多发生在血糖控制不良的老年糖尿病患者,以亚洲女性更为多见,它可能与女性绝经后雌性激素分泌减少,使黑质-纹状体系统多巴胺能受体产生超敏感现象有关^[3]。该病常急性起病,累及单侧或双侧肢体的不自主动作,表现为快速、不规则、不自主、失平衡的舞蹈样动作和挤眉、弄眼、撅嘴及伸舌等面部异常表现,这种不自主动作多发生于单侧,通常以上肢最严重^[3-4]。

影像学特征性表现:患肢对侧纹状体,主要是尾状核头及壳核,发病初期 CT 表现为高密度,MRI 上 T1WI 呈高信号^[5],