

论著·临床研究 doi:10.3969/j.issn.1671-8348.2015.26.012

## MRI 对四肢长骨高低级别软骨肉瘤的鉴别价值\*

邓晓娟<sup>1</sup>, 张伟国<sup>1△</sup>, 方靖琴<sup>1</sup>, 罗清雅<sup>2</sup>, 陈金华<sup>1</sup>

(第三军医大学大坪医院野战外科研究所:1.放射科;2.病理科,重庆 400042)

**[摘要]** **目的** 探讨四肢长骨高级别与低级别软骨肉瘤的影像学鉴别。**方法** 回顾分析经手术及病理证实的四肢长骨软骨肉瘤 23 例,其中低级别 13 例,高级别 10 例。对二者的磁共振影像学特征,包括骨皮质扇贝样改变,骨皮质增厚,骨皮质破坏,骨膨胀性改变,软组织肿块,骨髓水肿,软组织水肿,钙化,出血,肿块最大径线及增强特征分别进行统计学分析。**结果** 低级别软骨肉瘤 13 例,包括非典型软骨样肿瘤及软骨肉瘤 I 级;高级别软骨肉瘤 10 例(II 级 8 例,III 级 1 例,去分化型 1 例)。骨皮质破坏,软组织肿块及软组织水肿在高低级别之间差异有统计学意义,骨髓水肿有显著统计学差异。钙化+在高低级别之间有显著统计学差异,++有统计学差异。低级别软骨肉瘤肿块最大径线的直径约(6.2±2.9)cm,高级别直径约(9.3±5.2)cm,二者之间差异有统计学意义。明显斑片状/筛网状强化在高低级别软骨肉瘤之间差异有统计学意义。**结论** 软骨肉瘤影像学特征中,骨皮质破坏、软组织肿块、软组织水肿、骨髓水肿、钙化比例、肿瘤最大径线及强化方式对鉴别四肢长骨低级别与高级别软骨肉瘤有一定价值。

**[关键词]** 低级别软骨肉瘤;高级别软骨肉瘤;长骨;磁共振成像**[中图分类号]** R738.3;R814.4**[文献标识码]** A**[文章编号]** 1671-8348(2015)26-3637-03

## MRI for differentiating high-grade from low-grade of limb long bone chondrosarcoma\*

Deng Xiaojuan<sup>1</sup>, Zhang Weiguo<sup>1△</sup>, Fang Jingqin<sup>1</sup>, Luo Qingya<sup>2</sup>, Chen Jinhua<sup>1</sup>

(1. Department of Radiology; 2. Department of Pathology, Daping Hospital, Research Institute of Field Surgery, Third Military Medical University, Chongqing 400042, China)

**[Abstract]** **Objective** To investigate the imaging differentiation between high-grade and low-grade limb of long bone chondrosarcoma. **Methods** The MRI imaging features in 23 cases of pathologically proven limb long bone chondrosarcomas were retrospectively analyzed, including 13 cases of low-grade and 10 cases of high-grade. The MRI imaging features including endosteal scalloping lesion, cortical thickening, cortical destruction, bone expansion, soft tissue mass, bone marrow edema, soft tissue edema, calcification, hemorrhage, tumour maximal radial line and enhancing features were performed the statistical analysis. **Results** 13 cases were the low-grade chondrosarcomas, including atypical cartilaginous tumour and grade 1 chondrosarcomas, 10 cases were high-grade chondrosarcomas (8 cases of grade II chondrosarcomas, 1 case of grade III chondrosarcomas and 1 case of dedifferentiated chondrosarcomas). Cortical destruction, soft tissue mass and soft tissue oedema had statistical differences between the low-grade and high-grade. Bone marrow had statistically significant difference. Calcification + (SC<1/3ST) had statistical difference between the low-grade and the high-grade. Calcification ++ (1/3 ST<SC<2/3ST) had statistical difference. The diameter of maximal radial line in the low-grade chondrosarcomas was (6.2 ± 2.9) cm and which in the high-grade was (9.3 ± 5.2) cm, showing statistical difference between them. The speckling and sieving enhancement had statistical differences between the low-grade and high-grade chondrosarcomas. **Conclusion** In the MRI imaging features of chondrosarcoma, cortical destruction, soft tissue mass, bone marrow edema, soft tissue edema, bone marrow edema, calcification proportion, tumor maximal radial line and enhancing features can be valuable to differentiate low-grade from high-grade limb long bone chondrosarcoma.

**[Key words]** low-grade chondrosarcoma; high-grade chondrosarcoma; long bone; MRI

软骨肉瘤是临床上较常见的恶性骨源性肿瘤,约占原发性骨及软组织肉瘤的 15%,位居第 3 位<sup>[1]</sup>。病理上将软骨肉瘤分为低级别与高级别软骨肉瘤,低级别包括非典型软骨样肿瘤及软骨肉瘤 I 级,高级别软骨肉瘤包括软骨肉瘤 II~III 级,去分化型软骨肉瘤。由于低级别与高级别软骨肉瘤的治疗方式及预后完全不同,术前对其作出准确的评价显得尤为重要,直接影响患者的术后治愈率及复发率<sup>[2-4]</sup>。而笔者发现过去的文献中都着重在分析良恶性软骨肿瘤的鉴别以及良性骨类肿瘤

与低级别软骨肉瘤的鉴别,对于软骨肉瘤中低级别与高级别之间的鉴别国内却鲜有学者论及,仅国外有少量文献报道<sup>[5-7]</sup>。因此,笔者回顾性分析本院 2008~2014 年经手术及病理证实的四肢长骨软骨肉瘤 23 例,其中低级别 13 例,高级别 10 例,对其 MRI 影像特点进行对比分析,总结低级别与高级别软骨肉瘤之间影像学特征上的差异。

## 1 资料与方法

1.1 一般资料 回顾性分析本院 2008~2014 年经手术及病

理证实的四肢骨肉瘤 23 例,其中低级别骨肉瘤 13 例,包括非典型软骨样肿瘤及骨肉瘤 I 级;高级别骨肉瘤 10 例,包括骨肉瘤 II 级 8 例,III 级 1 例,去分化型骨肉瘤 1 例。男 10 例,女 13 例,男女比例 1 : 1.3。年龄 26~77 岁,平均 43.9 岁。

**1.2 检查技术与扫描方法** 23 例骨肉瘤病例均行 MRI 平扫,18 例进行增强扫描,其中低级别 8 例,高级别 10 例。MRI 采用 Siemens Magnetom Verio 3.0T、SIGNA HDX GE 1.5-T 双梯度 MRI 及 Siemens Magnetom Impagt 1.0T MRI 进行扫描。检查序列包括:横轴位/矢状位/冠状位 T1WI 和 T2WI, T2WI 脂肪抑制序列, T1WI 增强。

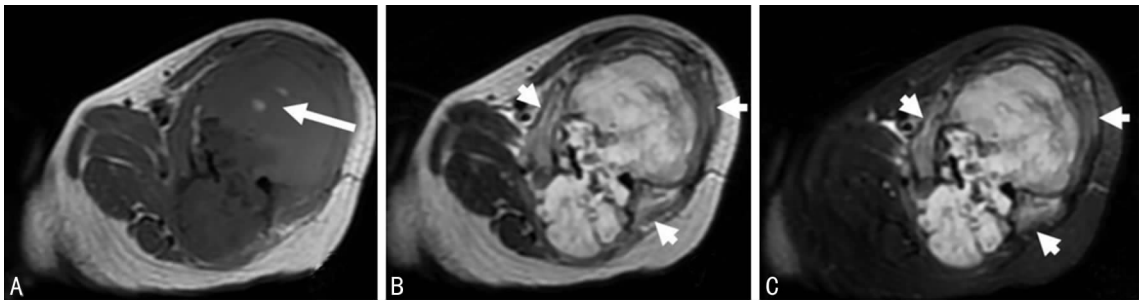
**1.3 图像分析** 由 2 名影像学诊断医师分别对肿瘤的影像学特征,包括骨皮质扇贝样改变,骨皮质增厚,骨皮质破坏,骨膨

胀性改变,软组织肿块,骨髓水肿,软组织水肿,钙化,出血,肿块最大径线及增强特征进行评价。将肿瘤钙化分为 4 级:一代代表没有明显钙化;+代表钙化面积(SC)<1/3 肿瘤面积(ST);++代表 1/3ST<SC<2/3ST,+++代表 SC>2/3ST。增强分为无明显强化,轻度筛网状强化及明显斑片状/筛网状强化。

**1.4 统计学处理** 采用 SPSS18.0 对数据进行统计分析,计量资料用  $\bar{x} \pm s$  表示,采用 *t* 检验,计数资料采用  $\chi^2$  检验,以 *P* < 0.05 为差异有统计学意义。

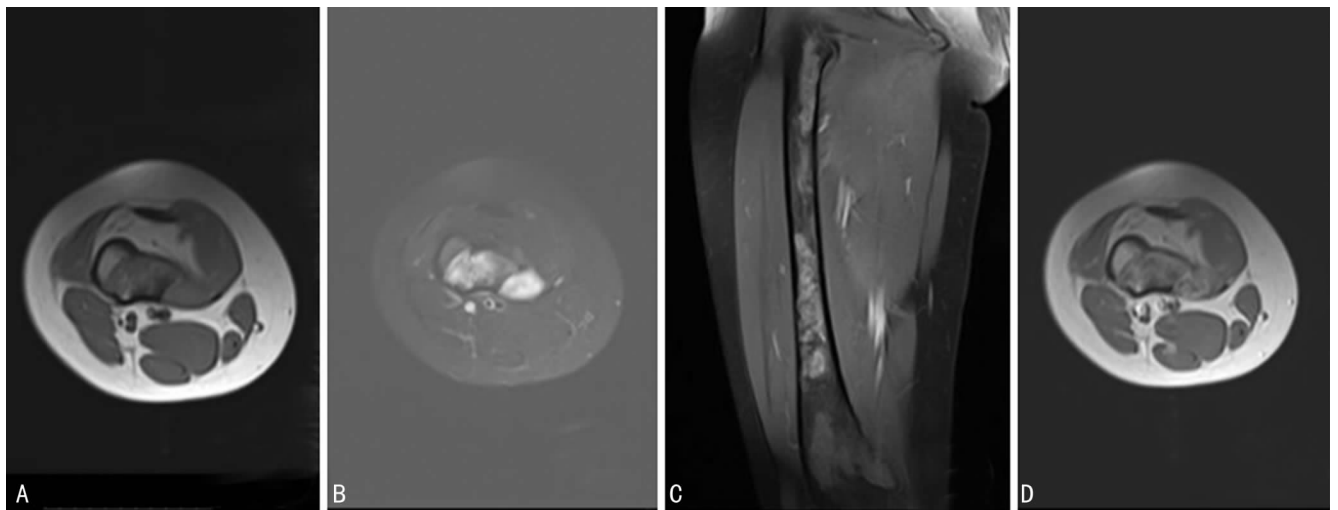
**2 结果**

**2.1 临床资料** 23 例经病理及手术证实的四肢骨肉瘤患者中,低级别骨肉瘤 13 例(57%),包括非典型软骨样肿瘤及骨肉瘤 I 级;高级别骨肉瘤 10 例(43%),包括骨肉瘤 II 级 8 例(35%),III 级 1 例(4%),去分化型骨肉瘤 1 例(4%)。



A: T1WI 左侧股骨中段不规则分叶状软组织肿块,骨质破坏,呈低信号为主,其内见斑片状短 T1 出血信号(长箭头);B: T2WI 肿块呈高信号,周围软组织水肿呈稍高信号(短箭头);C: T2WI 压脂相肿块呈高信号,周围软组织水肿呈高信号(短箭头)。

图 1 骨肉瘤 III 级 MRI 图像



A: T1WI 右侧股骨不规则软组织肿块,呈等信号,内侧骨皮质破坏;B: T2WI 压脂相肿块呈明显高信号,病变周围髓腔信号稍增高;C、D: T1WI 增强冠状位、横断位肿块呈明显不均匀斑片状及筛网状强化,累及股骨干全段。

图 2 骨肉瘤 II 级 MRI 图像

**2.2 影像特征** 软组织肿块低级别中有 8 例(62%),高级别有 10 例(100%)(图 1A-C),二者之间差异有统计学意义。骨髓水肿低级别中没有,高级别有 10 例(100%),二者之间差异有统计学意义。软组织水肿低级别中有 2 例(15%),高级别有 8 例(80%)(图 1A-C),二者之间差异有统计学意义。骨皮质扇贝样改变低级别中有 5 例(38%),高级别有 3 例(30%),二者无统计学意义。骨皮质增厚低级别中有 3 例(23%),高级别有 4 例(40%),二者差异无统计学意义。骨皮质破坏低级别中

6 例(46%),高级别有 9 例(90%),二者差异有统计学意义。骨膨胀性改变低级别中有 5 例(38%),高级别有 6 例(60%),差异无统计学意义。钙化:一代代表无明显钙化;+代表钙化面积(SC)<1/3 肿瘤面积(ST);++代表 1/3ST<SC<2/3ST,+++代表 SC>2/3ST。-低级别有 1 例(8%),高级别有 1 例(10%);+低级别中有 5 例(38%),高级别有 8 例(80%),差异有统计学意义;++低级别中有 5 例(38%),高级别 0 例(0%),差异有统计学意义;+++低级别中有 2 例(16%),高

级别有 1(10%), 差异无统计学意义。高级别软骨肉瘤中有 2 例有出血(图 1A), 低级别中没有发现。肿块最大径线: 低级别软骨肉瘤平均直径约(6.2±2.9)cm, 高级别平均直径约(9.3±5.2)cm, 二者之间差异有统计学意义, 见表 1。

表 1 高低级别四肢软骨肉瘤的影像特征鉴别

影像特征	低级别(n=23)	高级别(n=16)	P
软组织肿块	8(62)	10(100)	<0.05
骨髓水肿	0(0)	10(100)	<0.01
软组织水肿	2(15)	8(80)	<0.05
骨皮质扇贝样改变	5(38)	3(30)	>0.05
骨皮质增厚	3(23)	4(40)	>0.05
骨皮质破坏	6(46)	9(90)	<0.05
骨膨胀性改变	5(38)	6(60)	>0.05
钙化			
-	1(8)	1(10)	
+	5(38)	8(80)	<0.01
++	5(38)	0(0)	<0.05
+++	2(16)	1(10)	>0.05
出血	0	2	
肿块最大径线	6.2±2.9	9.3±5.2	<0.05

增强扫描: 无明显强化低级别软骨肉瘤 2 例(25%), 高级别软骨肉瘤 0 例(0%), 二者之间差异无统计学意义(P>0.05); 轻度筛网状强化低级别软骨肉瘤 5 例(63%), 高级别软骨肉瘤 4 例(40%), 二者之间差异无统计学意义(P>0.05); 明显斑片状/筛网状强化高级别 6 例(60%)(图 2C,D), 低级别软骨肉瘤 1 例(13%)(图 3C), 二者之间差异有统计学意义(P<0.05)。

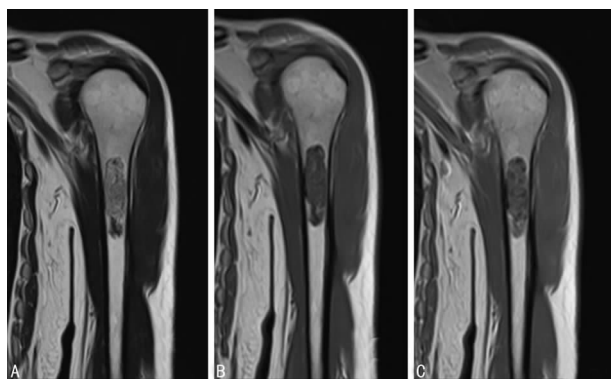


图 3 非典型软骨肉瘤/软骨肉瘤 I 级 MRI 图像  
A: T2WI 冠状位, 左侧肱骨上段髓腔内软组织肿块, 呈混杂高信号, 肿块边界清楚, 邻近骨皮质未见明显破坏; B: T1WI 冠状位, 肿块呈混杂等信号, 边界清楚; C: T1WI 增强冠状位, 肿块呈明显筛网状强化, 周围软组织未见明显异常。

图 3 非典型软骨肉瘤/软骨肉瘤 I 级 MRI 图像

### 3 讨论

软骨肉瘤是一种以肿瘤细胞形成软骨基质并直接形成病灶为特征, 常伴有基质黏液变性、钙化和骨化的常见恶性骨肿瘤, 约占原发性骨及软组织肉瘤的 15%, 位居第 3 位<sup>[1,8]</sup>。病理上将其分为低级别与高级别, 低级别软骨肉瘤包括非典型软

骨样肿瘤及软骨肉瘤 I 级, 高级别软骨肉瘤包括软骨肉瘤 II~III 级, 去分化型软骨肉瘤<sup>[2,9]</sup>。本文收集的四肢长骨软骨肉瘤 23 例中, 低级别软骨肉瘤 13 例(57%), 高级别软骨肉瘤 10 例(43%), 其中软骨肉瘤 II 级 8 例(35%), III 级 1 例(4%), 去分化型软骨肉瘤 1 例(4%), 各型所占比例与文献报道基本一致<sup>[5]</sup>。低级别与高级别软骨肉瘤的治疗方式及预后截然不同。非典型软骨样肿瘤/软骨肉瘤 I 级可局部刮除同时辅以化疗, 而高级别软骨肉瘤则需整体切除甚至截肢。同时低级别软骨肉瘤 5 年生存率 83%<sup>[10]</sup>, 高级别软骨肉瘤中, II、III 级软骨肉瘤 5 年生存率约 53%<sup>[11]</sup>, 去分化型软骨肉瘤 5 年生存率更低(<7%~24%)<sup>[12-13]</sup>。I 级局部复发率仅 9.5%, II、III 级局部复发率可达 47%, 而去分化型无论是大面积切除或是截肢, 其预后都很差, 早期转移多见, 大多数 2 年内死亡, 中期生存率小于 1 年<sup>[8]</sup>。并且对于骨肿瘤, 临床常常会在术前进行穿刺活检, 而此检查仅能获得肿瘤组织的一小块, 并不能对肿瘤的整体情况进行判断, 可能会低估肿瘤的级别, 导致一期治疗不充分, 仅行局部刮除, 后期还需要二次手术, 更增加了术后复发的可能性。因此对软骨肉瘤进行准确的术前评级是非常必要的, 直接影响患者的术后治愈率及复发率。

过去已有大量文献对软骨肉瘤的影像学特征进行总结分析, 包括 CT 呈低密度, MRI T1WI 呈低信号, T2WI 呈明显高信号; 环弧形钙化, 骨皮质扇贝样改变, 骨皮质破坏, 骨皮质增厚, 软组织肿块, 筛网状强化等均是其典型的影像学表现, 而对于其鉴别诊断的总结, 笔者发现过去的文献中都着重在分析良恶性的鉴别以及内生软骨瘤, 非典型软骨样肿瘤及软骨肉瘤 I 级的鉴别<sup>[14-17]</sup>。但是, 这些影像学征象对低级别与高级别软骨肉瘤的鉴别价值却探讨较少。

笔者对 23 例四肢长骨软骨肉瘤的骨皮质扇贝样改变, 骨皮质增厚, 骨皮质破坏, 骨膨胀性改变, 软组织肿块, 骨髓水肿, 软组织水肿, 钙化, 出血, 肿块最大径线及增强特征分别进行统计学分析, 发现骨皮质扇贝样改变, 骨皮质增厚, 骨膨胀性改变这 3 个影像学特征在低级别与高级别软骨肉瘤之间无明显统计学差异, 对于鉴别二者无意义; 而软组织肿块、软组织水肿, 骨皮质破坏在低级别与高级别之间有统计学差异, 骨髓水肿且具有显著统计学差异, 对于鉴别低级别与高级别软骨肉瘤有明显价值。低级别软骨肉瘤肿块最大径线平均值约(6.2±2.9)cm, 高级别平均直径约(9.3±5.2)cm, 二者之间的差异有统计学意义。这与 Yoo 等<sup>[7]</sup>的研究结果是一致的, 该学者也认为软组织肿块对鉴别低级别与高级别软骨肉瘤是可靠的。Douis 等<sup>[5]</sup>总结 179 例长骨软骨肉瘤的 MRI 表现, 发现软组织肿块及肿瘤最大径线对于鉴别低级别与高级别软骨肉瘤是可靠的。

钙化是软骨肉瘤重要的影像学征象, 过去认为病变中钙化越多, 良性软骨肉瘤的可能性越大。因此, 本文根据肿瘤中钙化面积占肿瘤面积的比例将钙化程度分为 4 级(-~+++), 并对各级钙化在高低级别软骨肉瘤中的发生率进行分析。发现++的钙化以低级别软骨肉瘤更常见, +的钙化以高级别软骨肉瘤更常见, 这与 Murphey 等<sup>[8]</sup>的研究结果是一致的, 但他们认为高级别软骨肉瘤钙化较少这个影像特征对于鉴别低级别与高级别是不可靠的。本文同时还发现+++钙化对鉴别高低级别软骨肉瘤无意义, 也就是说根据钙化越多来推测其良性的可能性是不可靠的。

出血在本文的低级别软骨肉瘤中未发现,高级别中也仅发现 2 例,由于病例数较少,因此该特征未能行统计学分析。但笔者认为出血提示肿瘤生长迅速且具有血管破坏,证明其生长方式具有侵袭性,更倾向于恶性,因此尽管出血的阳性率不高,但若肿瘤中发现出血灶,推测其高级别的可能性更大。

软骨肉瘤的强化方式多样,可表现为无明显强化,轻度筛网状强化及明显斑片状/筛网状强化。低级别软骨肉瘤 3 种方式均可出现,但以无强化及轻度强化为著。而高级别软骨肉瘤表现为轻度筛网状强化及明显斑片状/筛网状强化,且明显斑片状/筛网状强化的发生率明显高于低级别软骨肉瘤。Geirnaerd 等<sup>[16]</sup>发现软骨肉瘤呈早期快速强化,而良性软骨源性肿瘤无此特征,但其对软骨肉瘤中的低级别与高级别如何鉴别未做讨论。Yoo 等<sup>[6]</sup>发现高级别软骨肉瘤表现为实性部分弥漫强化而中央出现大片坏死无强化区,该学者认为坏死无强化区域的出现对低级别与高级别软骨肉瘤的鉴别是有意义的。但该研究与本文中对于强化特征的关注点有部分不同,本文更着重观察强化区域的特点,而该研究中更着重对坏死无强化区域的范围进行统计。而且,该研究中实性部分弥漫强化与本文所观察到的高级别软骨肉瘤以斑片状/筛网状强化特征为主的结论是相符的。

因此影像检查怀疑软骨源性肿瘤,钙化范围为+代表  $SC < 1/3ST$ ,且发现有软组织肿块、肿瘤最大径线直径大于 9.3 cm,骨髓水肿及(或)软组织水肿,伴/不伴出血,增强呈明显斑片状/筛网状强化则考虑高级别软骨肉瘤的可能性大;而钙化范围++(代表  $1/3ST < SC < 2/3ST$ ),没有软组织肿块,肿瘤最大径线直径小于 6.2 cm,增强呈无明显强化或轻度筛网状强化,则考虑低级别软骨源性肿瘤的可能性较大。

综上所述,四肢长骨软骨肉瘤的 MRI 征象对于鉴别低级别与高级别软骨肉瘤有一定的价值,对准确术前评估及治疗方式的选择有一定的指导意义。

#### 参考文献

- [1] Ansari TZ, Masood N, Parekh A, et al. Four year experience of sarcoma of soft tissues and bones in a tertiary care hospital and review of literature [J]. *World J Surg Oncol*, 2011, 9:51.
- [2] Campanacci DA, Scoccianti G, Franchi A, et al. Surgical treatment of central grade 1 chondrosarcoma of the appendicular skeleton [J]. *J Orthop Traumatol*, 2013, 14(2):101-107.
- [3] Donati D, Colangeli S, Colangeli M, et al. Surgical treatment of grade I central chondrosarcoma [J]. *Clin Orthop Relat Res*, 2010, 468(2):581-589.
- [4] Verdegaal SH, Brouwers HF, van Zwet EW, et al. Low-grade chondrosarcoma of long bone treated with intralesional curettage followed by application of phenol, ethanol, and bone-grafting [J]. *J Bone Joint Surg Am*, 2012, 94(13):1201-1207.
- [5] Douis H, Singh L, Saifuddin A. MRI differentiation of low-grade from high-grade appendicular chondrosarcoma [J]. *Eur Radiol*, 2014, 24(1):232-240.
- [6] Yoo HJ, Hong SH, Choi JY, et al. Differentiating high-grade from low-grade chondrosarcoma with MR imaging [J]. *Eur Radiol*, 2009, 19(12):3008-3014.
- [7] De Beuckeleer LH, De Schepper AM, Ramon F. Magnetic resonance imaging of cartilaginous tumours; is it useful or necessary [J]. *Skeletal Radiol*, 1996, 25(2):137-141.
- [8] Murphey MD, Walker EA, Wilson AJ, et al. From the archives of the AFIP: imaging of primary chondrosarcoma: radiologic-pathologic correlation [J]. *Radiographics*, 2003, 23(5):1245-1278.
- [9] Jo VY, Fletcher CD. WHO classification of soft tissue tumours: an update based on the 2013 (4th) edition [J]. *Pathology*, 2014, 46(2):95-104.
- [10] Evans HL, Ayala AG, Romsdahl MM. Prognostic factors in chondrosarcoma of bone: a clinicopathologic analysis with emphasis on histologic grading [J]. *Cancer*, 1977, 40(2):818-831.
- [11] Gelderblom H, Hogendoorn PC, Dijkstra SD, et al. The clinical approach towards chondrosarcoma [J]. *Oncologist*, 2008, 13(3):320-329.
- [12] Dickey ID, Rose PS, Fuchs B, et al. Dedifferentiated chondrosarcoma: the role of chemotherapy with updated outcomes [J]. *J Bone Joint Surg Am*, 2004, 86(11):2412-2418.
- [13] Grimer RJ, Gosheger G, Taminiau A, et al. Dedifferentiated chondrosarcoma: prognostic factors and outcome from a European group [J]. *Eur J Cancer*, 2007, 43(14):2060-2065.
- [14] Skeletal Lesions Interobserver Correlation among Expert Diagnosticians (SLICED) Study Group. Reliability of histopathologic and radiologic grading of cartilaginous neoplasms in long bones [J]. *J Bone Joint Surg Am*, 2007, 89(10):2113-2123.
- [15] Douis H, Saifuddin A. The imaging of cartilaginous bone tumours. I. Benign lesions [J]. *Skeletal Radiol*, 2012, 41(10):1195-1212.
- [16] Geirnaerd MJ, Hogendoorn PC, Bloem JL, et al. Cartilaginous tumors; fast contrast-enhanced MR imaging [J]. *Radiology*, 2000, 214(2):539-546.
- [17] Wang XL, De Beuckeleer LH, De Schepper AM, et al. Low-grade chondrosarcoma vs enchondroma: challenges in diagnosis and management [J]. *Eur Radiol*, 2001, 11(6):1054-1057.