

前路经病椎短节段有限固定融合治疗胸腰椎结核的近期临床疗效观察

赵 耘¹, 刘立岷^{2△}, 郑万平¹

(1. 四川省成都市第五人民医院骨科 611130; 2. 华西医院骨科, 成都 610041)

[摘要] **目的** 探讨前路经病椎短节段有限固定融合治疗胸腰椎结核的近期临床疗效。**方法** 2010~2012 年 103 例脊柱结核患者经前路(第 12 胸椎以上经胸, 第 1 腰椎以下经腹膜后)结核病灶清除和椎管减压术, 椎间结构植骨, 残余患椎短节段内固定。**结果** 结核患者接受手术后, 神经功能得到有效改善, 影像学结果显示病灶平均后凸角明显下降($P < 0.05$)。术后随访发现, 半年后植骨已融合, 局部的后凸平均角度为 13° , 与术后相比无明显改变。此外, 1 年后患者内固定位置并无松动断裂, 植骨无移位脱落, 四肢活动正常, 局部无叩、压痛。**结论** 前路经病椎短节段有限固定融合治疗胸腰椎结核的近期临床疗效满意。

[关键词] 短节段; 有限固定; 植骨; 脊柱结核; 融合率**[中图分类号]** R681**[文献标识码]** A**[文章编号]** 1671-8348(2015)26-3658-03

Observation on short term effect of anterior trans-injured vertebral short segment limited fixation and fusion in treating thoracic and lumbar spinal tuberculosis

Zhao Yun¹, Liu Limin^{2△}, Zheng Wanping¹

(1. Department of Orthopedics, Chengdu Municipal Fifth People's Hospital, Chengdu, Sichuan 611130, China;

2. Department of Orthopedics, West China Hospital, Chengdu, Sichuan 610041, China)

[Abstract] **Objective** To investigate the anterior trans-injured vertebral short segment limited fixation and fusion in treating thoracic and lumbar spinal tuberculosis. **Methods** One hundred and three patients with spinal tuberculosis from 2010 to 2012 were operated by trans-anterior approach(trans-thoracic above thoracic spine 12, trans-retroperitoneal below waist spine 1) tuberculosis focus clearance and spinal canal decompression, intervertebral bone graft of vertebral structure, and short segment internal fixation for residual disease spine. **Results** The nerve function of the patients was effectively improved after surgery, and the imaging results showed that the average lesion kyphosis angle was significantly decreased($P < 0.05$). The postoperative follow-up found that the bone graft was fused after half a year, and the average local kyphosis angle was still 13° , which had no obvious change compared with that after operation. In addition, the internal fixation position had no looseness and fracture, the grafted bone had no displacement and detachment, the four limbs movement was normal without local percussion pain or tenderness. **Conclusion** The anterior trans-injured vertebral short segment limited fixation and fusion has the satisfactory short term clinical efficacy in the treatment of thoracic and lumbar spinal tuberculosis.

[Key words] short segment; limited fixation; bone graft; spinal tuberculosis; fusion rate

脊柱结核是危及人类健康的最常见疾病之一^[1]。在临床上, 脊柱结核患者的病灶常可见多个节段椎体及长段的脊柱稳定性和负重柱遭受破坏, 而且完成病灶清除术后会出现脊柱中前柱多节段的骨结构缺失^[2]。因此, 若需手术后即刻恢复脊柱的稳定性和负重柱, 常需切除结核病灶所累及的多个椎体, 确保缺损区规整化, 以利于植骨和安放较长段且结构复杂的坚强内固定。然而, 这样的手术方式也会带来一些问题^[3]: (1) 椎体特别是腰椎的融合节段过长, 会明显减少脊柱活动的范围, 并使相邻节段应力和加速退变的概率增加, 而且较长移植骨需爬行替代的距离延长, 可能会下降植骨融合概率; (2) 长节段固定还需结扎多根节段血管, 影响脊髓血供, 会对以后在同一区域的再次手术带来潜在风险; (3) 长节段固定会增加操作和植入难度, 以致手术时间和感染风险增加, 而且复杂的内固定会显著增加医疗费用。

结核患者的病灶破坏主要发生在椎体和椎间盘区域即脊柱前、中柱部位, 而不到 1% 的患者会累及脊柱后柱。由于脊柱前、中柱负重, 而后柱控制旋转和侧方移位, 所以, 结核患者病灶破坏节段的旋转及侧方抗阻力能力和稳定性良好, 手术恢

复前、中柱的抗压能力即可达到脊柱稳定性的初步建立。基于以上考虑, 本科室利用结核受累椎体残留的骨结构做短节段有限固定结合椎体间结构植骨恢复脊柱稳定性, 以期达到减少植骨融合节段并提高融合率。病例经随访未见植骨和内置物移动, 同时融合率高、创伤和并发症少, 是一种行之有效的手术方式。

1 资料与方法

1.1 一般资料 2010~2012 年应用病椎保留短节段有限固定结合植骨治疗脊柱结核共 103 例, 其中男 51 例, 女 52 例, 年龄 12~77 岁(平均 44.5 岁)。病灶主要累及 T5~L5 节段, 其中累及 2 个节段的 70 例, 累及 3 个节段的 19 例, 累及 4 个节段的 14 例。患者的病程为 2 月至 3 年, 其中 59 例患者无神经损伤的体征, 仅以胸背痛、腰痛为症状, 局部叩、压痛为体征; 余下 44 例患者有不同程度的神经损伤表现(少数患者是在入院前 1~2 周突然出现神经症状的加重) Frankel A 级 4 例, B 级 10 例, D 级 30 例。影像学提示局部有结核病灶的, 主要累及椎体部分, 坏死部分可突入椎管压迫脊髓, 多数患者伴有冷脓肿形成, 但本组患者均无椎弓根、关节突、椎板、棘突及相应韧

带受累。

1.2 方法 在常规前路病灶暴露、坏死组织清除及椎管减压完成后,仔细暴露缺损区两端椎体残留骨质,在尽量保留骨结构下修整出植骨床,而后切骨。切骨要求:骨断面松质骨整齐,无干酪样坏死物组织,断面有少量渗血为佳,断面的松质骨腔内有少量脓栓可以接受,切骨后要求残余椎体的高度大于 8 mm,在残余的椎体上各植入螺钉 1 枚(一般用直径 6.5 mm,如残留骨质较少,椎体高度为 8~10 mm 可换用 5.5 mm 螺钉)。植骨方式:98 例为取三面皮质骨的自体髂骨做结构植骨,5 例为多孔纳米羟基磷灰石-聚酰胺 66 支撑体(n-HA/PA66 Cage)加自体肋骨做结构植骨。术后继续服用抗结核药物 18 个月并卧床休息 6~8 周,其后可戴支具起床活动。

1.3 统计学处理 使用 SPSS 13.0 统计软件包进行统计分析,计数资料以率表示,采用 χ^2 检验进行统计学处理, $P < 0.05$ 为差异有统计学意义。

2 结 果

2.1 手术效果 103 例患者接受手术治疗,其中经胸膜腔完成手术 37 例,经前路腹膜后完成手术 66 例。手术完成时间 2~4 h(平均 2.3 h,术中先行透视定位,以病灶为中心可将切口减小至 15~20 cm),术中出血 100~2 200 mL(平均 542.3 mL)。直视下清除坏死组织和死骨,并解除椎管压迫。在彻底病灶清除时尽量多保留残余骨质的基础上修整两端椎体,103 例患者中共有 173 枚螺钉置于残余椎体上,有 37 枚螺钉置于完整的椎体上,即有 70 例患者的两枚螺钉在上、下端的残余椎体上,较常规方法多保留 2 个椎间隙和 2 节段血管;有 33 例患者的一枚螺钉在上或下端的残余椎体上,另一端的残余椎体太小无法植钉而向远端延伸一节段,较常规方法多保留 1 个椎间隙和 1 节段血管。本组在围术期无感染及神经功能加重患者;有 7 例患者出现手术侧中-大量的胸腔积液,经引流并口服抗结核药物后逐步吸收。有 5 例术前椎旁有巨大冷脓肿的腰椎结核患者,术后形成窦道,在口服抗结核药物的保护下逐步封闭,均未继发混合感染。

2.2 术后影像学评价 术前病灶部分平均后凸为 30°,术后平均后凸为 12°,差异有统计学意义($P < 0.05$),见表 1。

表 1 植骨融合率与下沉率

时间	病灶后凸角 (平均值)	后凸矫正 率(%)	髂骨植骨 下沉率(%)	纳爱康下 沉率(%)	内固定松 动率(%)
术前	30°	—	—	—	—
术后	12°	60.0	—	—	—
随访半年	13°	56.7	0	0	0
随访 1 年	13°	56.7	0	0	0

2.3 门诊随访 共有 75 例患者得到随访(因很大一部分患者居住于藏区及云南等偏远地区,经济条件较差,未能返院复诊),随访时间 3~24 个月(平均为 17.5 月),患者均能正常生活,无四肢活动障碍,局部无叩、压痛。复查 X 线片提示作为支撑植骨的髂骨、肋骨和 n-HA/PA66 Cage 无移位、脱落,内固定位置同术后,无松动断裂(表 2)。半年后平片提示植骨已融合,局部的后凸平均角度为 13°(表 1),与术后无明显差异。有 11 例患者在术后 1 年复查 CT,可见植骨与残留椎已融合,局部软组织肿胀已吸收,椎管无明显压迫。其中 1 例 35 岁男

性患者胸 8、9 椎体结核伴脓肿形成,在胸腔镜辅助下行结核病灶清除,胸 8、9 椎植骨单钉棒内固定术,术后患者抗结核药物治疗 2 年,其术后 2 个月 X 线片、术后 3 个月 CT 重建图像、术后 6 个月 CT 重建图像见图 1、2、3。

表 2 神经功能统计(n)

时间	Frank A	Frank B	Frank C	Frank D	Frank E
术前	4	10	0	30	59
术后	2*	2*	6*	15*	50
术后半年	2	2	2	8	61
术后 1 年	0	2	2	2	69

* : $P < 0.05$,与术前比较。

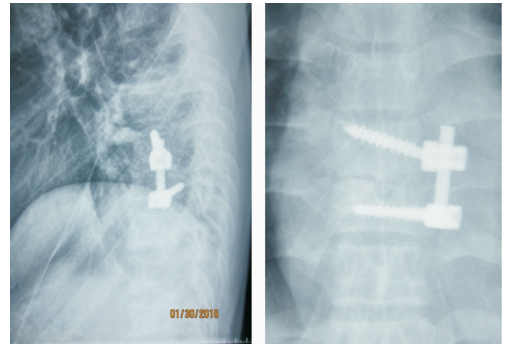


图 1 术后 2 个月 X 线片(未见内固定松动脱落)

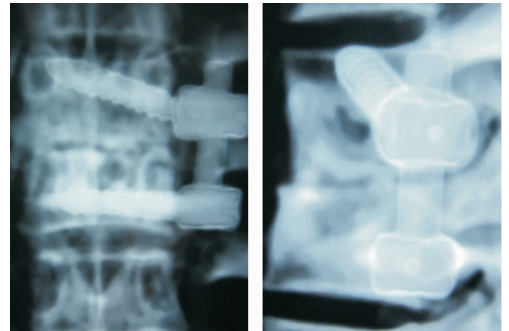


图 2 术后 3 个月 CT 重建图像(可见骨痂生长,病椎节段无明显后凸畸形)

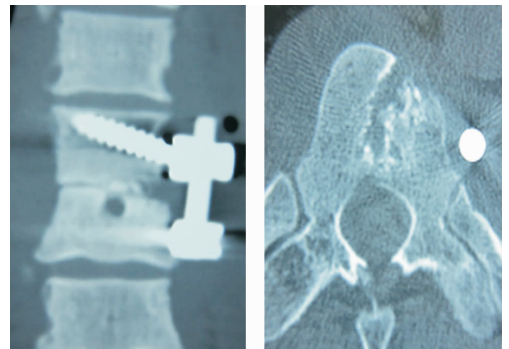


图 3 术后 6 个月 CT 重建图像(胸 8、9 椎间隙植骨已融合)

3 讨 论

脊柱结核是发展中国家最常见严重影响人类生命和生活质量疾病^[4]。目前较成熟的治疗方案是病灶清除和植骨融合术^[5-6]。而在 20 世纪 90 年代开始在结核病灶手术区域使用金属内置物重建脊柱稳定性和促进融合,其治疗效果得到显著改

善^[7]。但结核患者常常存在多节段椎体破坏,需较长节段外科操作和复杂的内固定器材完成稳定性重建,以致给患者造成较大手术创伤。那么,怎样减少创伤和缩短融合节段呢?

作者在手术中发现成人多为椎体边缘型结核,结核的主要破坏在前方椎体,而后方结构均保持完好。另外,病灶破坏的邻近椎体上下两端均有大部椎体残留,通过在残留椎体上进行短节段有限固定,脊柱的稳定性即可得到较好的恢复。因此,作者利用结核受累椎体残留的骨结构做短节段有限固定,同时结合椎体间结构植骨恢复脊柱稳定性^[8-12],结果发现,103 例患者实施的手术时间较短,平均 2.3 h,术中出血量少,平均 542.3 mL,而且在围术期无感染及神经功能加重,术前 44 例合并不同程度的神经功能受损,术后均明显改善, Frank A 级患者减少至 2 例, B 级患者减少至 2 例, 6 例 B 级患者好转成 C 级, D 级患者 15 例获得好转致正常, 术后半年及术后 1 年患者神经症状进一步好转。出现胸腔积液的 7 例患者经胸腔穿刺引流并口服抗结核药物后逐步吸收。术后形成窦道的腰椎结核患者在口服抗结核药的保护下逐步封闭,均未继发混合感染。影像学检查术后平均后凸角为 12°,显著低于术前平均后凸角,而且随访患者半年后平片显示植骨已融合,局部的后凸平均角度为 13°,与术后相比无明显改变,表明矫形效果无丢失。此外,患者均能正常生活,无四肢活动障碍,局部无叩、压痛;复查 X 线片提示作为支撑植骨的髂骨、肋骨和 n-HA/PA66 Cage 无移位、脱落,内固定位置同术后,无松动断裂,表明患者的神经功能得到明显的改善。而且患者术后 1 年复查见植骨与残留椎已融合,局部软组织肿胀已吸收,椎管无明显压迫,表明患者的术后植骨融合率较高。

短节段有限固定作为治疗脊柱结核的方法优势^[9]主要体现在:(1)尽量保留了脊柱正常节段的运动功能;(2)既能恢复和维持脊柱的稳定性又可以给邻近节段创造一个理想的力学环境,减缓退变;(3)术野暴露相对较小,创伤小;(4)整体花费少。但临床应用时必须严格地把握适应证才能最大程度的发挥它的优势,作者认为短节段融合、有限固定的适应证为:(1)病灶后凸畸形较轻者。如果后凸畸形严重,矫形困难,则短节段有限固定、矫形的力学性能相对较弱。(2)残椎能植入 1 枚螺钉者。(3)能够行支撑植骨者。椎间缺损最好能够支撑植骨,以增加内固定器械的即时稳定性。无支撑作用或支撑作用较小的植骨病例应作为相对适应证。该方法不适用于以下情况:(1)后凸畸形严重者;(2)老年人或骨质疏松的患者;(3)骨病治愈型与骨病静止型结核伴脊柱后凸畸形需截骨矫形、内固定手术的患者。

综上所述,短节段有限固定结合椎体间结构植骨有效减少了融合节段、手术创伤并缩短了手术时间^[13-14],有利于脊柱结核患者神经功能的恢复,是一种行之有效的术式。

参考文献

- [1] 康凤鸣. 脊柱结核外科治疗的研究现状 [J]. 大家健康: 学术版, 2013, 7(11): 130.
- [2] Zaveri GR, Mehta SS. Surgical treatment of lumbar tuberculous spondylodiscitis by transforaminal lumbar inter-

body fusion (TLIF) and posterior instrumentation [J]. J Spinal Disord Tech, 2009, 22(4): 257-262.

- [3] Benli IT, Kaya A, Acarolu E. Anterior instrumentation in tuberculous spondylitis; is it effective and safe [J]. Clin Orthop Relat Res, 2007, 460(2): 108-116.
- [4] Kumar R. Spinal tuberculosis; with reference to the children of northern India [J]. Childs Nerv Syst, 2005, 21(1): 19-26.
- [5] He M, Xu H, Zhao J, et al. Anterior debridement, decompression, bone grafting, and instrumentation for lower cervical spine tuberculosis [J]. Spine J, 2014, 14(4): 619-627.
- [6] Zhang HQ, Lin MZ, Ge L, et al. Surgical management by one-stage posterior transforaminal lumbar debridement, interbody fusion, and posterior instrumentation for lumbosacral tuberculosis in the aged [J]. Arch Orthop Trauma Surg, 2012, 132(12): 1677-1683.
- [7] Wang XT, Zhou CL, Xi CY, et al. Surgical treatment of cervi CO thoracic junction spinal tuberculosis via combined anterior and posterior approaches in children [J]. Chin Med J (Engl), 2012, 125(8): 1443-1447.
- [8] Zhang H, Sheng B, Tang M, et al. One-stage surgical treatment for upper thoracic spinal tuberculosis by internal fixation, debridement, and combined interbody and posterior fusion via posterior-only approach [J]. Eur Spine J, 2013, 22(3): 616-623.
- [9] 王自立, 武启军, 金卫东, 等. 脊柱结核病灶清除单节段植骨融合内固定的适应证及疗效 [J]. 中国脊柱脊髓杂志, 2010, 20(10): 811-814.
- [10] Sahoo MM, Mahapatra SK, Sethi GC, et al. Posterior-only approach surgery for fixation and decompression of thoracolumbar spinal tuberculosis; a retrospective study [J]. Spinal Disord Tech, 2012, 25(7): E217-223.
- [11] Garg B, Kandwal P, Nagaraja UB, et al. Anterior versus posterior procedure for surgical treatment of thoracolumbar tuberculosis; A retrospective analysis [J]. Indian J Orthop, 2012, 46(2): 165-170.
- [12] Tuli SM. Tuberculosis of the spine; a historical review [J]. Clin Orthop Relat Res, 2007, 460(1): 29-38.
- [13] Moon MS, Kim SS, Moon YW, et al. Surgery-related complications and sequelae in management of tuberculosis of spine [J]. Asian Spine J, 2014, 8(4): 435-445.
- [14] Zhang P, Shen Y, Ding WY, et al. The role of surgical timing in the treatment of thoracic and lumbar spinal tuberculosis [J]. Arch Orthop Trauma Surg, 2014, 134(2): 167-172.

(收稿日期: 2015-04-08 修回日期: 2015-06-04)