

论著·临床研究 doi:10.3969/j.issn.1671-8348.2015.31.023

高强度聚焦超声消融治疗直径小于 4 cm 子宫肌瘤的远期随访

吴琳, 万丽丽, 刘晓芳, 何佳[△]

(四川省遂宁市中心医院妇产科 629000)

[摘要] **目的** 探讨高强度聚焦超声(HIFU)消融治疗子宫肌瘤(<4 cm)的安全性、有效性。**方法** 回顾性研究 2011 年 1 月至 2013 年 2 月在该院经 HIFU 治疗的 79 例单发肌瘤患者,评价其治疗后症状改善情况、肌瘤远期缩小情况及相关不良反应。**结果** 79 例子宫肌瘤患者均顺利完成治疗。与治疗前比较,治疗后 2 年肌瘤缩小率为 79.0%(四分位间距:57.9%,92.1%);患者治疗后症状严重程度(SSS)评分及肌瘤症状与健康相关生活质量问卷(UFS-QOL)评分较治疗前显著改善;无严重不良反应发生。**结论** HIFU 可以安全用于直径小于 4 cm 的子宫肌瘤治疗。

[关键词] 高强度聚焦超声;小子宫肌瘤;吸收率**[中图分类号]** R711.7**[文献标识码]** A**[文章编号]** 1671-8348(2015)31-4389-03

Long term follow-up of high intensity focused ultrasound in the treatment of uterine fibroids with diameter less than 4 cm

Wu Lin, Wan Lili, Liu Xiaofang, He Jia[△]

(Department of Obstetrics and Gynecology, Suining Central Hospital, Suining, Sichuan 629000, China)

[Abstract] **Objective** To investigate the safety and effectiveness of high intensity focused ultrasound (HIFU) in the treatment of uterine fibroid (<4 cm). **Methods** Retrospectively studied 79 single fibroid (<4 cm) patients that treated with HIFU in our hospital from January 2011 to February 2013. Evaluated the improvement of post-treatment, shrinkage of fibroid volume and HIFU-related adverse reaction. **Results** All the 79 patients were successfully cured by HIFU treatment. The shrinkage rate of fibroid was 79.0% (four point spacing 57.9%, 92.1%) after 2-year treatment; Symptom severity score (SSS) and uterine fibroid symptom and quality of life score (UFS-QOL) were significantly improved; and there was no adverse reaction. **Conclusion** HIFU can be safely used in the treatment of small uterine fibroids (diameter <4 cm).

[Key words] high intensity focused ultrasound; leiomyoma; absorption rate

子宫肌瘤是女性生殖系统最常见的良性肿瘤,其发病率为 20%~40%。随着影像诊断技术的发展与普及,小子宫肌瘤的诊断率越来越高。子宫肌瘤是否引起症状,不仅与肌瘤大小有关,还与肌瘤类型及位置有关。即使较小的黏膜下肌瘤也可引起明显症状;而肌壁间及浆膜下肌瘤可以无症状。小肌瘤的治疗尚存争论,普遍认为对有症状的小子宫肌瘤需采取积极的治疗措施;而无症状者则无治疗必要;但对于无症状而心理负担严重者,有针对性地采取治疗措施是有必要的。

近年来,作为一种非侵入性的治疗手段,高强度聚焦超声(HIFU)越来越广泛地应用于临床治疗子宫肌瘤。HIFU 通过其热效应、机械效应、空化效应,能准确消融目标肌瘤,而对超声能量经过的组织不造成损伤^[1]。HIFU 消融后,肌瘤逐渐缩小吸收。作者推测较小的肌瘤所需能量小,治疗时间短,治疗后缩小吸收所需时间短,有利于保护子宫结构完整。本研究通过回顾性研究,探讨 HIFU 治疗子宫小肌瘤的安全性、有效性及治疗后肌瘤缩小情况。

1 资料与方法

1.1 一般资料 将 2011 年 1 月至 2013 年 2 月在遂宁市中心医院经核磁共振(MRI)确诊并接受 HIFU 治疗的 79 例有症状或无症状但有严重心理负担的患者纳入本研究。所有患者治疗前均知情同意并签署 HIFU 治疗知情同意书。纳入标准:(1)非绝经期成年女性(年龄大于 18 岁);(2)经 MRI 确诊直径

为 2~4 cm 的单发子宫肌瘤患者;(3)有月经紊乱、痛经等临床症状,或无症状但焦虑自评量表(SAS)得分大于 70 分;(4)机械超声可以显示,并且声通道安全。排除标准:(1)妊娠期妇女;(2)疑似生殖系统恶性肿瘤者;(3)多次彩超检查肌瘤缩小,且无明显血供者。

1.2 术前准备 所有患者术前行血常规、生化全套、心电图、胸片、宫颈液基细胞检查(TCT)、盆腔 MRI 等检查,对于有不规则阴道出血的患者行诊断性刮宫以排除子宫内膜病变。治疗前 3 天开始肠道准备,清淡少渣饮食,术前 12 h 需禁食、导泻、灌肠,治疗前常规行下腹部皮肤备皮、脱脂、脱气并保留导尿。每台治疗前均重新制作内含脱气水的水囊,通过调节其大小和张力来推开肠道以保证声通道的安全、防止肠道损伤。

1.3 设备及主要参数 HIFU 消融治疗所用设备是 JC-200 型聚焦超声肿瘤治疗系统(重庆 HIFU 科技有限公司,中国重庆),治疗在实时超声(Esaote,意大利热那亚)监控下进行。治疗超声的能量由一个曲面直径 20 cm 的超声换能器产生,焦距 15 cm,工作频率 1 MHz。

1.4 治疗方法 患者取俯卧位,治疗时下腹部皮肤浸泡于脱气水中,将脱气水囊置于腹壁与换能器之间用以将肠道推离声通道。为减少治疗中的不适、防止移动体位,同时确保患者治疗中保持意识清醒,治疗在镇痛镇静下进行(芬太尼,0.8~1.0 μg/kg,5 min 后静脉推注盐酸咪达唑仑,0.02~0.03 mg/kg,

30~40 min 后可重复加用)。治疗常规选择矢状位超声波扫描及点扫描能量输送模式,照射功率 300~400 W,以点-面-体的顺序完成对肌瘤的三维治疗。肌瘤较小时,焦点置于病灶中心,保持焦点与浆膜及子宫内膜的安全距离,根据灰度变换范围移动治疗焦点。在肌瘤计划治疗区域出现明显灰度变化后停止治疗并行超声造影评估,如消融满意,可结束治疗;如消融欠满意可在安全的前提下追加治疗。

1.5 有效性评价 (1)肌瘤消融率及缩小率:治疗后 1 天患者接受 MRI 检查并与治疗前进行对比,计算消融率。测量包括 3 个径线:长径(D1)、前后径(D2)和横径(D3),体积计算按公式 $V=0.5233 \times D1 \times D2 \times D3$ 计算。消融率=无灌注区体积/治疗后即刻肌瘤体积 $\times 100\%$ 。患者于出院后 1、3、6、12、18、24 个月后返院复查,行超声或盆腔 MRI 影像学检查,测量患者现有的肌瘤大小、血供及查看是否有新发的肌瘤,计算肌瘤缩小率:肌瘤缩小率=(原有肌瘤体积-现有肌瘤的体积)/原有肌瘤的体积 $\times 100\%$ 。(2)症状改善情况:患者随访时被要求如实填写症状严重程度 SSS 评分,子宫肌瘤症状与健康相关生活质量问卷(UFS-QOL)评分表以评价患者症状改善情况。

1.6 统计学处理 采用 SPSS16.0 软件进行数据分析,计量资料因不符合正态分布,均用中位数和四分位数间距表示,Wilcoxon 检验用于评价肌瘤远期缩小情况及症状缓解情况,以 $P<0.05$ 为差异有统计学意义。

2 结果

2.1 一般情况结果 患者平均年龄为 41(37~46)岁,肌瘤平均大小为 3.0(2.6~3.5)cm,平均体积为 12(7.8~11.2)cm³。79 例患者中,肌壁间子宫肌瘤 56 例,黏膜下肌瘤 10 例,浆膜

下子宫肌瘤 13 例。其中 45 例患者表现出相关症状,主要为经量增多、不规则阴道流血、痛经、腰骶部坠胀等,其余 34 例无症状患者因心理负担重,积极要求进行 HIFU 治疗。

2.2 术后评估 治疗前后增强 MRI 对比清晰显示病灶消融,表现为无血流灌注的区域。消融后 1 d 的肌瘤平均体积为 11.8(四分位间距:7.5,17.6)cm³,无血流灌注区体积 9.6(四分位间距:6.5,15.3)cm³,消融率 87.1%(四分位间距:72.9%,94.2%)。其中,消融率大于 80%者占 59.8%,消融率大于 90%者占 40.2%,实现完全消融的患者有 7 例(图 1)。平均治疗时间(即从能量发射开始到结束总的时间)55(四分位间距:28,85)min,平均总照射时间 452(四分位间距:230,750)s,治疗强度 525(四分位间距:435,643)s/h,其中照射时间小于 400 s 的 43 例(54%),照射时间小于 500 s 的 54 例(68%)。治疗强度=消融时间/治疗时间。

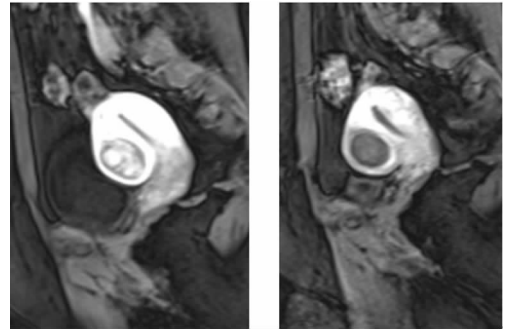


图 1 肌瘤 HIFU 治疗前及治疗后第 2 天 MRI T1 增强造影检查(消融率为 100%)

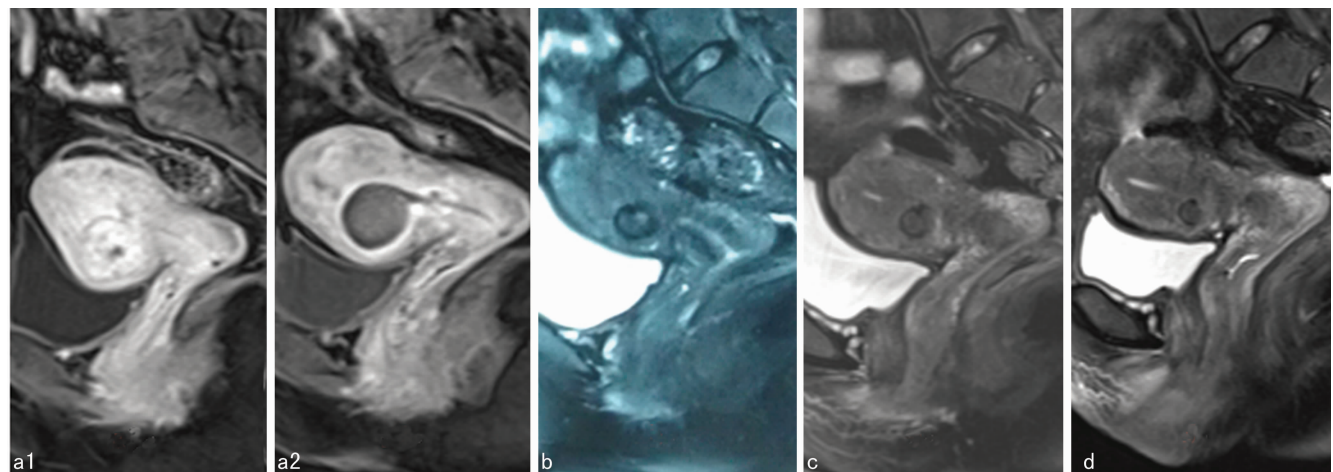


图 2 子宫肌瘤患者,肌瘤为单发的前壁肌壁间肌瘤,成功接受 HIFU 治疗(消融率为 93.3%)

2.3 术后即刻不良反应 治疗后常见的不良反应包括骶尾部及治疗区疼痛、神经刺激症状等。其中治疗区域疼痛者 30 例(35.4%),骶尾部疼痛 6 例(8.9%),但疼痛评分均低于 4 分,无需特殊处理 3 d 后缓解;2 例(2.5%)患者出现双下肢不适(表 2),表现为下肢麻木、胀痛,给予地塞米松 10 mg 每天 3 次口服后,症状明显缓解。

2.4 随访 治疗后两年随访患者应到患者 79 例,实到 65 例,肌瘤体积 2.7(1.0~4.7)cm³,与术前比较明显缩小;其肌瘤缩

小率达 79.0%(四分位间距:57.9%,92.1%)。其中复发 2 例,1 例在治疗后 1 年,肌瘤在原来基础上增大了 66.4%,肌瘤中间见粗大血管,后行腹腔镜肌瘤剥除术;1 例于治疗后 2 年时发现,肌瘤由 22 mm \times 21 mm \times 24 mm 增大至 41 mm \times 35 mm \times 43 mm,无新发症状,随访至今;新发肌瘤 3 例,均较小,无症状,随访至今。在有症状的 45 例患者中,诊断性刮宫者病理结果为子宫内膜单纯性增生者 6 例,2 年随访 SSS 评分 12(11~14)分,UFS-QOL 评分为 6.3(四分位间距:0~9.6)分、

88(四分位间距:84.8~91.5)分,见表 3。在治疗后第 1 个月内,部分患者出现原来症状加重,均未予特殊处理,术后第 3 个月随访时症状缓解;1 例患者经量明显增多且持续 20 d 以上,予诊断性刮宫及宫内安置节育器后症状明显缓解。

表 2 HIFU 治疗后即刻不良反应情况[n(%)]

不良反应类型	数量(n)	比例(%)
下腹部疼痛	30	35.4
骶尾部疼痛	6	8.9
双下肢不适	2	2.5

表 3 45 例有症状的患者 HIFU 治疗后 2 年症状缓解情况[中位数(四分位间距)]

随访时间	n	SSS(分)	UFS(分)	QOL(分)
术前	45	17.0(15.5,20.0)	25(20.2,37.5)	76.3(67.1,78.5)
治疗后 2 年	38	12.0(11.0,14.0) ^a	6.3(0,9.6) ^a	88.0(84.8,91.5) ^a

^a: P<0.01,与术前比较。

3 讨论

子宫切除目前仍是治疗子宫肌瘤的主要手段之一。在台湾,因子宫肌瘤而行手术治疗的比率高达 46.2%^[2];在美国曾高达 84.4%^[3],不管是肌瘤的症状或是手术后的并发症都给患者带来巨大的伤害^[4-5]。临床上,有一部分小肌瘤因为较小而没有临床症状,对于此类肌瘤可以观察随访。然而,子宫肌瘤是激素依赖性的肿瘤,会随着时间的延长而增大,随着肌瘤的增大而伴随出现相应的临床症状而不得不手术治疗^[6]。实际上,肌瘤带给患者的伤害不单是身体方面的,因心理负担而要求行子宫切除术的子宫肌瘤患者中比例高于 20%^[2]。因此,是否需要及早干预,避免肌瘤长大后需切除子宫才能控制症状,是值得探讨的课题。

对于小肌瘤的治疗,主要包括药物治疗、手术治疗、物理治疗等。药物治疗只能暂时控制症状,停药后症状迅速反弹,仅用于术前辅助治疗及围绝经期的过渡治疗。腹腔镜子宫肌瘤剥除术是目前主要的治疗方式,因其创伤小、住院时间短、恢复快等优点得到越来越多的应用;但由于肌瘤小,在治疗中有时可能很难被发现,遗漏的小肌瘤是腹腔镜治疗后复发率高的一个重要原因^[7-8];在处理小肌瘤时也会不同程度的损伤子宫肌全层,有可能增加妊娠晚期子宫破裂的风险^[9-11]。近年来,出现了一些新兴的物理治疗方式,如射频消融、微波消融、HIFU 等,它们利用不同的能源形式作用于组织,利用其产生的机械、化学等作用产生的热能杀灭肿瘤,从而达到根治或实质性破坏的作用。射频及微波消融也适合于小肌瘤的治疗^[12],它需要手术者具有熟练的宫腔操作技术,及超声医师的精准定位、密切配合,肌瘤越小,定位越困难,多次穿刺可能导致出血、盆腔粘连等并发症,是否导致医源性子宫内膜异位症有待进一步研究。HIFU 是一种非侵入性、适形性治疗,不受肌瘤大小、形态及位置的制约^[13]。同时,在利用超声波的穿透性准确消融肌瘤的同时不会损伤途经的组织,在治疗小肌瘤上具有不可替代的优势。

大量研究表明,HIFU 治疗子宫肌瘤安全有效,对于大于 1 cm 的超声可以显示的肌瘤均能治疗^[14-17]。大量研究显示消

融率越高,术后吸收率越高,症状改善越明显,复发率越低^[16-17]。本研究中肌瘤平均消融率为 87.1%(四分位间距:72.9%,94.2%),随访复发率低,表明 HIFU 是治疗小子宫肌瘤的有效方法。同时,小肌瘤的消融所需要的能量较低,治疗时间缩短,治疗不良反应率低。本研究显示平均照射时间 452(四分位间距:230,750)s,50%的患者照射时间小于 452 s,治疗可在较短的时间内完成。本研究同时显示,HIFU 治疗后 2 年肌瘤缩小率为 79.0%(四分位间距:57.9%,92.1%);由于肌瘤体积小,治疗后吸收缩小所需时间更短,对子宫正常结构影响更小^[18-19]。在本研究中,79 例患者均顺利完成治疗,其中有症状的 45 例患者,治疗后症状获得不同程度改善;34 例无临床症状,因心理负担重要求积极治疗的患者,34 个肌瘤均成功消融,治疗过程顺利,患者心理负担减轻,在我们的随访中除 1 例患者复发行手术治疗外,其余无需二次治疗的患者。

本研究中 2 例患者出现双下肢不适症状,可能与肌瘤深面靠近骶尾部有关,治疗时后场能量容易刺激骶尾神经引起相关症状。此类不良反应,可通过治疗前充分锻炼膀胱以增加膀胱可塑性。这样,治疗时膀胱体积小,可增加肌瘤深面与骶尾部的距离,从而减少治疗不良反应发生率。本研究中未发现皮肤损伤的病例。

研究表明,HIFU 治疗子宫小肌瘤是安全、有效的。由于 HIFU 治疗的无创伤性,患者易于接受,值得临床应用。

参考文献

- [1] Wang ZB, Wu F, Wang ZL, et al. Targeted damage effects of high intensity focused ultrasound (HIFU) on liver tissues of Guizhou Province miniswine[J]. Ultrason Sonochem, 1997, 4(2): 181-182.
- [2] Wu SM, Lee HL, Yeh MY, et al. Reasons for middle-aged women in Taiwan to choose hysterectomy: a qualitative study using the bounded rationality perspective[J]. J Clin Nurs, 2014, 23(23/24): 3366-3377.
- [3] Becker ER, Spalding J, Duchane J, et al. Inpatient surgical treatment patterns for patients with uterine fibroids in the United States, 1998-2002[J]. J Natl Med Assoc, 2005, 97(10): 1336-1342.
- [4] Amanda GO, Ramada ES, Singh SS. Does laparoscopy safely improve technicity for complex hysterectomy cases? [J]. J Obstet Gynaecol Can, 2014, 36(3): 248-252.
- [5] Su WH, Lee WL, Cheng MH, et al. Typical and atypical clinical presentation of uterine myomas[J]. J Chin Med Assoc, 2012, 75(10): 487-493.
- [6] Chwalisz K, Demanno D, Garg R, et al. Therapeutic potential for the selective progesterone receptor modulator asoprisnil in the treatment of leiomyomata[J]. Semin Reprod Med, 2004, 22(2): 113-119.
- [7] Fauconnier A, Chapron C, Babaki-Fard K, et al. Recurrence of leiomyomata after myomectomy[J]. Hum Reprod Update, 2000, 6(6): 595-602.
- [8] Shiota M, Kotani Y, Umemoto M, et al. Recurrence of uterine myoma after laparoscopic myomectomy: (下转第 4395 页)

总之,Id-2 的异常高表达可能在直肠癌演变过程中对直肠癌细胞的生长和侵袭起着重要的作用,其机制可能是通过激活 MMP-9 的转录,从而促进 MMP-9 的表达,直接或间接地促进肿瘤细胞的侵袭作用。因此,Id-2 可能为抗肿瘤治疗提供了新的靶点。

参考文献

- [1] Norton JD. ID helix-loop-helix proteins in cell growth, differentiation and tumorigenesis[J]. *J Cell Sci*,2000,113(Pt 22):3897-3905.
- [2] Onken MD, Ehlers JP, Worley LA, et al. Functional gene expression analysis uncovers phenotypic Switch in aggressive uveal melanomas[J]. *Cancer Res*,2006,66(9):4602-4609.
- [3] Paoletta BR, Havrda MC, Mantani A, et al. p53 directly represses Id2 to inhibit the proliferation of neural progenitor cells[J]. *Stem Cells*,2011,29(7):1090-1101.
- [4] Wazir U, Jiang WG, Sharma AK, et al. The mRNA expression of inhibitors of DNA binding-1 and-2 is associated with advanced tumour stage and adverse clinical outcome in human breast cancer[J]. *Anticancer Res*,2013,33(5):2179-2183.
- [5] Liu Z, Chen J, Luo W, et al. Overexpressed DNA-binding protein inhibitor 2 as an unfavorable prognosis factor promotes cell proliferation in nasopharyngeal carcinoma[J]. *Acta Biochim Biophys Sin (Shanghai)*,2012,44(6):503-512.
- [6] Luo M, Li Z, Wang W, et al. Upregulated H19 contributes to bladder cancer cell proliferation by regulating ID2 expression[J]. *FEBS J*,2013,280(7):1709-1716.
- [7] Coppe JP, Itahana Y, Moore DH, et al. Id-1 and Id-2 proteins as molecular markers for human prostate cancer progression[J]. *Clin Cancer Res*,2004,10(6):2044-2051.
- [8] Itahana Y, Singh J, Sumida T, et al. Role of Id-2 in the maintenance of a differentiated and noninvasive phenotype in breast cancer cells[J]. *Cancer Res*,2003,63(21):7098-7105.
- [9] Schindl M, Oberhuber G, Obermair A, et al. Overexpression of Id-1 protein is a marker for unfavorable prognosis in early-stage cervical cancer [J]. *Cancer Res*,2001,61(15):5703-5706.
- [10] 门中华. VEGF 和 MMP-9 在颅内动脉瘤中的表达及临床意义[J]. *细胞与分子免疫学杂志*,2010,26(11):1126-1128.
- [11] 陈健, 齐菲, 黄莹, 等. MMP-9 基因多态性与胃癌关系的研究[J]. *现代预防医学*,2013,40(12):2329-2333,2336.
- [12] 夏庆安, 付玉环, 姜广建. HSG、MMP-2 和 MMP-9 在乳腺癌组织中的表达及意义[J]. *现代预防医学*,2012,39(2):323-324,327.
- (收稿日期:2015-07-18 修回日期:2015-08-16)
- (上接第 4391 页)
- what are the risk factors? [J]. *Gynecology and Minimally Invasive Therapy*,2012,1(1):34-36.
- [9] Mettler L, Schollmeyer T, Tinelli A, et al. Complications of uterine fibroids and their management, surgical management of fibroids, laparoscopy and hysteroscopy versus hysterectomy, haemorrhage, adhesions, and complications [J]. *Obstet Gynecol Int*,2012,2012:791248.
- [10] Kim MS, Uhm YK, Kim JY, et al. Obstetric outcomes after uterine myomectomy; laparoscopic versus laparotomic approach[J]. *Obstet Gynecol Sci*,2013,56(6):375-381.
- [11] Mine Kiseli HA, Zeynep D. Spontaneous rupture of uterus in midtrimester pregnancy due to increased uterine pressure with previous laparoscopic myomectomy[J]. *Int J Fertil Steril*,2013,7(3):239-242.
- [12] 尹格平. 射频消融治疗子宫肌瘤疗效评价[J]. *中国实用妇科与产科杂志*,2012,28(12):908-911.
- [13] 王婷, 陈文直, 陈锦云, 等. 聚焦超声消融不同 MRI 图像表现的子宫肌瘤的疗效[J]. *重庆医科大学学报*,2011,36(5):539-541.
- [14] Ren XL, Zhou XD, Zhang J, et al. Extracorporeal ablation of uterine fibroids with high-intensity, focused ultrasound; imaging and histopathologic evaluation[J]. *J Ultrasound Med*,2007,26(2):201-212.
- [15] Ren XL, Zhou XD, Yan RL, et al. Sonographically guided extracorporeal ablation of uterine fibroids with high-intensity focused ultrasound: midterm results[J]. *J Ultrasound Med*,2009,28(1):100-103.
- [16] Dobrotwir A, Pun E. Clinical 24 month experience of the first MRgFUS unit for treatment of uterine fibroids in Australia[J]. *J Med Imaging Radiat Oncol*,2012,56(4):409-416.
- [17] Zhao WP, Chen JY, Zhang L, et al. Feasibility of ultrasound-guided high intensity focused ultrasound ablating uterine fibroids with hyperintense on T2-weighted Mr imaging[J]. *Eur J Radiol*,2013,82(1):e43-49.
- [18] Peng S, Xiong Y, Li K, et al. Clinical utility of a microbubble-enhancing contrast ("SonoVue") in treatment of uterine fibroids with high intensity focused ultrasound; a retrospective study[J]. *Eur J Radiol*,2012,81(12):3832-3838.
- [19] Meng X, He G, Zhang J, et al. A comparative study of fibroid ablation rates using radio frequency or high-intensity focused ultrasound [J]. *Cardiovasc Intervent Radiol*,2010,33(4):794-799.
- (收稿日期:2015-06-21 修回日期:2015-07-15)