

妊娠中、晚期系统超声筛查胎儿畸形的评价*

王 健,周 晓,朱青霞,丁显平
(重庆市急救医疗中心妇产科,重庆 400014)

[摘要] 目的 探讨系统超声检查在评价发现胎儿畸形的价值。方法 自 2009 年 1 月至 2015 年 1 月该院对 14 367 例孕妇在孕 20~26 周(妊娠中期)、孕 30~32 周(妊娠晚期)分别进行系统超声检查 1 次。对异常和疑有异常者追踪随访,胎儿资料及影像图片均存于工作站中。结果 14 367 例孕妇中经产后随访证实胎儿畸形 398 例(2.77%)。妊娠中期检出胎儿畸形 326 例(81.91%),妊娠晚期新检出畸形 51 例(12.81%);两次系统超声共检出胎儿畸形 377 例(94.72%),明显高于中孕期 1 次系统超声检查检出率($P<0.01$)。漏诊 21 例(5.28%)。结论 系统超声追踪可显著提高胎儿畸形的检出率。

[关键词] 系统超声;妊娠中期;妊娠晚期;产前诊断

[中图分类号] R715.5

[文献标识码] A

[文章编号] 1671-8348(2016)04-0472-03

Evaluation of systematic ultrasonography in screening fetal deformities during middle and late pregnancy*

Wang Jian, Zhou Xiao, Zhu Qingxia, Ding Xianping

(Department of Obstetrics and Gynecology, Chongqing Municipal Emergency Medical Center, Chongqing 400014, China)

[Abstract] **Objective** To investigate the value of the systematic ultrasonography in the evaluation for finding the fetal abnormalities. **Methods** A total of 14 367 pregnant women in our hospital from January 2009 to January 2015 were performed the twice systematic ultrasonographic examinations during the middle pregnancy(20—26 gestational weeks) and the late pregnancy(30—32 gestational weeks). The pregnant women with abnormality or suspected abnormality were followed up. The fetal data and imaging pictures were stored in the workstation. **Results** Among 14 367 pregnant women, 398 cases(2.77%) of fetal deformities were verified by the postnatal follow up, 326 cases(81.91%) of fetal deformities were detected during 20—26 gestational weeks and 51 cases(12.81%) of fetal deformity were detected during 30—32 gestational weeks; A total of 377 cases(94.72%) of fetal deformities were detected by twice systematic ultrasonographic examinations, which was significantly higher than that by once systematic ultrasonographic examination during middle pregnant period ($P<0.01$). Twenty-one cases(5.28%) were missed diagnosis. **Conclusion** The systematic ultrasonographic follow up can increase the detection rate of fetal deformities.

[Key words] system ultrasonography; second trimester of pregnancy; third trimester of pregnancy; prenatal diagnosis

胎儿解剖结构异常是一个渐进的、动态的发展过程,某些结构异常需要胎儿发育到足够大才能被超声观察和发现,因此除中孕 1 次系统超声检查外,本院在孕晚期加做 1 次系统超声或类似系统超声的检查以提高胎儿畸形的检出率,现将检查结果报道如下。

1 资料与方法

1.1 一般资料 自 2009 年 1 月至 2015 年 1 月本院对 14 367 例孕妇分别在妊娠中、晚期进行系统超声检查。年龄 18~45 岁,平均(26.70±1.80)岁。

1.2 方法

1.2.1 超声检查 使用 SAMSUNG-MEDISON A-30, MEDISON CA-9900, GE-730 彩色多普勒超声诊断仪,腹部凸阵探头,频率 3.5~5.0 MHz。仪器设备预设的胎儿检查程序,孕妇均按约定分别在 20~26 周(妊娠中期)和 30~32 周(妊娠晚期)进行系统超声或类似检查。检查内容和范围参照中国医师协会超声分会和深圳市妇保院的系统超声检查的要求,32~38 个标准切面逐一检查^[1]。发现单一畸形者,并对其他器官、系统有无关联畸形进行全面检查判断。对胎儿外观和内脏结构显示不清者,令其孕妇走动或侧卧改变胎儿体位或数天后重新检查直到平面图像满意为止。所有受检孕妇均按知情同意的

原则签署知情同意书。诊断胎儿异常时需至少两位医生共同确定。孕妇所有资料均进行详细登记,以便追踪随访。所有胎儿资料均存于工作站内,以便于系统评估和统计。

1.2.2 胎儿畸形诊断标准 凡是产后(引产和活产)可见结构异常均定义为畸形;包括外表可见的畸形和内脏畸形;即胎儿畸形的产前超声诊断与产后(包括引产)新生儿外观或超声随访、X 线,以及其他相关辅助检查,尸体解剖和手术结果比较对照。排除标准:先天性心脏病为房间隔小缺损、卵圆孔未闭,动脉导管未闭不伴房室瓣结构畸形的房室瓣反流,单脐动脉,软指标(侧脑室增宽但小于 1.50 cm,心室内强光点,轻度肾盂分离),生物测值小于 2 个标准差但分娩正常,不伴胎儿结构异常的羊水过多或羊水过少,胎盘和脐带异常等。胎儿畸形分类:一个系统畸形为单系统畸形,单系统畸形按系统类别分别划分,合并多系统畸形为复杂畸形。

1.3 统计学处理 所有数据采用 SPSS19.0 软件进行统计分析,计数资料以率表示,采用 χ^2 检验,以 $P<0.05$ 为差异有统计学意义。

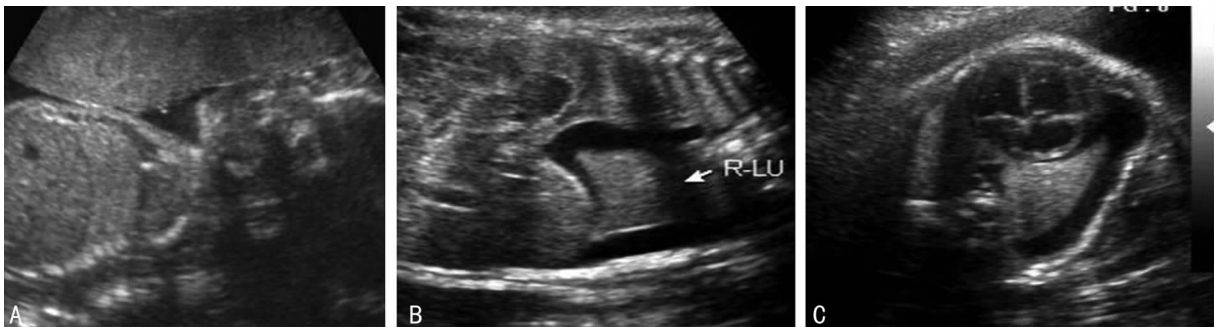2 结 果

2.1 胎儿畸形类型及妊娠结局 14 367 例孕妇中,产后随访证实胎儿畸形 398 例(2.77%)。妊娠中期检出胎儿畸形 326 例

* 基金项目:四川省科技厅与重庆市科委科技平台与基地建设——特色生物资源研究与利用(CSTC2012PT-SY40001)。 作者简介:王健(1958—),副主任医师,大学本科,主要从事妇产科超声、产前诊断及遗传优生工作。

表 1 377 例畸形胎儿产前超声诊断结果

畸形类型	n	产前超声诊断
心脏畸形	60	室间隔缺损 18 例, 心内膜垫缺损 11 例, 单心室 5 例, 房间原发间隔缺损 5 例, 复杂畸形 21 例
中枢神经系统畸形	55	脑积水或脑室扩张 30 例, 脊柱裂 11 例, 露脑或无脑畸形 6 例, 脑膜或脑膨出 5 例, dandy-walker 综合征 2 例, 全前脑 1 例
手足肢体畸形	53	指趾异常 33 例, 足内翻 10 例, 短肢畸形 8 例, 单侧或双侧桡骨缺失 2 例
颜面畸形	50	唇裂 33 例, 唇裂合并腭裂 17 例
泌尿系统畸形	48	单侧或双侧集合系统积水 30 例, 单侧或双侧囊性肾发育不良 10 例, 多囊肾 7 例, 尿道下裂 1 例
消化系统畸形	39	食道闭锁 6 例, 十二指肠闭锁 21 例, 下消化道梗阻 12 例
复杂畸形	29	均为多系统畸形
前腹壁畸形	16	脐膨出 7 例, 腹裂 6 例, 泄殖腔外翻 2 例, 羊膜带综合征 1 例,
胸腔畸形	7	膈疝 5 例, 隔离肺 1 例, 肺囊腺瘤 1 例
胎儿水肿	7	全身水肿或胸腹水
双胎畸形	6	双胎之一异常 3 例, 双胎之一死亡 3 例
胎儿肿瘤	5	肝脏肿瘤 1 例, 骶尾部畸胎瘤 2 例, 下腹部畸胎瘤 2 例
耳畸形	2	耳郭畸形 2 例



A:25 周孕右肺部未见异常;B,C:31 周孕右侧胸腔积液。

图 1 典型右侧胸腔积液

(81.91%), 妊娠晚期新检出畸形 51 例(12.81%), 两次系统超声共检出胎儿畸形 377 例(94.72%), 漏诊 21 例(5.28%)。两次系统超声明确诊断的 377 例畸形胎儿中, 在本院引产或出生的 217 例, 在其他医院引产或出生的 160 例, 经电话随访患者及家属或对方医院证实其结果基本一致。在本院引产和出生的 217 例畸形儿中, 外表畸形 103 例, 尸检及病理检查 91 例, 23 例出生后随访超声, X 线等检查。超声检出 377 例畸形胎儿, 见表 1。妊娠中、晚期联合超声胎儿异常检出率高于单独中期系统筛查 ($\chi^2 = 7.94, P < 0.01$)。妊娠晚期胎儿畸形分类, 以积水类常见, 其中包括脑积水或脑室扩张 13 例, 肾积水 9 例, 上、下消化道梗阻引起的积水分别为 5 例和 3 例, 胸腔积水及心包积液 2 例, 囊性肾发育不良 2 例, 胎儿水肿 1 例, 共计 35 例, 占 68.63% (35/51)。妊娠末期 51 例胎儿畸形分类, 见表 2。

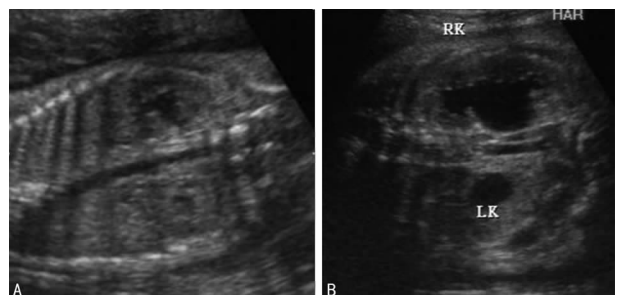
表 2 51 例孕 30~32 周新筛查出的胎儿畸形类型及结局

畸形类型	n	妊娠结局
脑积水	13	MRI 后均引产
肾积水	9	MRI 后引产 3, 出生后随访 6
十二指肠梗阻	5	引产 3, 手术 2
心脏畸形	4	引产 1, 出生后随访超声 3
食道闭锁	3	引产 2, 手术例 1
膈疝	3	MRI 后均引产
下消化道梗阻	3	MRI 后均引产
胸腔积水心包积液	2	引产

续表 2 51 例孕 30~32 周新筛查出的胎儿畸形类型及结局

畸形类型	n	妊娠结局
囊性肾发育不良	2	MRI 后引产 1, 出生随访 1
马蹄肾及异位肾	2	MRI 后引产
胎儿肿瘤	2	MRI 后引产
耳畸形	2	出生后准备手术
胎儿水肿	1	MRI 后引产

2.2 典型病例 病例 1, 25 周孕右肺部未见异常, 31 周孕右侧胸腔积液, 见图 1。病例 2, 24 周孕双肾盂轻度分离, 32 周孕左、右肾积水, 见图 2。



A:24 周孕双肾盂轻度分离;B:32 周孕左、右肾积水。

图 2 典型左、右肾积水

2.3 胎儿畸形漏诊情况 产前两次系统超声漏诊胎儿畸形 21 例(5.28%),其畸形的类型为先天性心脏病 6 例,并指 4 例,耳畸形 3 例,并指十并趾 2 例,尿道下裂 2 例,I 度唇裂 2 例,无肛 1 例,单纯腭裂 1 例。

3 讨论

随着超声机器、诊断技术不断进步,目前国内外许多学者非常重视孕早期和孕中期的筛查,胎儿畸形的筛查提前至 14~19 周进行,有些甚至提前到 11~14 周进行^[2],以利于宫内治疗及临床和伦理上的早期处理。但对胎儿迟发畸形,孕早期和孕中期不易发现的畸形,孕晚期的补救性、针对性筛查,报道和研究并不多,作者认为同样值得关注和重视。

妊娠早期只能发现明显的较大的畸形,孕中期能发现大部分的畸形,但孕早期,敏感性越差。一些文献表明,产前诊断先天畸形的敏感性,孕早期为 40% 或者更低。孕中期的系统超声检查国内外都非常重视^[3-4]。孕中期检出率都在 85% 以下,最低的仅为 63.91%^[5]。为了提高检出率,本文通过孕晚期的再次系统超声检查,发现异常 51 例,加上孕中期 326 例,两次共检出 377 例,检出率有所增高,敏感性 94.72%,表明孕中期联合孕晚期超声筛查较单独孕中期系统筛查胎儿畸形检出率高,且差异有统计学意义($P < 0.01$)。

胎儿的发育是一个动态发展过程,某些畸形没有发育到一定阶段超声不能显示或显示困难。另有一些胎儿畸形发生较晚被称为迟发畸形。迟发性畸形或迟发性声像图的表现,常常在孕晚期才表现出来,包括大脑皮质发育异常,空洞脑,部分蛛网膜囊肿,部分脑积水,颅内出血,颅内钙化,小头畸形,进行性左心或右心发育不良,肺动脉瓣狭窄,部分主动脉缩窄,狭窄增大心衰,心包积液,部分膈疝,部分胸腔积液,消化道闭锁,肠穿孔,泌尿的扩张积水,多囊肾,囊性肾发育不全,成骨不全,软骨发育不良,胎儿水肿,胎儿肿瘤等。因此,对迟发畸形和早、孕中期不易发现的畸形及孕中期漏筛的病例,在孕晚期进行进一步的超声检查是必要的。孕晚期超声检查可用中孕的筛查方法或类似中孕系统超声检查的方法,即对中孕筛查疑有异常的部位,迟发性畸形的部位和器官等重点筛查,可提高效率,节约时间及增加检出率。

中、晚期联合系统超声筛查,可提高畸形检出率,相应地减少医疗纠纷。国内一些学者认为中晚孕 20~24 周或 20~26 周检查为宜,邓学东^[6]选择中孕筛查的时间为后者。本研究也认为筛查时间孕 20~26 周较好。晚孕的筛查时间,部分学者定于 29~32 周^[7-8]或 30~34 周^[9-10],本研究定在 30~32 周基于以下几点考虑:(1)胎儿发育较孕中期更大,解剖标志更明显,超声显示更好;(2)一些迟发畸形随病程的发展超声大多显现而可被发现;(3)这一时期是晚孕的前几周,羊水量及胎儿活动度尚可,发现异常亦可及时补救和临床处理。个别病例本研究的随访可延至足月孕或分娩前。

本文孕中期先天畸形发病率排位依次是:先天性心脏病,神经管缺损,肢体手足异常,颜面部异常,泌尿系统的异常,消化系统的畸形等。诸多研究表明先天畸形发病率:先天性心脏病居首,第 2、3 分别为多指(趾)、唇(腭)裂^[11]。虽然有些小差异,但先天性心脏病仍是最常见的先天异常,在孕中期筛查中要特别注意。

在晚期系统超声检查中,以积水类的疾病常见,本文包括脑积水或脑室扩张 13 例,肾积水 9 例,上、下消化道梗阻引起的积水分别为 5 例和 3 例,胸腔积水及心包积液 2 例,囊性肾发育不良 2 例,胎儿水肿 1 例,共计 35 例,占 68.63%(35/51),提示积水类疾病在孕晚期超声筛查中需特别重视。积水类疾

病多为迟发畸形或本身存在异常但还未发育到超声能检测出来。有学者认为脑室扩张最早可在 13 周孕时发现,最迟可到足月才发现。本文孕晚期发现 11 例脑积水或脑室扩张的病例。消化道的积水也是因为孕 30 周前胎儿消化道功能细微,在孕 30~32 周左右才发育完善,在孕 20~26 周时孕中期检测不一定能发现,只有在胎儿不断发育及随着肠腔压力的增加,消化道畸形才能表现出来。泌尿系统发育也在孕 32 周左右,在孕中期肾盂轻度分离到孕晚期二次筛查发展为肾积水,本文有 9 例胎儿孕晚期才发现肾积水和 2 例囊性肾发育不良。心脏畸形在孕中期筛查检出各地不一,对复杂性先天性心脏病的检出较容易些;但有些细微的畸形如小的室间隔缺损,肺动脉瓣狭窄,部分主动脉缩窄等不易诊断,因心脏发育是一个较长的过程,甚至要至出生后 2~4 岁,对疑有心脏畸形的胎儿,孕晚期的检查随访非常重要,有的室间隔缺损随着孕周的增加,可更明显;本文在孕晚期发现 2 例单纯性室缺,出生后超声随访仍然存在,故胎儿心脏的检查需要系统且最好随访到新生儿期^[12]。腹部的肿瘤亦是孕晚期筛查的重点,本研究发现 2 例下腹部囊实性包块,内见强回声斑块,MRI 检查后,引产证实为畸胎瘤。膈疝和脐膨出在中孕期系统超声中大多能检出,少数可出现在孕晚期,腹腔内压力增加够大时,脏器才被挤压疝入。在胎儿孕中期胎儿腹内压力不大,器官脏器位置未改变时,不能被发现,先天性膈疝可出现 12 周,也可出现 20 周、29 周,有些病例出生后腹腔脏器才疝入胸腔^[13-14]。本文孕晚期发现膈疝 3 例。

两次筛查仍有漏诊,漏诊 21 例(5.28%),主要是心脏和一些小器官,小组织结构;先天性心脏病最多 6 例(室缺 2 例,主动脉和肺动脉发育不良分别 2 和 1 例,肺静脉异位引流 1 例),另外是单纯腭裂,并指趾,耳畸形等,相对这些畸形,超声诊断还是比较困难,超声也有一定的局限性,其原因也是多方面的,这与胎儿的体位,大小,羊水量,孕妇肥胖等有关,也与超声医师的手法,临床经验,诊断技术有关。今后应重视和注意,有待进一步研究。

综上所述,对因胎儿迟发畸形和胎儿发育过程中不易发现的畸形,以及医师操作水平不一致引起一定的漏诊、误诊。孕中期结合孕晚期的系统超声检查或类似系统超声检查非常重要,必要时配合 MRI 检查,可提高胎儿畸形的检出率,减少先天畸形的出生,减少漏诊、误诊及出生缺陷的发生^[15-17],对于提高民族的人口素质,优生优育,有重要的临床价值。

参考文献

- [1] 李胜利,文华轩. 中孕期胎儿系统超声检查切面及临床意义[J/CD]. 中华医学超声杂志:电子版,2010,7(3):366-381.
- [2] Carvalho MH, Brizot ML, Lopes LM, et al. Detection of fetal structural abnormalities at the 11-14 week ultrasound scan[J]. Prenat Diagn, 2002, 22(1):1-4.
- [3] 张云艳. 系统超声检查在孕中期胎儿畸形筛查的重要性[J]. 医学理论与实践, 2014, 27(10):1362-1363.
- [4] Levi S. Ultrasound in prenatal diagnosis: polemics around routine ultrasound screening for second trimester fetal malformations[J]. Prenat Diagn, 2002, 22(4):285-295.
- [5] Twining P, Mchugo JM, Pilling W. 胎儿产前诊断教程[M]. 北京:人民军医出版社, 2009:12-24.
- [6] 邓学东. 产前超声诊断与鉴别诊断[M]. 北京:人民军医出版社, 2013.
- [7] 张晓新,许翠平,任秀珍,等. 中晚孕期产(下转第 477 页)

理治疗方式为宫颈环形电切术 (LEEP) 治疗,该方法既可以明确病变深度,又能起到治疗作用。而对于年龄较大,且无生育要求的患者,如果患者要求,也可以行全子宫切除术,以防止宫颈癌变的可能。

综上所述,以上研究均认为 CIN III 是宫颈癌的癌前病变,因此患者即使治愈,术后仍需长时间随访。特别是因为高危型 HPV 感染是导致宫颈癌的独立发病因素,因此尤其需要重视的是 HPV16、18 型等高危型感染患者的随访^[15],从而减少宫颈癌的发生。

参考文献

- [1] Soergel P, Dahl GF, Onsrud M, et al. Photodynamic therapy of cervical intraepithelial neoplasia 1-3 and human papilloma virus (HPV) infection with methylaminolevulinate and hexaminolevulinate—a double-blind, dose-finding study [J]. *Lasers Surg Med*, 2012, 44(6): 468-474.
- [2] Norman I, Hjerpe A, Andersson S. High-risk HPV L1 capsid protein as a marker of cervical intraepithelial neoplasia in high-risk HPV-positive women with minor cytological abnormalities[J]. *Oncol Rep*, 2013, 30(2): 695-700.
- [3] Carozzi F, Gillio-Tos A, Confortini M, et al. Risk of high-grade cervical intraepithelial neoplasia during follow-up in HPV-positive women according to baseline p16-INK4A results: a prospective analysis of a nested substudy of the NTCC randomised controlled trial [J]. *Lancet Oncol*, 2013, 14(2): 168-176.
- [4] Snijders PJ, Verhoef VM, Arbyn M, et al. High-risk HPV testing on self-sampled versus clinician-collected specimens: a review on the clinical accuracy and impact on population attendance in cervical cancer screening[J]. *Int J Cancer*, 2013, 132(10): 2223-2236.
- [5] Verhoef VM, Heideman DA, van Kemenade FJ, et al. Methylation marker analysis and HPV16/18 genotyping in high-risk HPV positive self-sampled specimens to identify women with high grade CIN or cervical cancer[J]. *Gynecol Oncol*, 2014, 135(1): 58-63.
- [6] 毕蕙, 赵健, 陈锐, 等. 人乳头瘤病毒感染亚型与宫颈上皮内瘤变的相关性[J]. *中国实用妇科与产科杂志*, 2010, 26

(5): 362-364.

- [7] Roksandic-Krizan I, Bosnjak Z, Peric M, et al. Distribution of genital human papillomavirus (HPV) genotypes in Croatian women with cervical intraepithelial neoplasia (CIN)—a pilot study[J]. *Coll Antropol*, 2013, 37(4): 1179-1183.
- [8] Loffredo D'Ottaviano MG, Discacciati MG, Andreoli MA, et al. HPV 16 is related to the progression of cervical intraepithelial neoplasia grade 2: a case series [J]. *Obstet Gynecol Intl*, 2013(2013): 328909.
- [9] Bhatla N, Puri K, Joseph E, et al. Association of Chlamydia trachomatis infection with human papillomavirus (HPV) & cervical intraepithelial neoplasia—a pilot study [J]. *Indian J Med Res*, 2013, 137(3): 533-539.
- [10] Sehna B, Dusek L, Cibula D, et al. The relationship between the cervical and anal HPV infection in women with cervical intraepithelial neoplasia[J]. *J Clin Virol*, 2014, 59(1): 18-23.
- [11] 王薇, 马丁. 不同人乳头瘤病毒检测方法的临床应用价值[J/CD]. *实用妇产科杂志*, 2013, 29(3): 165-167.
- [12] 谢幸, 苟文丽. *妇产科学* [M]. 8 版. 北京: 人民卫生出版社, 2013: 301.
- [13] Katki HA, Schiffman M, Castle PE, et al. Five-year risk of recurrence after treatment of CIN 2, CIN 3, or AIS: performance of HPV and Pap cotesting in posttreatment management[J]. *J Lower Gen Tract Dis*, 2013, 17(5 Suppl 1): S78-84.
- [14] Katki HA, Schiffman M, Castle PE, et al. Five-year risks of CIN 2+ and CIN 3+ among women with HPV-positive and HPV-negative LSIL Pap results [J]. *J Lower Genit Tract Dis*, 2013 17(5 Suppl 1): S43-49.
- [15] Del Mistro A, Frayle H, Ferro A, et al. Cervical cancer screening by high risk HPV testing in routine practice: results at one year recall of high risk HPV-positive and cytology-negative women[J]. *J Med Screen*, 2014, 21(1): 30-37.

(收稿日期: 2015-07-09 修回日期: 2015-10-06)

(上接第 474 页)

- 前超声筛查胎儿畸形的临床价值[J/CD]. *中华临床医师杂志: 电子版*, 2010, 4(5): 558-562.
- [8] 王丹, 李萍, 罗宣文, 等. 产前超声筛查在中晚孕期胎儿畸形诊断中的应用[J]. *西部医学*, 2013, 25(4): 574-577.
 - [9] 陶溢潮, 聂敏, 周江, 等. 中晚孕期系统超声筛查胎儿畸形的价值[J]. *临床超声医学杂志*, 2013, 15(9): 642-645.
 - [10] 尹旭, 邓素梅, 周青. 晚孕期二次产前超声筛查胎儿畸形 14 例分析[J]. *实用医院临床杂志*, 2012, 9(2): 142-143.
 - [11] 冯倩, 李练兵, 马明福. 出生缺陷一级预防研究进展[J]. *中国优生与遗传杂志*, 2013(10): 133-135.
 - [12] 钱敏, 孙燕, 吴青青. 11-14 周正常胎儿心脏超声检查[J]. *中国医学影像技术*, 2007, 23(2): 271.
 - [13] 严英榴. *产前超声诊断学* [M]. 北京: 人民卫生出版社, 2003: 2-3.

- [14] Stoll C, Alembik Y, Dott B, et al. Omphalocele and gastroschisis and associated malformations [J]. *Am J Med Genet A*, 2008, 146A(10): 1280-1285.
- [15] 许文静, 樊绮云, 张学真, 等. 胎儿中晚孕期产前超声筛查胎儿畸形的临床价值[J]. *现代生物医学进展*, 2014, 14(21): 4144-4146.
- [16] Weedn AE, Mosley BS, Cleves MA, et al. Maternal reporting of prenatal ultrasounds among women in the National Birth Defects Prevention Study [J]. *Birth Defects Res A Clin Mol Teratol*, 2014, 100(1): 4-12.
- [17] Dias T, Sairam S, Kumarasiri S. Ultrasound diagnosis of fetal renal abnormalities [J]. *Best Pract Res Clin Obstet Gynaecol*, 2014, 28(3): 403-415.

(收稿日期: 2015-06-16 修回日期: 2015-10-23)