

· 短篇及病例报道 · doi:10.3969/j.issn.1671-8348.2016.18.050

罕见非开放性腹腔内气性坏疽死亡 1 例临床分析

杨雪峰, 邓冬雪, 王麦建, 梁金龙, 宁伟伟, 程家平[△]

(遵义医学院附属医院胃肠外科, 贵州遵义 563000)

[中图分类号] R 459.6

[文献标识码] C

[文章编号] 1671-8348(2016)18-2589-02

对于开放性创伤并发气性坏疽有成功诊治经验,非开放性损伤致气性坏疽缺少诊治经验积累。通过对非开放性腹腔内气性坏疽罕见病例报道,应引起普通外科医生关注,非开放性腹腔内气性坏疽患者术前短时间内确诊困难,病情进展快,术中处理困惑,术中能否使用过氧化氢溶液行腹腔内冲洗,从而使患者获益,值得探讨。

1 临床资料

患者,女,17岁,“突发性上腹部疼痛伴呕吐 1.0 d,进行性腹胀 0.5 d”入院,1.0 d 前突发上腹部剧痛,伴呕吐,腹胀并进行性加重。否认疫区居住,无外伤史。入院时,患者一般情况差,查体:体温 35.7~36.0℃、呼吸 33~40 次/分、脉搏 139~150 次/分、血压 75~80/40~55 mm Hg;贫血貌、精神萎靡、表情淡漠;全身广泛皮下气肿,有明显“捻发感”。四肢冰凉、肢体皮肤明显瘀斑,全身皮肤未见伤痕或感染灶。全腹明显隆起。全腹压痛、反跳痛,腹壁张力高,腹腔压力大、肠鸣音消失。血

常规:WBC $10.34 \times 10^9/L$,血红蛋白 77 g/L。腹部 X 线检查可见大量气腹征(图 1)。初步诊断:(1)感染性休克(失代偿期);(2)急性弥漫性腹膜炎;(3)消化道穿孔?(4)消化道出血;(5)失血性贫血(中度)。

患者在急诊全身麻醉下进行剖腹探查。术中见:皮下组织水肿、积气,腹腔内大量恶臭味气体溢出,并有淡血性浑浊液体,吸尽约 4 500 mL,腹腔内无胆汁、无胃肠内容物。大网膜、小肠系膜、胃及小肠见广泛片状发黑坏死灶(图 2)。空腔脏器无穿孔,胃、小肠及结肠管壁有“捻发感”。肠壁表面可见密集小气泡及广泛出血点(图 3),术中初步诊断:气性坏疽。术中切取少许网膜组织术后送病理检查,取腹腔内液体行细菌培养及鉴定;生理盐水冲洗腹腔,置腹腔引流管后关腹。术后患者出现进行性腹胀,约术后 3 h 腹胀程度同术前,术后 5 h 死亡。腹腔积液培养及鉴定结果为革兰染色阳性杆菌,送检网膜组织病理为血管腔内中性粒细胞增多。

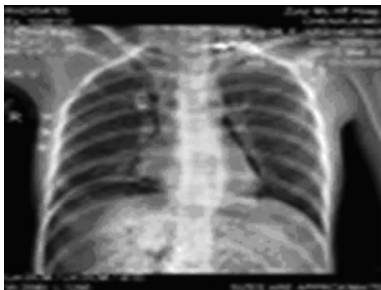


图 1 腹部 X 线检查

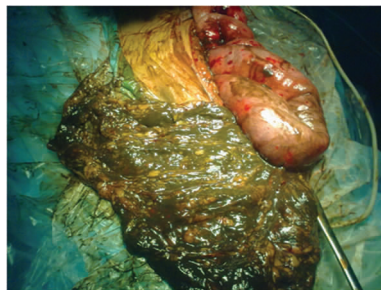

图 2 术中胃及小肠大体观察

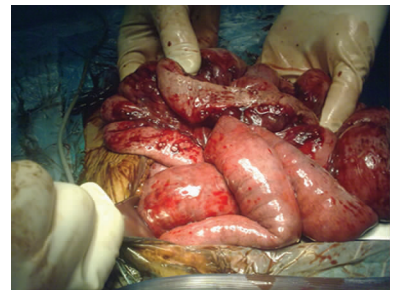

图 3 术中肠壁表面大体观察

2 讨论

非开放性腹腔内气性坏疽临床罕见报道,术前短时间内确诊困难,术中处理困惑;对开放性创伤并发气性坏疽有成功诊治经验,对于无创伤的腹腔内气性坏疽处理无经验积累,应高度关注,能否使用过氧化氢溶液行腹腔冲洗,值得探讨。

气性坏疽平时发生率 0.1%^[1],是一种严重的急性特异性感染,发病急、进展快、病死率高^[2]。快速、正确、有效的处理伤口,可降低气性坏疽发生率,改善预后^[3]。对创口感染重者,行创口分泌物涂片能及时、准确筛查,使疗效提高并防止院内感染^[4]。复习文献未见无外伤而引发气性坏疽的报道。病例在无外伤情况下,突发上腹部剧痛,呕吐、腹胀进行性加剧,以急性弥漫性腹膜炎及感染性休克为表现,起病急、进展快,数小时后死亡。结合病例非创伤患者并发气性坏疽分析可能发病原因:(1)自体感染,在正常人胆道、肠道、阑尾都可存在产气荚膜杆菌。可能在机体抵抗力低下时,肠道菌群移位,穿过肠黏膜屏障,引发腹腔内严重感染;(2)胆道或胃肠道穿孔,导致梭状芽孢杆菌引发严重腹腔内感染;(3)腹腔内脏器坏死,病例中见大网膜组织及空腔脏器广泛坏死灶可能是导致气性坏疽因素之一。

诊断与处理方面分析,创伤致气性坏疽临床易诊断,针对病例,患者无外伤等异常病史,诊断困难。通过病例总结:(1)有气性坏疽表现,术前检查发现全身(头、面、颈、胸及腹壁皮下)广泛皮下气肿;腹腔内大量气体致腹壁张力和腹腔内压力高。(2)腹部 X 线检查可见大量气腹征。处理上:(1)术前应行诊断性腹穿,将抽出腹腔内液体进行细菌学涂片检查,找到革兰阳性粗大杆菌则临床诊断价值显著,该方法简便,约 15 min 可出结果,有益筛查及初步判断。但在多种混合厌氧菌感染时同样可表现出皮下肿胀、捻发音和腥臭味,镜下难以鉴别,导致误诊带来严重医疗隐患,行细菌培养则需 5~6 d,时间长可能延误治疗,凸显出缺点。目前应用实时荧光定量 PCR 方法,能快速、准确对气性坏疽做出诊断^[5],能有效避免误诊误治。(2)术中反复生理盐水冲洗,但术后患者仍迅速出现腹胀,术中单纯生理盐水冲洗令结果不满意。(3)随着对厌氧菌的认识,过氧化氢溶液为理想的局部杀菌药物,但腹腔内气性坏疽是否与体表处理方法相同,未见报道^[6]。针对腹腔气性坏疽是否可使用过氧化氢溶液冲洗,无临床经验积累。但在医疗工作中,针对腹腔脓肿患者,本院曾用过氧化氢溶液稀释液(稀释至 0.5%~1.0%),进行腹腔包裹性脓肿清洗 6 例,6 例患者均获

益;结合以往处理经验及文献报道,1.0%过氧化氢溶液腹腔冲洗是安全的,具有杀菌和减轻腹腔粘连的作用^[7]。但过氧化氢溶液在清洗创面及抗菌同时其并非无害,近年来报道用过氧化氢溶液冲洗输尿管、胆管、肝脓肿,等可致呼吸心跳骤停^[8]。因此,过氧化氢溶液临床使用需慎重,要严格掌握适应证和禁忌证。针对非创伤性腹腔内气性坏疽罕见病例,明确诊断困难,患者预后差,如何早期诊断,术中怎么处理,应引起普通外科医生高度关注,针对腹腔气性坏疽术中是否可用过氧化氢溶液冲洗腹腔值得深入探讨。

参考文献

- [1] 陈庆永,王春友. 早期伤口分泌物涂片检查对创伤性气性坏疽早期诊断的作用[J]. 中华急诊医学杂志, 2006, 15(9):781-783.
- [2] 陈军,卢洪洲. 气性坏疽的诊断与治疗[J]. 诊断学理论与实践, 2009, 8(1):111-113.
- [3] 刘颖,张会英,王艳,等. 开放性创伤并发气性坏疽危险因素分析及预防[J]. 中华医院感染学杂志, 2009, 19(12):

• 短篇及病例报道 • doi:10.3969/j.issn.1671-8348.2016.18.051

1514-1515.

- [4] 唐新,钟刚,易敏,等. 创面分泌物涂片检查在开放性地震伤气性坏疽诊治中的运用[J]. 中国感染控制杂志, 2010, 9(2):97-99,75.
- [5] 石玉玲,曾兰兰,陈丽丹,等. 产气荚膜梭菌实时荧光定量PCR方法的应用[J]. 中华医院感染学杂志, 2011, 21(13):2669-2673.
- [6] 王建立,李翊,唐成先,等. 腹腔产气细菌感染 1 例[J]. 中华胃肠外科杂志, 2013, 16(6):590.
- [7] 李彦荣,刘富贵,刘海滨,等. 过氧化氢溶液腹腔冲洗临床疗效评价(附 342 例报告)[J]. 疾病监测与控制, 2009(11):684.
- [8] 吴先荣,唐培佳. 术中用过氧化氢冲洗致心跳呼吸骤停 4 例并文献复习[J]. 实用医学杂志, 2007, 23(9):1345-1346.

(收稿日期:2015-12-08 修回日期:2016-02-23)

乌拉地尔致可逆性严重血小板减少 1 例

张松¹,张扬²,杨芳³,钱琳⁴

(成都中医药大学附属医院:1. 重症医学科;2. 感染科;3. 神经内科;4. 肿瘤科,成都 610072)

[中图分类号] R558.2

[文献标识码] C

[文章编号] 1671-8348(2016)18-2590-02

乌拉地尔属选择性 α 受体阻滞剂,具有降压作用。自从在我国上市后,其应用越加广泛,既往认为其安全性较好,故其不良反应未得以重视。而本报道发现其有致血小板重度减少的潜在风险,现报道如下。

1 临床资料

患者,男,75岁。因“颈椎病”于2014年10月28日在本院骨科行全身麻醉下“颈4/5椎间盘摘除、cage置入+颈6椎体次全切、颈5/6、6/7椎间盘摘除+钛网植骨融合钢板螺钉固定”手术。术后拔管时患者出现呼吸困难,血氧饱和度下降,考虑存在喉头水肿及上气道梗阻,再次行气管插管后转入ICU。既往有2型糖尿病史。否认血液系统疾病、自身免疫性疾病、肝硬化等病史。转入ICU后查血常规、肾功能、DIC全套均无明显异常,予以有创机械通气,抗感染,控制血糖等治疗。患者于11月13日突发胸部撕裂样疼痛、难以忍受,心率增至110次/分,收缩压升至160 mm Hg,行CT检查提示“主动脉夹层DeBakey I型?”。因家属不同意CT血管造影(CTA),故采取保守治疗。据病情予芬太尼镇痛,比索洛尔、艾司洛尔控制心率,硝酸钠、硝酸甘油、苯磺酸氨氯地平、贝那普利、呋塞米严格控制血压。12月3日患者再次出现剧烈胸痛,并延伸至腹部,同时心率增至120次/分,血压上升至180 mm Hg。复查血常规示:血红蛋白78 g/L、血小板 $154 \times 10^9/L$;肾功能示:血肌酐 $174 \mu\text{mol/L}$ 。因血肌酐及小便较之前明显改变,考虑可能为夹层撕裂层面扩大影响肾脏功能,故予以乌拉地尔起始 $3 \mu\text{g} \cdot \text{kg}^{-1} \cdot \text{min}^{-1}$ 泵入联合硝普钠降压。同日,因双侧上肢不对称肿胀,查D-二聚体、纤维蛋白降解产物(FDP)明显上升,而凝血酶原时间(PT)、活化部分凝血活酶时间(APTT)、血浆纤维蛋白原(FIB)变化无特殊;血管彩超提示“右侧头静脉稍强回声充填,多为血栓形成”,遵血管外科意见予依诺肝素(3000 IU

1次/天)、地奥司明(500 mg 2次/天)、前列地尔($20 \mu\text{g}$ 1次/天)。持续用药至12月5日,复查血小板、D-二聚体、FDP均下降,其中血小板仅有 $95 \times 10^9/L$,降幅最大,而PT、APTT、FIB无特殊变化。考虑肝素相关性血小板减少症,随即停用依诺肝素。停用后血小板计数仍呈进行性下降,分别于12月18日、24日查血小板示 $62 \times 10^9/L$ 、 $34 \times 10^9/L$ 。12月24日查骨髓象示:巨核细胞呈轻度增生、产板大致正常;外周血未见红细胞碎片。检查自身免疫抗体谱及脾脏均无异常。在排除严重出血及感染可能后,对药物说明书进行了全面检索,并发现极个别病例在用乌拉地尔时可出现血小板减少,随即停用,因无出血倾向并未输注血小板。分别于12月26日、28日查血小板示 $57 \times 10^9/L$ 、 $88 \times 10^9/L$ 。因停用乌拉地尔后血压难以控制,再次予以乌拉地尔联合降压,12月29日查血小板又降至 $67 \times 10^9/L$,停用后1周查血小板又升至 $115 \times 10^9/L$ 。后家属出于经济因素考虑放弃治疗,患者死亡。

2 讨论

主动脉夹层(aortic dissection, AD)属临床急重症,其起病急、进展快、并发症重、病死率高。如果未及时治疗,容易导致动脉的分离延伸、破裂及出血。有研究显示,1/3的急性AD患者在最初的24 h内死亡,1/2的患者将在48 h内死亡^[1]。目前针对AD的药物治疗,主要是镇痛及降压治疗,其治疗原则主要是降低左心室射血速度和收缩压^[2]。在扩张外周阻力血管、降低血压的药物中,乌拉地尔具有起效快,持续时间适中,降压的速度和幅度容易调控,不影响围术期的靶器官灌注,无冠脉窃血现象等诸多优势。有关共识推荐:若合并急性或慢性肾功能不全的AD时,乌拉地尔可作为替代硝普钠降压治疗的理想选择^[3]。

针对此病例,患者既往无血液系统疾病、自身免疫性疾病、