

安列克在 HIFU 治疗子宫肌瘤中的作用探讨

刘玉琴,刘文英,宋洋,曾召红

(四川省自贡市第四人民医院妇产科 643000)

[摘要] **目的** 探讨宫颈注射安列克能否提高 HIFU 治疗子宫肌瘤的效率。**方法** 选择该院 2014 年 12 月至 2015 年 9 月期间 140 例单发子宫肌瘤患者随机分为安列克组和对照组。安列克组 HIFU 术前宫颈注射安列克 250 μg , 对照组注射等量生理盐水;在达到治疗标准后,比较两组患者 HIFU 治疗的辐照时间、治疗时间、团块强回声的出现率及术后并发症情况。**结果** 安列克组的肌瘤平均体积(71.46 ± 72.43) cm^3 ,在显著大于对照组(35.84 ± 39.27) cm^3 的情况下,两组的平均辐照时间分别为(715.4 ± 478.1)s 和(745.0 ± 544.8)s,差异无统计学意义($P > 0.05$),但安列克组的患者在 HIFU 治疗中的团块强回声的出现率(70.37%)显著高于对照组(54.10%),得出安列克组消融单位体积肌瘤所用的平均时间(19.15 ± 23.31)s/ cm^3 ,显著低于对照组(40.22 ± 38.27)s/ cm^3 ,提高了治疗效率;而除了仅有暂时性的安列克药物不良反应外,两组均无严重的并发症出现。**结论** 安列克增加了子宫肌瘤 HIFU 术中团块强回声的出现率,能安全有效地提高 HIFU 治疗的效率。

[关键词] 安列克;高强度聚焦超声;平滑肌瘤;团块状灰度

[中图分类号] R737.33

[文献标识码] A

[文章编号] 1671-8348(2016)28-3949-02

Effects of carboprost tromethamine on HIFU ablation of uterine fibroid

Liu Yuqin, Liu Wenying, Song Yang, Zeng Zhaohong

(Department of Obstetrics and Gynecology, the Fourth People's Hospital of Zigong City in Sichuan Province, Zigong, Sichuan 643000, China)

[Abstract] **Objective** To explore whether carboprost tromethamine can improve the efficiency on HIFU ablation of uterine fibroid. **Methods** A total of 140 patients with solitary uterine fibroid from December 2014 to September 2015 in the Fourth People's Hospital of Zigong City were randomly divided into treatment group and control group, 70 cases in each group. Patients in treatment group were ablated by HIFU after 250 μg carboprost tromethamine was injected into cervix. In control group, the process were the same as those in treatment group was replaced by saline. After up to standard of HIFU treatment, the irradiation time, treatment time, the probability of bolus gray-scale change and adverse reaction were recorded and compared. **Results** The average volume of uterine fibroid in treatment group(71.46 ± 72.43) cm^3 was larger than that in control group(35.84 ± 39.27) cm^3 , but the average irradiation time in treatment group and control group were(715.4 ± 478.1)s and(745.0 ± 544.8)s, respectively, there was no significant difference($P > 0.05$). While the probability of bolus gray-scale change in treatment group(70.37%) was significantly higher than control group(54.10%), so the average time of ablation unit volume myoma in treatment group(19.15 ± 23.31)s/ cm^3 was significantly lower than in control group(40.22 ± 38.27)s/ cm^3 . In addition to drug adverse reaction in carboprost tromethamine only temporary, no serious complication occurred in two groups. **Conclusion** carboprost tromethamine can increase the ratio of bolus gray-scale change and improve efficiency safely and efficiently in HIFU treatment.

[Key words] carboprost tromethamine; high intensity focused ultrasound; leiomyoma; bolus gray-scale

子宫肌瘤是育龄期妇女最常见的生殖系统良性肿瘤,其发病率在 30~50 岁的妇女中达 30%~70%。其临床表现为月经量增多及经期延长、下腹包块及压迫症状等,并可致继发不孕,甚至引起流产和早产等不良后果^[1-2]。近年来,高强度聚焦超声消融技术(high intensity focused ultrasound, HIFU)因其无创、安全及治疗后恢复时间短等优势,已越来越广泛地应用于子宫肌瘤的临床治疗^[2-4]。在临床实践中发现,HIFU 消融子宫肌瘤的效率受多种因素的影响。如何提高超声消融的疗效、减少不良反应一直是临床上的探讨热点。研究证实:HIFU 治疗时,通过缓慢滴注低浓度缩宫素收缩子宫肌层,使子宫内血管收缩,从而减少靶区血供促使超声能量的沉积,已成为改善热丢失、提高治疗效率的常规辅助手段^[5]。但由于非妊娠子宫的缩宫素受体不丰富,对子宫的收缩作用有限^[5-7],因此,探索新的减少子宫肌瘤血供的方法,以增强 HIFU 消融效率十分必要。作为一种高效、安全的全子宫收缩药物,安列克(卡前列素氨丁三醇)已广泛用于产后出血的预防和治疗^[8]。本研究拟通过临床对比研究,探讨安列克在 HIFU 治疗中的

作用。

1 资料与方法

1.1 一般资料 选取 2014 年 12 月至 2015 年 9 月 140 例在本院经核磁共振(MRI)确诊的单发性子宫肌瘤患者纳入本研究。患者分为安列克组和对照组,每组各 70 例。纳入标准:(1)诊断明确的单发肌瘤子宫;(2)超声能清楚显示肌瘤,可安全构建声通道。排除标准:(1)多发性子宫肌瘤患者;(2)有肌瘤变性的子宫肌瘤患者;(3)怀疑或确诊子宫恶性肿瘤者;(4)有高血压等心脑血管病史及其他并发症患者。该研究获医院医学伦理委员会批准,所有患者均知情同意。

1.2 仪器设备 所有 HIFU 治疗均使用由重庆海扶医疗科技股份有限公司生产的 JC 型聚焦超声肿瘤治疗系统。

1.3 方法 (1)HIFU 前常规准备:两组患者 HIFU 治疗前 3 d 均进行严格的肠道准备,包括进食无渣易消化、少产气软食,治疗前 1 天导泻,治疗当天早上清洁灌肠。治疗前进行治疗区皮肤准备,脱脂脱气,留置导尿管。(2)安列克注射:HIFU 治疗前,患者在 HIFU 治疗床上取膀胱截石位,阴道置窥阴器暴

露宫颈,常规消毒阴道、宫颈。安列克组患者于宫颈注射 250 μg 安列克;对照组注射等量生理盐水。给予局部压迫止血 1 min,记录生命体征及相应不良反应。(3)HIFU 治疗:安列克注射后 10 min,患者在镇静镇痛下行 HIFU 治疗^[9]。患者取俯卧位,以监控 B 超定位,清楚显示肌瘤病灶后制订治疗计划,首先,选择中间层面开始治疗。以点辐照,声功率 350~400 W 开始治疗。根据实时监控 B 超所见治疗靶区(肌瘤)灰度变化情况,决定辐照时间,当增强灰度变化覆盖整个肌瘤后,进行超声造影判断消融范围。达到消融目的后,结束治疗。治疗时详细记录患者主诉感受。

1.4 统计学处理 采用 SPSS20.0 软件进行数据处理,计量资料采用 χ^2 检验,计量资料以 $\bar{x} \pm s$ 表示,组间比较用方差分析及 t 检验,以 $P < 0.05$ 为差异有统计学意义。

2 结果

2.1 一般资料 两组患者的平均年龄差异无统计学意义 ($P > 0.05$);安列克组患者的肌瘤体积显著大于对照组 ($P < 0.05$),但两组患者肌瘤所在位置及肌瘤在 MRI T2WI 序列上的信号的高低差异无统计学意义 ($P > 0.05$),见表 1。

2.2 HIFU 治疗结果 HIFU 术后即刻采用超声造影评价显示:安列克组肌瘤体积平均消融率为 (89.72 \pm 4.88)%,对照组为 (89.79 \pm 5.82)%,两组比较差异无统计学意义 ($P > 0.05$)。两组间平均辐照时间、治疗总时间及治疗强度相比差异无统计

学意义 ($P > 0.05$)。但安列克组在治疗时靶区出现团状强回声(团块状灰度变化,图 1)的比例显著高于对照组 ($P < 0.05$),通过计算所得安列克组消融单位体积肌瘤所需的辐照时间显著低于对照组 ($P < 0.01$),见表 2。

表 1 两组患者的基本资料对比

组别	年龄($\bar{x} \pm s$, 岁)	肌瘤体积($\bar{x} \pm s$, cm^3)	前壁/后壁 (n/n)	T2WI(n) 等低/等高
安列克组	42.8 \pm 4.8	71.46 \pm 72.43	38/32	57/13
对照组	43.6 \pm 3.9	35.84 \pm 39.27	33/37	60/10
P	0.319	0.004	>0.05	>0.05

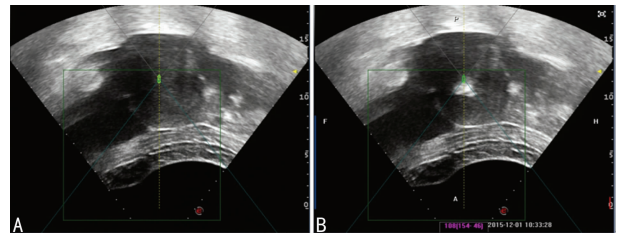


图 1 为治疗前超声图像;B:为术中出现团状强回声(团块状灰度)图像。

图 1 机载超声监控下术中图像

表 2 两组患者 HIFU 治疗结果对比

组别	辐照时间($\bar{x} \pm s$, s)	治疗时间($\bar{x} \pm s$, min)	辐照强度($\bar{x} \pm s$, s/h)	消融单位体积所需辐照时间($\bar{x} \pm s$, s/ cm^3)	团块状灰度变化(%)	体积消融率($\bar{x} \pm s$, %)
安列克组	715.4 \pm 478.1	69.9 \pm 38.3	593.74 \pm 128.44	19.15 \pm 23.31	70.37	89.72 \pm 4.88
对照组	745.0 \pm 544.8	73.4 \pm 44.3	582.84 \pm 143.70	40.22 \pm 38.27	54.10	89.79 \pm 5.82
P	0.08	0.182	0.369	<0.001	0.046	0.110

体积消融率 = 造影剂无灌注区体积/靶肌瘤体积 \times 100%

2.3 药物不良反应 本研究中出现的不不良反应有头晕、心慌、下腹痛、恶心呕吐等。安列克组发生不良反应的患者 14 例 (19.75%),对照组 3 例 (4.92%),两组之间的不良反应发生率差异有统计学意义 ($P < 0.05$)。所有不良反应均较轻[介入放射学会(SIR)分类 A~B 级],静卧 20 min 后消失。

2.4 HIFU 治疗安全性评价 所有患者术中疼痛评分均在 0~4 分之内,平均 2~3 分。两组患者 HIFU 治疗术中及远期并发症差异均无统计学意义 ($P > 0.05$),见表 3。所有患者术后 2 h 均可以正常活动,术后 24 h 后有骶尾部(或)下肢酸麻胀痛者均判断为 C 级并发症,可在短期内恢复。

表 3 治疗相关并发症比较(%)

组别	放射痛	骶尾部痛	皮肤烫	治疗区痛	腹股沟痛	臀部褶皱
安列克组	17.1	35.7	0	38.5	4.3	1.4
对照组	20.0	31.4	0	40.0	2.9	1.4
P	>0.05	>0.05	>0.05	>0.05	>0.05	>0.05

3 讨论

HIFU 的作用原理是利用超声波的穿透性、方向性和可聚焦性,将高强度的超声能量聚集在靶区内,在焦域处产生瞬间高温 (60~100 $^{\circ}\text{C}$) 使组织发生凝固性坏死^[1,10]。由于靶区内组织凝固性坏死的发生与超声能量的沉积密切相关,而病灶的血液循环能将热量带离靶区从而减少能量在靶区的沉积^[5,11]。因此,通过减少靶区内的血流供应来改善声环境这一做法,早已得到业界人士的广泛认可和推广^[3,7]。

安列克是在 20 世纪 90 年代末研制合成的含天然前列腺

素 PGF2a(15S)-15 甲基衍生物氨丁三醇盐溶液。与传统的前列腺类物质比较,安列克 15-羟基被甲基取代后可对抗 15-羟基脱氢酶对它的灭活作用,使半衰期延长,生物活性增强,注射后 15 min 达到最高浓度,作用可持续 2~3 h^[8,12]。安列克作为促进子宫收缩,减少子宫血供的药物,已经被广泛用于临床预防和治疗子宫大出血^[8]。卡前列素氨丁三醇的应用具有安全、高效、迅速、方便等优点。常见的不良反应多与其对平滑肌收缩作用有关,它可刺激胃肠道的平滑肌收缩,引起轻微恶心、呕吐、腹泻等,刺激血管平滑肌引起血压升高、心率加快、寒颤等^[12-13]。但这些不良反应常常是暂时的^[14-15]。

在本研究中,为避免其他因素影响,仅纳入单发性子宫肌瘤患者。本研究发现,对单发肌瘤患者进行安列克干预后,由于肌瘤血供减少,显著提高了 HIFU 治疗中出现团状强回声的比率;尽管安列克组肌瘤平均体积大于对照组,但两组所用辐照时间及治疗时间差异无统计学意义 ($P > 0.05$),且所取得的平均肌瘤体积消融率也一致。因此,使用安列克减少了消融单位体积肌瘤所需时间,提高了治疗效率,缩短了治疗时间,同时对治疗的安全性也未造成影响。

研究中有部分患者在宫颈注射安列克后出现了相关的药物不良反应,表现为心慌、出冷汗、下腹隐痛,血压升高等,但所有这些不良反应都是暂时的,按 SIR 分类都在 A~B 级,且均在静卧后自行消失,表明宫颈注射安列克亦是安全的,给予 HIFU 术中镇静镇痛后患者生命体征均趋于平稳。在患者出现不良反应后虽未进行特殊干预,但是与对照组相比药物的不良反应发生率仍是明显增高,也就是说本研究在给药的剂量上仍需进一步研究探讨。

(下转第 3953 页)

参考文献

- [1] Paschke R, Lincke T, Müller SP, et al. The treatment of Well-Differentiated thyroid carcinoma[J]. *Dtsch Arztebl Int*, 2015, 112(26):452-458.
- [2] Morris LGT, Sikora AG, Tosteson TD, et al. The increasing incidence of thyroid cancer: The influence of access to care[J]. *Thyroid*, 2013, 23(7):885-891.
- [3] Tuttle RM, Ball DW, Byrd D, et al. Thyroid carcinoma[J]. *J Natl Compr Canc Netw*, 2010, 8(11):1228-1274.
- [4] Cooper DS, Doherty GM, Haugen BR, et al. Revised American Thyroid Association management guidelines for patients with thyroid nodules and differentiated thyroid cancer[J]. *Thyroid*, 2009, 19(11):1167-1224.
- [5] Brassard M, Borget I, Edet-Sanson A, et al. Long-term follow-up of patients with papillary and follicular thyroid cancer: a prospective study on 715 patients[J]. *J Clin Endocrinol Metab*, 2011, 96(5):1352-1359.
- [6] Dietlein M, Dressler J, Eschner W, et al. Procedure guidelines for radioiodine therapy of differentiated thyroid cancer(version 3)[J]. *Nuklearmedizin*, 2007, 46(5):213-219.
- [7] Durante C, Haddy N, Baudin E, et al. Long-term outcome of 444 patients with distant metastases from papillary and follicular thyroid carcinoma: benefits and limits of radioiodine therapy[J]. *J Clin Endocrinol Metab*, 2006, 91(8):2892-2899.

- [8] Komarovskiy K, Raghavan S. Hypocalcemia following treatment with radioiodine in a child with Graves disease[J]. *Thyroid*, 2012, 22(2):218-222.
- [9] Chatterjee S. Permanent hypoparathyroidism following radioiodine treatment for hyperthyroidism[J]. *J Assoc Physicians India*, 2004, 52(2):421-422.
- [10] Guven A, Salman S, Boztepe H, et al. Parathyroid changes after high dose radioactive-Iodine in patients with thyroid cancer[J]. *Ann Nucl Med*, 2009, 23(5):437-441.
- [11] 陈泽泉, 陆汉魁, 王阳, 等. 131I 治疗分化型甲状腺癌对甲状旁腺功能的短期影响[J]. *中华核医学与分子影像杂志*, 2012, 32(4):265-268.
- [12] 赵劫, 孙辉, 温强, 等. 分化型甲状腺癌术后 131I 清除剩余甲状腺及治疗甲癌转移灶的临床作用[J]. *吉林医学*, 2006, 27(2):117-118.
- [13] 朱瑞森, 余永利, 陆汉魁, 等. 大剂量 131I 治疗 312 例分化型甲状腺癌转移灶的临床分析[J]. *中华核医学杂志*, 2002, 22(6):325-327.
- [14] 陈敏, 雷勇, 黄铁军. 甲状腺癌术后 131I 治疗对甲状旁腺功能的影响[J]. *医学检验与临床*, 2015, 26(2):25-26, 53.
- [15] 钱明理, 杜学亮, 傅宏亮. 分化型甲状腺癌术后 ~(131)I 清甲治疗对甲状旁腺功能的影响[J]. *放射免疫学杂志*, 2012, 25(4):369-372.

(收稿日期:2016-06-01 修回日期:2016-07-22)

(上接第 3950 页)

尽管本研究为前瞻性随机对照研究,但两组肌瘤大小的差异可能引起研究结果的偏差,有待于今后进一步进行严格对照研究。基于本研究结果,安列克通过促进子宫收缩、减少子宫肌瘤血供,能增加 HIFU 术中靶肌瘤出现团状强回声的比率,显著提高了 HIFU 治疗效率,且无明显不良反应发生,具有较好的临床应有前景。

参考文献

- [1] Zhao WP, Han ZY, Zhang J, et al. A retrospective comparison of microwave ablation and high intensity focused ultrasound for treating symptomatic uterine fibroids[J]. *Eur J Radiol*, 2015, 84(3):413-417.
- [2] Jolley S. An overview of uterine fibroids[J]. *Nuts Stand*, 2009, 24:44-48.
- [3] Kim HS, Baik JH, Pham LD, et al. MR-guided high-intensity focused ultrasound treatment for symptomatic uterine leiomyomata: long-term outcomes[J]. *Acad Radiol*, 2011, 18(8):970-976.
- [4] Dobrotwir A, Pun E. Clinical 24 month experience of the first MRgFUS unit for treatment of uterine fibroids in Australia[J]. *J Med Imaging Radiat Oncol*, 2012, 56(4):409-416.
- [5] Zhang X, Zou M, Zhang C, et al. Effects of oxytocin on high intensity focused ultrasound(HIFU)ablation of adenomyosis: a prospective study[J]. *Eur J Radiol*, 2014, 83(9):1607-1611.
- [6] Roach MK, Abramovici A, Tita AT. Dose and duration of oxytocin to prevent postpartum hemorrhage: a review[J]. *Am J Perinatol*, 2013, 30(7):523-528.

- [7] Rosseland LA, Hauge TH, Grindheim G, et al. Changes in blood pressure and cardiac output during cesarean delivery: the effects of oxytocin and carbetocin compared with placebo[J]. *Anesthesiology*, 2013, 119(3):541-551.
- [8] Clinical practice Obstetrics Committee. Active management of the third stage of Labour: prevention and treatment of postpartum hemorrhage:[J]. *Int J Gynaecol Obstet*, 2010, 108(3):258-267.
- [9] 朱丽, 陈文直, 陈锦云, 等. 咪唑啉伦-芬太尼镇静镇痛在超声消融子宫肌瘤中的应用研究[J]. *重庆医科大学学报*, 2009, 34(11):1556-1558.
- [10] 梁志刚, 肖雁冰, 杨誉佳, 等. 碘海醇联合 HIFU 治疗子宫肌瘤的临床研究[J]. *中国超声医学杂志*, 2011, 27(10):946-949.
- [11] 黄秀, 何敏, 刘映江, 等. 缩宫素对超声消融治疗子宫肌瘤效果的影响[J]. *中华妇产科杂志*, 2011, 46(6):412-415.
- [12] 刘森, 张艳萍, 邓玉清. 卡前列素氨丁三醇防治高危产妇产后出血的临床研究[J]. *现代中西医结合杂志*, 2013, 22(2):144-145, 205.
- [13] 宋成文, 韩阳, 仵萍, 等. 卡前列素氨丁三醇在腹腔镜下子宫肌瘤剔除术中的作用[J]. *徐州医学院学报*, 2013, 33(2):139-140.
- [14] 贾克娟. 安列克在预防剖宫产术中出血中的应用及副作用分析[J]. *中国实用医药*, 2013, 8(31):135-136.
- [15] 唐雍华, 罗芬. 卡前列素氨丁三醇注射液结合米索前列醇在顺产后顽固性宫缩乏力产后出血治疗中的应用评价[J]. *中外医学研究*, 2014, 12(19):14-16.

(收稿日期:2016-05-12 修回日期:2016-07-01)