

论著·临床研究 doi:10.3969/j.issn.1671-8348.2016.31.013

## LOP 方案联合放疗治疗早期鼻型结外 NK/T 细胞淋巴瘤疗效及安全性研究

袁斌<sup>1</sup>, 褚鸿亮<sup>1</sup>, 刘亚云<sup>1</sup>, 吴涛<sup>2</sup>

(贵州省肿瘤医院:1. 血液科;2. 淋巴瘤科, 贵阳 550003)

**[摘要]** **目的** 探讨 LOP(门冬酰胺酶, 长春新碱, 地塞米松) 方案化疗联合放疗治疗初治早期鼻型结外 NK/T 细胞淋巴瘤 (ENKTL) 的疗效及安全性。**方法** 回顾性分析该院 86 例分期为 I/II 期的早期 ENKTL 患者的临床资料, 患者均接受 LOP 方案联合放疗, 至少化疗 4 个疗程, 并接受受累野放疗, 根据放疗剂量分为两组, 分别为 DT 49~54 Gy 组及 DT 55~59 Gy 组, 放疗 27~32 次, 中位随访 39 个月, 评估疗效、3 年总生存率 (OS)。**结果** (1) 86 例患者 59 例 (68.60%) 完全缓解 (CR); 18 例 (20.93%) 部分缓解 (PR); 2 例 (2.33%) 病情稳定 (SD); 7 例 (8.14%) 疾病进展 (PD); 总反应率 (ORR) 89.53%; 3 年 OS 为 90.70%; (2) 放疗剂量 49~54 Gy 组和 55~59 Gy 组比较, ORR、3 年 OS 差异无统计学意义; (3) 放化疗常见不良反应为骨髓抑制、消化道症状、周围神经炎、肝功能损害、黏膜炎、皮炎及凝血功能异常, 经积极对症处理后多数可恢复。**结论** LOP 方案联合放疗对早期 ENKTL 有效, 放疗剂量 49~54 Gy 组和 55~59 Gy 组疗效无差异; 放化疗不良反应多为轻至中度, 该方案对早期 ENKTL 安全性较高。

**[关键词]** 淋巴瘤; NK/T 细胞; 化疗; 放疗

**[中图分类号]** R825.5

**[文献标识码]** A

**[文章编号]** 1671-8348(2016)31-4360-03

### Study on efficacy and safety of LOP regimen plus radiotherapy for treating early stage of nasal type extranodal NK/T cell lymphoma

Yuan Bin<sup>1</sup>, Chu Hongliang<sup>1</sup>, Liu Yayun<sup>1</sup>, Wu Tao<sup>2</sup>

(1. Department of Hematology; 2. Department of Lymphoma, Guizhou Provincial Tumor Hospital, Guiyang, Guizhou 550003, China)

**[Abstract]** **Objective** To investigate the efficacy and safety of L-asparaginase, vincristine, and dexamethasone (LOP) regimen chemotherapy (CT) combined with radiotherapy (RT) for treating early stage of nasal type extranodal NK/T cell lymphoma (ENKTL). **Methods** The clinical data of 86 inpatients with stage I/II of early nasal type ENKTL in our hospital were retrospectively analyzed. These cases were treated by LOP regimen CT with at least 4 treatment courses combined with RT, moreover receiving the field RT. All cases were divided into two groups according to RT dose: DT=49-59 Gy and DT=55-59 Gy, 27-32 times, and the median follow up lasted for 39 months. Then the efficacy and 3-year overall survival (OS) were evaluated. **Results** (1) In 86 cases, 59 cases (68.60%) got complete responses (CR); 18 cases (20.93%) got partial responses (PR); 2 cases (2.33%) were in stable disease (SD); 7 cases (8.14%) were in progress of disease (PD); the overall response rate (ORR) was 89.53%; the 3-year OS was 90.70%. (2) In the comparison between the RT dose DT=49-54 Gy and DT=55-59 Gy, ORR and 3-year OS had no statistical difference. (3) The common adverse reactions of CT and RT were bone marrow suppression, digestive tract symptoms, peripheral neuritis, liver function damage, mucositis, dermatitis and coagulation function abnormality, majority could be recovered by active symptomatic treatment. **Conclusion** The LOP regimen combined with RT has an effective in treating early stage of nasal type ENKTL, there is no difference in the efficacy between the RT dose DT=49-54 Gy and DT=55-59 Gy; the adverse reactions of CT and RT are mild to moderate, so this regimen has high safety for early stage of ENKTL.

**[Key words]** lymphoma; NK/T cell; chemotherapy; radiotherapy

鼻型结外 NK/T 细胞淋巴瘤 (extranodal NK/T-cell lymphoma, nasal type, ENKTL) 是非霍奇金淋巴瘤 (NHL) 的一个亚型, 发病率有明显的地区差异性, 西方国家的发病率不到全部淋巴瘤类型的 1%, 而在东亚及拉丁美洲国家, 其发病率为 7%~10%<sup>[1]</sup>, 好发于成年男性, 男女比例为 (2~3.6): 1, 患者中位年龄 45 岁。ENKTL 与 EB 病毒 (EBV) 感染密切相关, 几乎 100% 的病例可检出 EB 病毒的隐性感染。其临床表现无特异性, 常以鼻塞、鼻部新生物、腭部溃疡等症状起病, 病情易复发且对化疗药物容易产生耐药, 具有极高的侵袭性, 预后很差。目前, 临床上已普遍接受化疗联合放疗治疗早期 ENKTL, 然

而, 对于 ENKTL 早期患者的最佳化疗方案仍在探寻中, SMILE (地塞米松, 甲氨蝶呤, 异环磷酰胺, 左旋门冬酰胺酶及依托泊苷)、GELOX (吉西他滨, 奥沙利铂及左旋门冬酰胺酶) 等多药化疗方案在临床研究中得到应用<sup>[2-4]</sup>。Kwong 等<sup>[2]</sup> 采用 SMILE 方案治疗 86 例 ENKTL 患者, 中期评价 48 例 (56%) 患者达到完全缓解, 19 例 (22%) 患者达到部分缓解, 完成化疗后评价 57 例 (66%) 患者达到完全缓解, 13 例 (15%) 患者达到部分缓解, 但 57 例 (67%) 患者出现 3~4 度血液学毒性, 27 例 (31%) 患者出现严重感染, 36 例 (42%) 患者出现 3~4 度血小板减少。Wang 等<sup>[4]</sup> 采用 GELOX 方案治疗 27 例

ENKTL 患者,2 个周期化疗后,15 例(55.6%)患者达到完全缓解,10 例(37%)患者达到 PR,2 例(7.4%)患者获得疾病稳定,但 70%以上患者出现 1~2 度血液学毒性,3~4 度白细胞及血小板减少达到 30%左右。ENKTL 对放疗敏感,放疗近期疗效较好,但远期复发率高,而放疗联合化疗能否改善长期生存意见不一,放疗时机的选择及放疗剂量也存在争议,最近的临床研究显示在化疗前即开始放疗对于早期 ENKTL 患者的优势,另外,尚有临床研究采用“三明治”方案(CT+RT+CT)治疗 ENKTL<sup>[5]</sup>。因此,治疗模式的选择对预后的影响值得探讨。笔者认为在完成化疗后再进行放疗,当化疗后患者达到完全缓解,后续放疗可采用相对低剂量放疗,以减少对正常组织损伤,且相对低剂量放疗对于今后复发患者的 2 次放疗机会提供更多的空间,本研究分析 86 例早期 ENKTL 患者采用 LOP 方案联合放疗的疗效及安全性,以寻找适合患者的治疗方法。

1 资料与方法

1.1 一般资料 2008 年 3 月至 2015 年 7 月本院血液科及淋巴瘤科收治 ENKTL 患者 114 例,纳入标准:(1)根据 WHO 淋巴瘤分类明确诊断为 ENKTL;(2)原发灶位于鼻腔;(3)Ann Arbor 分期 I~II 期;(4)初治患者;(5)东部肿瘤协作组(ECOG)体力评分 0~2 分;(6)接受 LOP 方案化疗联合受累野放疗。最终 86 例患者入选本研究,患者中位年龄 52.15 岁(15~84 岁),其中男 65 例,女 21 例。48 例(55.81%)患者有 B 症状(发热、盗汗、消瘦),多数患者 ECOG 体力状态评分 0~2 分,根据国际预后指数(IPD),72 例患者为低危组。

1.2 治疗方法 86 例患者接受 LOP[左旋门冬酰胺酶(L-Asp) 6 000 U/m<sup>2</sup> 静脉滴注(第 1、3、5、7、9、11、13 天);长春新碱 1.4 mg/m<sup>2</sup>(最大量 2 mg)静脉推注(第 1、8 天);地塞米松 10 mg 静脉滴注(第 1~7 天)方案化疗,门冬酰胺酶使用前,所有患者均使用 50 U 做皮试,1 h 后观察,如出现过过敏反应,使用培门冬酶(2 500 U/m<sup>2</sup> 肌肉注射)代替;21 d 为 1 个疗程;中性粒细胞绝对值大于 1.5×10<sup>9</sup>/L 且血小板大于 75×10<sup>9</sup>/L 时进行每周化疗,如中性粒细胞或血小板低于上述标准时,化疗延迟 3~7 d 进行。所有患者接受至少 4 个周期化疗。

第 4 个周期化疗结束后 3 周开始受累野放疗(IFRT),照射范围包括筛窦、同侧上颌窦、蝶窦、鼻咽、鼻腔,视侵犯范围而定,放疗剂量根据剂量分为两组,分别为 DT 49~54 Gy 组和 55~59 Gy 组,总剂量分 27~32 次放疗,每天 1 次,每周 5 次。放疗过程中如出现以下一种以上情况,则延迟放疗直至毒性反应降至 2 度以下:4 度白细胞或粒细胞缺乏,血小板低于 25×10<sup>9</sup>/L,任何 3 度以上的非血液学毒性,ECOG 体力状态评分大于或等于 3 分。

1.3 近期疗效评价 患者入院后 14 d 内进行基础评估。治疗前评估包括病史、体格检查、全血细胞计数、血清乳酸脱氢酶、骨髓穿刺或活检、头颈部电子计算机断层扫描或磁共振以及胸、腹部、盆腔电子计算机断层扫描。根据淋巴瘤疗效标准,第 2 个周期化疗后或放疗前、后进行疗效评估,分为完全缓解(CR)、部分缓解(PR)、疾病稳定(SD)及疾病进展(PD),总反应率(ORR)为 CR+PR 的总和。

1.4 随访 随访截止日期为 2015 年 7 月 31 日。总生存时间(OS)指从进入临床实验起直至任何原因导致死亡的时间或最后随访时间。

1.5 统计学处理 应用 SPSS19.0 统计软件进行统计学分析,不同放疗剂量疗效对比采用  $\chi^2$  检验,生存时间采用寿命表

法,不同放疗剂量患者 3 年 OS 比较采用 Kaplan-Merei 法, $P < 0.05$  为差异有统计学意义。

2 结果

2.1 近期疗效 86 例患者经 2 个周期化疗后 CR 46 例(53.49%),PR 24 例(27.91%),SD 16 例(18.60%),ORR 81.40%;放疗前 CR 54 例(62.79%),PR 22 例(25.58%),SD 8 例(9.30%),PD 2 例(2.33%),ORR 88.38%;放疗后 CR 59 例(68.60%),PR 18 例(20.93%),SD 2 例(2.33%),PD 7 例(8.14%),ORR 89.53%。放疗剂量 49~54 Gy 组 40 例,其中 CR 28 例(70.00%),PR 8 例(20.00%),SD 1 例(2.50%),PD 3 例(7.50%),ORR 90.00%;放疗剂量 55~59 Gy 组 46 例,其中 CR 31 例(67.39%),PR 10 例(21.74%),SD 1 例(2.17%),PD 4 例(8.70%),ORR 89.13%。两组 CR、PR、SD、PD 及 ORR 差异均无统计学意义( $P > 0.05$ )。

2.2 不良反应 化疗的主要不良反应为骨髓抑制、消化道反应、周围神经炎、肝功能不全以及凝血功能异常(低纤维蛋白原血症),放疗最常见的不良反应为黏膜炎及皮炎。多数不良反应为轻至中度,经对症处理后可恢复;低纤维蛋白原血症为使用 L-Asp 所致,纤维蛋白原最低值 0.6 g/L,但无患者出现皮肤、黏膜及内脏出血,见表 1。

表 1 常见毒性反应[n(%)]

毒性反应	1 度	2 度	3 度	4 度
血液学毒性				
白细胞降低	16(18.60)	24(27.91)	9(10.47)	1(1.16)
血红蛋白降低	32(37.21)	15(17.44)	7(8.14)	0
血小板降低	3(3.49)	3(3.49)	0	1(1.16)
非血液学毒性				
恶心	17(19.77)	6(6.98)	0	0
呕吐	13(15.12)	7(8.14)	0	0
周围神经炎	11(12.79)	20(23.26)	4(4.65)	0
黏膜炎	16(18.60)	49(56.98)	19(22.09)	0
皮炎	32(37.21)	43(50.0)	10(11.63)	0
氨基转移酶增高	32(37.21)	8(9.30)	4(4.65)	3(3.49)
胆红素增高	—	3(3.49)	20(23.26)	4(4.65)
低纤维蛋白原	8(9.30)	11(12.79)	13(15.12)	0

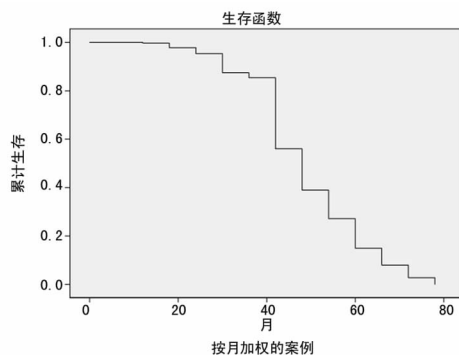


图 1 86 例 ENKTL 患者总生存曲线

2.3 总体生存情况 86 例患者中生存 67 例,死亡 11 例,死亡原因主要为疾病复发或进展,仅 1 例患者死于化疗后肝衰竭。全组中位随访时间 39 个月(3~88 个月),中位生存时间 44.11 个月(3~73 个月),3 年 OS 率 90.70%,放疗剂量 49~

54 Gy 组与 55~59 Gy 组 3 年 OS 差异无统计学意义 ( $P=0.374$ ), 见图 1、2。

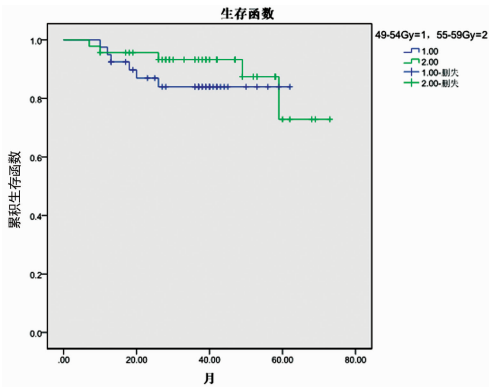


图 2 不同放疗剂量对 ENKTL 患者生存的影响

### 3 讨论

ENKTL 是 WHO 造血与淋巴组织肿瘤分类中的一个独立类型, 临床过程呈高度侵袭性, 主要治疗方案为放疗、化疗、造血干细胞移植。对于早期 ENKTL 患者, 有学者认为放疗联合化疗是治疗本病的标准方案<sup>[6-7]</sup>。

ENKTL 对 CHOP 样常规化疗方案的不敏感可能与肿瘤细胞中过表达的多药耐药基因 (MDR1) 的编码产物 P-糖蛋白有关<sup>[8]</sup>; 而 L-Asp 以其特殊的作用机制, 可以水解血清中的天门冬酰胺, 使得某些缺乏天门冬酰胺合成酶的肿瘤细胞缺少必要的氨基酸, 使 DNA、RNA 及蛋白质的合成受到抑制, 从而发挥抗肿瘤作用。有体外研究表明天门冬酰胺酶能够降低正常 NK 细胞的活性并能诱导肿瘤性 NK 细胞凋亡。近年来多家医院在治疗中总结含有天门冬酰胺酶的化疗方案效果较好, Yong 等<sup>[9]</sup>报道, 对于 CHOP 方案无效的难治 ENKTL 患者使用含 L-Asp 的方案化疗可获得较高 CR 率; Zang 等<sup>[10]</sup>报道采用 L-Asp 联合长春新碱及泼尼松组成的 LOP 化疗方案获得 CR 并维持 2 年以上; 多个回顾性研究及临床实验亦证实 L-Asp 显著改善了 ENKTL 患者的疗效<sup>[1,4,11-14]</sup>。本组 86 例早期 ENKTL 患者采用 LOP 方案化疗联合放疗, CR 59 例 (68.60%), PR 18 例 (20.93%), ORR 89.53%, 3 年 OS 率 90.70%, 与多家医院研究结果相符, 说明以 L-Asp 为基础的 LOP 方案对于早期 ENKTL 患者是有效的化疗方案。

早期 ENKTL 的适宜放疗剂量是目前存在争议较大的一个问题。多项大宗回顾性研究报道 50~55 Gy 照射剂量取得了较好的局部控制率, 45~50 Gy 的剂量与较高的局部复发率有关<sup>[15-18]</sup>; 韩宝林<sup>[19]</sup>综合多中心对放疗剂量的研究, 认为对于 ENKTL, 放疗剂量应高于 50 Gy; 但过高的放疗剂量 ( $\geq 60$  Gy) 并不能进一步提高生存率, 反而会增加放疗并发症的发生概率。本组患者放疗剂量在 49~59 Gy 之间, 分为 49~54 Gy 与 55~59 Gy 两组进行对比, CR、PR、SD、PD、ORR 及 3 年 OS 差异无统计学意义, 同文献报道相符。

本组患者在治疗过程中最常见的不良反应为骨髓抑制、消化道反应、周围神经炎、肝功能不全以及凝血功能异常 (低纤维蛋白原血症)、黏膜炎及皮炎; 多数不良反应为轻至中度, 经对症处理后可恢复, 仅 1 例患者因肝衰竭死亡; 低纤维蛋白原血症为使用 L-Asp 常见的不良反应, 但无患者出现严重出血导致死亡。说明 LOP 方案联合放疗对于早期 ENKTL 是一种安全性较高的治疗选择。

目前, 已有多个治疗早期 ENKTL 的化疗方案, 如 LOP、

SMILE、GELOX、CHOP-L 等。Jiang 等<sup>[1]</sup>采用 LOP 联合放疗的“三明治”疗法, CR 率 80.8%, PR 率 7.7%, 2 年 OS 及 PFS 分别为 88.5% 和 80.6%; Kwong 等<sup>[2]</sup>采用 SMILE 方案化疗后 CR 率 66%, PR 率 15%, 估计 5 年 OS 率为 44.9%  $\pm$  12.5%, 4 年无病生存 (DFS) 率为 63.7%  $\pm$  16.2%; Wang 等<sup>[4]</sup>采用 GELOX 联合放疗后 CR 率 74.1%, PR 率 22.2%, 2 年 OS 及 PFS 均为 86%; Lin 等<sup>[11]</sup>采用 CHOP-L 方案联合放疗, CR 率 81.6%, PR 2.6%, ORR 84.2%, 2 年 OS、PFS 及 DFS 分别为 80.1%, 81% 和 93.6%, 然而, 尚无研究证实本病最佳的化疗方案。本研究提示 LOP 方案对于早期 ENKTL 有较好的疗效, 4 疗程 LOP 方案化疗后放疗前 CR 率 62.79%, PR 率 25.59%, ORR 88.38%, 联合放疗后 CR 68.60%, PR 率 20.93%, ORR 89.53%, 3 年 OS 90.7%, 与上述方案疗效相似, 但相对其他方案, LOP 方案所致的血液学毒性较 SMILE、GELOX 及 CHOP-L 方案低, 尤其是 3~4 度血液学毒性明显低于其他化疗方案, 安全性高。为了能够延长本病的生存期, 还需要进行多中心较大数量病例的临床研究。

### 参考文献

- [1] Jiang M, Zhang H, Jiang Y, et al. Phase 2 trial of “sandwich” L-asparaginase, vincristine, and prednisone chemotherapy with radiotherapy in newly diagnosed, stage IE to IIE, nasal type, extranodal natural killer/T-cell lymphoma [J]. *Cancer*, 2012, 118(13): 3294-3301.
- [2] Kwong YL. SMILE for natural killer/T-cell lymphoma: analysis of safety and efficacy from the Asia Lymphoma Study Group [J]. *Blood*, 2012, 120(15): 2973-2980.
- [3] Yang Y, Yuan Z, Jian ZC, et al. Risk-adapted therapy for early-stage extranodal nasal-type NK/T-cell lymphoma: analysis from a multicenter study [J]. *Blood*, 2015, 126(12): 1424-1432.
- [4] Wang L, Wang Z, Chen X, et al. First-line combination of gemcitabine, oxaliplatin, and L-asparaginase (GELOX) followed by involved-field radiation therapy for patients with stage IE/IIE extranodal natural killer/T-cell lymphoma [J]. *Cancer*, 2013, 119(2): 348-355.
- [5] Zhang L, Jiang M, Xue L, et al. Five-year analysis from phase 2 trial of “sandwich” hemoradiotherapy in newly diagnosed, stage IE to IIE, nasal type, extranodal natural killer/T-cell lymphoma [J]. *Cancer Med*, 2016, 5(1): 33-40.
- [6] Kim SJ, Kim WS. Treatment of localized extranodal NK/T cell lymphoma, nasal type [J]. *Int J Hematol*, 2010, 92(5): 690-696.
- [7] Yamaguchi M. Current and future management of NK/T-cell lymphoma based on clinical trials [J]. *Int J Hematol*, 2012, 96(5): 562-571.
- [8] Wang B, Li XQ, Ma X, et al. Immunohistochemical expression and clinical significance of P-glycoprotein in previously untreated extranodal NK/T-cell lymphoma, nasal type [J]. *Am J Hematol*, 2008, 83(10): 795-799.
- [9] Yong W, Zheng W, Zhu J, et al. L-asparaginase in the treatment of refractory and relapsed extranodal NK/T-cell lymphoma, nasal type [J]. *Ann* (下转第 4365 页)

的上睑下垂患者有不同的治疗效果,轻度者施以提上睑肌腱膜折叠术,中度者施以提上睑肌缩短及徙前术,重度者施以提上睑肌腱膜瓣-额肌吻合术手术效果最佳。对于上睑下垂患者,术前应为患者做全面的检查,包括上睑下垂的量、提上睑肌的肌力、额肌的功能、上直肌的功能等,根据每位患者的具体情况制订相应的手术方案:对于上睑缘下垂量小于 2 mm,提上睑肌功能大于 8 mm 的轻度上睑下垂患者,采用提上睑肌腱膜折叠术,手术操作简便易行,损伤小,预测性好,术后眼睑闭合好,重睑自然,较美观,笔者采取此种手术方式治疗 17 眼,效果满意;对于中度上睑下垂患者,其上睑下垂量在 2~3 mm 间,提上睑肌功能在 5~7 mm 间,施以提上睑肌缩短及徙前术,即达到解剖修复,又符合生理要求,眼睑运动灵活,外观较自然美观,笔者采用此种手术方式治疗 13 眼,效果较理想,且并发症少;对于重度上睑下垂患者,其上睑下垂量大于或等于 4 mm,提上睑肌功能小于或等于 4 mm,施以提上睑肌腱膜瓣-额肌吻合术,术中分离范围小,损伤轻,并发症少,术后外观美观,笔者采用此种手术方式治疗 12 眼,经随访效果较稳定,手术效果较理想<sup>[11-12]</sup>。

综上所述,对于老年性上睑下垂患者应根据患者的不同临床特点选择适宜的手术方式,进行个性化的治疗,这是手术成功的关键。

#### 参考文献

- [1] 王莉,蒋华章,左志刚,等.老年性上睑下垂手术治疗临床观察[J].国际眼科杂志,2013,13(8):1726-1728.
- [2] 刘杰,周欢粉,李洋.老年性上睑下垂手术治疗的选择[J].中国中医眼科杂志,2013,23(6):420-422.
- [3] 卢强,王淑娟,张宏山,等.额肌瓣与提上睑肌腱膜瓣吻合

矫正重度上睑下垂[J].中国美容医学,2011,20(2):209-210.

- [4] 张晓峰,申世鹏,曲翠平.改良式额肌瓣悬吊术治疗儿童上睑下垂的临床观察[J].国际眼科杂志,2009,9(10):1988.
- [5] 林茂昌.上睑下垂术式选择及其评价[J].中国美容医学,2006,15(1):46-47.
- [6] 林茂昌.现代眼部整形美容学[M].西安:世界图书出版西安公司,1997:246.
- [7] 李冬梅.眼睑手术图谱[J].北京:北京科学技术出版社,2006:140.
- [8] 包丰英,罗晓幸.提上睑肌腱膜折叠术治疗老年性上睑下垂[J].国际眼科杂志,2012,12(6):1208.
- [9] Shimizu Y, Nagasao T, Asou T. A new non-incisional correction method for blepharoptosis [J]. J Plast Reconstr Aesthet Surg, 2010, 63(12):2004-2012.
- [10] Noma K, Takahashi Y, Leibovitch I, et al. Transcutaneous blepharoptosis surgery: simultaneous advancement of the levator aponeurosis and müller's muscle (levator resection) [J]. Open Ophthalmol J, 2010, 4(4):71-75.
- [11] 陈凯.外路法提上睑肌缩短术矫正重度先天性上睑下垂[J].临床和实验医学杂志,2013,12(16):1329,1331.
- [12] 刘彩霞,张漫萍,陈云飞.改良额肌瓣悬吊术治疗先天性上睑下垂[J].中国斜视与小儿眼科杂志,2009,17(3):115-116,101.

(收稿日期:2016-03-10 修回日期:2016-06-24)

(上接第 4362 页)

- Hematol, 2009, 88(7):647-652.
- [10] Zang J, Li C, Luo SQ, et al. Early radiotherapy has an essential role for improving survival in patients with stage I - II nasal-type of NK/T cell lymphoma treated with L-asparaginase-containing chemotherapy—a single institution experience [J]. Ann Hematol, 2015, 94(4):583-591.
  - [11] Lin N, Song Y, Zheng W, et al. A prospective phase II study of L-asparaginase-CHOP plus radiation in newly diagnosed extranodal NK/T-cell lymphoma, nasal type [J]. J Hematol Oncol, 2013, 6(1):44.
  - [12] Jaccard A, Gachard N, Marin B, et al. Efficacy of L-asparaginase with methotrexate and dexamethasone (AspaMet-Dex regimen) in patients with refractory or relapsing extranodal NK/T-cell lymphoma, a phase 2 study [J]. Blood, 2011, 117(6):1834-1839.
  - [13] Yamaguchi M, Kwong YL, Kim WS, et al. Phase II study of SMILE chemotherapy for newly diagnosed stage IV, relapsed, or refractory extranodal natural killer(NK)/T-cell lymphoma, nasal type; the NK-Cell Tumor Study Group study [J]. J Clin Oncol, 2011, 29(33):4410-4416.
  - [14] Gao Y, Huang H, Cai Q, et al. Efficacy and safety of pegaspargase with gemcitabine and oxaliplatin in patients

with treatment-naïve, refractory extranodal natural killer/T-cell lymphoma: a single-centre experience [J]. Blood (ASH Annual Meeting Abstracts), 2013, 122:642.

- [15] Wang B, Liu JJ, Ma X, et al. Combined chemotherapy and external beam radiation for stage IE and IIE natural killer T-cell lymphoma of nasal cavity [J]. Leuk Lymph, 2007, 48(2):396-402.
- [16] Wu X, Li P, Zhao J, et al. A clinical study of 115 patients with extranodal natural killer/T-cell lymphoma, nasal type [J]. Clin Oncol, 2008, 20(8):619-625.
- [17] 聂大红,谢方云,李济时,等.早期鼻腔 NK/T 细胞淋巴瘤治疗方法和预后分析[J].中国放射肿瘤学杂志,2010,19(5):315-319.
- [18] Huang MJ, Jiang Y, Liu WP, et al. Early of up-front radiotherapy improved survival of localized extranodal NK/T-cell lymphoma, nasal type in the upper acrogigestive tract [J]. Int J Rad Oncol Biol Phys, 2008, 70(2):166-174.
- [19] 韩宝林.早期鼻腔 NK/T 细胞淋巴瘤放疗模式的研究现状[J].白血病·淋巴瘤,2012,10(21):636-637.

(收稿日期:2016-03-03 修回日期:2016-07-17)