

(2):418-420.

[4] Zhou Y, Rosenblum MK, Dogan A, et al. Cerebellar EBV-associated diffuse large B cell lymphoma following angioimmunoblastic T cell lymphoma. [J]. J Hematop, 2015, 8(4):235-241.

[5] Anagnostopoulos I, Hummel M, Finn T, et al. Heterogeneous Epstein-Barr virus infection patterns in peripheral T-cell lymphoma of angioimmunoblastic lymphadenopathy type[J]. Blood, 1992, 80(7):1804-1812.

[6] Zhou Y, Attygalle AD, Chuang SS, et al. Angioimmunoblastic T-cell lymphoma: histological progression associates with EBV and HHV6B viral load[J]. Br J Haematol, 2007, 138(1):44-53.

[7] Kluin-Nelemans HC, Coenen JL, Boers JE, et al. EBV-

positive immunodeficiency lymphoma after alemtuzumab-CHOP therapy for peripheral T-cell lymphoma [J]. Blood, 2008, 112(4):1039-1041.

[8] Dunleavy K, Wilson WH, Jaffe ES. Angioimmunoblastic T cell lymphoma: pathobiological insights and clinical implications[J]. Curr Opin Hematol, 2007, 14(4):348-353.

[9] Tan BT, Warnke RA, Arber DA, et al. The frequency of B- and T-cell gene rearrangements and Epstein-Barr virus in T-cell lymphomas: a comparison between angioimmunoblastic T-cell lymphoma and peripheral T-cell lymphoma, unspecified with and without associated B-cell proliferations[J]. J Mol Diagn, 2006, 8(4):466-475.

(收稿日期:2016-06-26 修回日期:2016-08-14)

• 短篇及病例报道 • doi:10.3969/j.issn.1671-8348.2016.35.050

## 颈内动脉狭窄伴大脑中动脉闭塞合并小脑后下动脉起始部动脉瘤一期介入治疗报道及文献复习

徐剑峰<sup>1</sup>, 曾令勇<sup>1</sup>, 刘 阳<sup>1</sup>, 吴贵强<sup>1</sup>, 谢晓东<sup>2△</sup>, 王朝华<sup>2</sup>, 张昌伟<sup>2</sup>

(1. 四川省绵阳市第三人民医院神经外科 621000; 2. 四川大学华西医院神经外科, 成都 610041)

[中图分类号] R743.3; R651

[文献标识码] C

[文章编号] 1671-8348(2016)35-5039-02

颈动脉狭窄及颅内动脉瘤是临床较为常见的两类脑血管疾病, 大多数患者为单一发病, 同时罹患两种疾病者较为少见。颈动脉狭窄属于缺血病变, 而动脉瘤属于出血性疾病, 当二者同时存在时, 治疗存在一定的矛盾与难度, 可有多种治疗策略。现将四川省绵阳市第三人民医院神经外科诊治的 1 例该类病例报道如下, 并结合相关文献对其临床治疗策略进行讨论。

### 1 临床资料

**1.1 一般资料** 患者女, 68 岁 5 个月, 因“头晕 1+ 年”入院。既往有高血压病史 20 余年, 规律服用降压药物及拜阿司匹林,

有短暂性脑缺血发作(TIA)病史, 否认脑出血病史。头颅 CT 血管造影(CTA)检查提示: 左侧大脑中动脉于起始处闭塞, 左侧椎动脉远端见动脉瘤形成。入院查体血压(BP): 192/111 mm Hg。神志清楚, 对答切题, 双侧瞳孔等大形圆, 直径 3 mm, 对光反射灵敏, 颈软, 四肢肌力肌张力正常, 病理征阴性。入院后行脑血管造影显示: 左侧小脑后下动脉起始部囊状动脉瘤, 直径约 5 mm, 形态不规则; 左侧颈内动脉起始部狭窄, 左侧大脑中动脉闭塞。

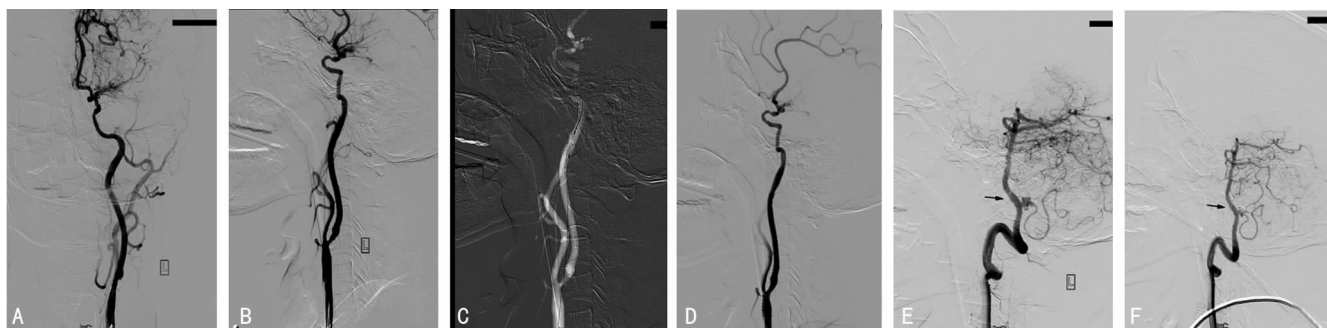


图 1 患者行一期介入治疗前后影像学改变

A: 左侧颈总动脉正位造影, 示左侧颈内动脉起始部狭窄, 大脑中动脉闭塞, 有烟雾状新生血管形成; B: 左侧颈总动脉侧位造影; C: 颈内动脉狭窄支架置入时, 保护伞放置颈内动脉远段; D: 式支架置入后, 颈内动脉狭窄改善; E: 左侧小脑后下动脉起始部动脉瘤, 形态不规则; F: 左侧小脑后下动脉起始部动脉瘤栓塞后造影, 动脉瘤不显影, 同侧小脑后下动脉充盈良好。

**1.2 治疗** 患者平日长期口服拜阿司匹林治疗, 术前 3 d 加用氯吡格雷口服。入院后, 在全身麻醉下行左侧颈内动脉支架置入术及左侧小脑后下动脉起始部动脉瘤介入栓塞术。股动脉穿刺成功后, 安置 8F 鞘, 肝素化, 8F Envoy(Cordis, 美国) 指引导管在导丝引导下置于左侧颈总动脉近端, 使用栓子保护装置

(Angioguard RX, 5.0 mm) 后, 置入自膨式支架(Precise, 7 mm×30 mm), 覆盖狭窄部位, 造影显示狭窄改善明显。更换 6F Envoy(Cordis, 美国) 指引导管, 在导丝引导下置于左侧椎动脉 C3 水平, 再将 Excelsior-SL10 微导管在 Synchro14 微导丝的引导下置入动脉瘤腔内, 造影证实后, 先后送入 4 枚弹

作者简介: 徐剑峰(1977-), 副主任医师, 硕士, 主要从事脑血管病的外科治疗及神经介入诊疗研究。 △ 通讯作者, Tel: 18980601688; E-mail: xiaodong\_1962@163.com.

簧圈(Orbit, 4 mm×8 cm、2.5 mm×4.5 cm、2 mm×4 cm、2 mm×3 cm)(Codman, 美国),造影显示动脉瘤堵塞满意,同侧小脑后下动脉充盈良好。术毕,拔出动脉鞘,Perclose Pro-Glide 血管缝合器(Abbott, 美国)缝合股动脉。患者介入治疗前后影像学改变,见图 1。

**1.3 疗效** 麻醉复苏后患者神志清醒,格拉斯哥昏迷评分(GCS 评分)15 分,无神经系统功能障碍。术后继续给予低分子肝素抗凝 3 d 后改为口服氯吡格雷 75 mg(每日 1 次)及拜阿司匹林 100 mg(每日 1 次)双抗治疗。

## 2 讨 论

本例患者经脑血管造影证实为左侧颈内动脉狭窄伴大脑中动脉闭塞,合并有同侧小脑后下动脉起始部动脉瘤。结合病史,患者颅内动脉瘤考虑为未破裂动脉瘤,位于后循环,动脉瘤直径约 5 mm,形态不规则,按照专家共识<sup>[1-2]</sup>,属于有治疗指征的未破裂动脉瘤。患者有高血压、TIA 病史及头晕症状,伴有大脑中动脉闭塞,颈内动脉狭窄约 50%,考虑为症状性颈内动脉狭窄,具备行颈内动脉支架植入术(CAS)治疗指征。考虑技术上可以达到,予以实施一期介入治疗两处病变。对于颈动脉狭窄合并颅内动脉瘤的病例,其发病率较低,相关文献报道较少。北美症状性颈动脉内膜剥脱试验(NASCET)中纳入 2 885 例单纯颈动脉狭窄患者,其中 90 例(3.1%)合并未破裂颅内动脉瘤,且同侧合并颅内动脉瘤 51 例(1.8%)<sup>[3]</sup>。国内学者报道的 631 例脑动脉狭窄患者中,发现合并未破裂动脉瘤 24 例(3.8%)<sup>[4]</sup>。颅内动脉瘤与颈动脉狭窄病变的治疗策略有一定矛盾,当狭窄病变和动脉瘤位于同一侧,若先治疗狭窄病变,由于扩张了狭窄的血管,改变了血流动力学,同时需要抗血小板聚集及抗凝等治疗,可能增加动脉瘤破裂的风险;若先行治疗动脉瘤,可能出现麻醉诱导后 BP 等改变,影响缺血性病变的远端血供,增加缺血事件风险。

目前此类疾病的治疗方式尚存在争议,结合文献,作者将治疗策略归纳如下:(1)单纯治疗狭窄病变,颈动脉狭窄已达到治疗指征的患者,同时合并有可以随访观察的未破裂动脉瘤,如前循环的微小动脉瘤、海绵窦段及颅外段的动脉瘤等<sup>[4]</sup>。有研究表明,单纯处置狭窄病变,不会显著增加动脉瘤的破裂风险。Kappelle 等<sup>[3]</sup>研究发现,对于合并颅内小动脉瘤的 90 例颈动脉狭窄患者,在接受颈动脉内膜剥脱术(carotid endarterectomy, CEA)后,5 年随访仅观察到 1 例患者发生蛛网膜下腔出血<sup>[3]</sup>。有学者研究认为,对于比较邻近的狭窄病变及动脉瘤,其血流动力学改变会影响动脉瘤破裂的概率<sup>[5]</sup>。(2)单纯治疗动脉瘤,对于狭窄程度不高的脑动脉狭窄病变,未达到治疗指征,可以在动脉瘤处置后给予药物等保守治疗,动态随访。(3)分期治疗狭窄病变及动脉瘤,对于合并两处或多处病变的患者,有学者主张分期治疗。在治疗顺序上需要结合个体的具体情况进行分析,可以先行栓塞动脉瘤再择期行经动脉狭窄支架植入术<sup>[6]</sup>,也可以先行治疗狭窄病变再栓塞动脉瘤<sup>[7]</sup>。(4)一期介入治疗狭窄病变及动脉瘤,相对于颈动脉内膜剥脱术及开颅动脉瘤手术,介入治疗多处血管病变有微创、治疗路径相近等优点。在一次介入治疗中,有望通过同一穿刺路径,对不同部位的血管疾病实施一期治疗。因此,对于技术可以达到的此类患者,全身情况可以耐受时,可考虑实施一期介入治疗<sup>[8]</sup>。(5)对于狭窄病变及动脉瘤均未达到治疗指征者,可以先采取保守治疗,并进行动态观察、随访。

对于一期实施介入治疗策略,作者归纳为以下几种情况:(1)颈动脉狭窄病变和动脉瘤在同一供血动脉,狭窄病变位于动脉瘤近端者,往往采取先治疗动脉瘤的原则。若狭窄程度较

重,也可考虑对狭窄部位进行有限的预扩,使微导管可以通过狭窄部位,先行治疗动脉瘤,以免先处置狭窄病变后,治疗动脉瘤时影响已安置好的支架,或者开通狭窄后,血流动力学改变,诱发动脉瘤破裂。(2)颈动脉狭窄病变和动脉瘤在同一供血动脉,狭窄病变位于动脉瘤远端者,技术上可以达到的,可以按照先易后难的原则,考虑先处置相对容易的病变。若近端为宽颈动脉瘤,需要使用支架辅助,也应考虑先治疗远端的狭窄病变,以免栓塞动脉瘤置入支架辅助后,治疗远端狭窄病变时导管导丝通过困难或影响载瘤动脉处的支架。(3)颈动脉的狭窄病变和动脉瘤不在同一供血动脉者,本例患者即为该类情况。需要评估狭窄病变和动脉瘤的治疗难易程度,结合操作者的技术熟练程度,综合评估及制定治疗顺序,大致可遵循先处置潜在风险较大的病变,技术上先易后难的原则。

颈动脉狭窄合并颅内动脉瘤是比较特殊的一类脑血管病,发病率较低,临床病情复杂多样,除了单一狭窄病变合并一处动脉瘤的报道外,还有多发狭窄病变合并多发动脉瘤等报道。治疗处置上很难有统一的原则。在制订治疗方案时,需要综合评估患者的各处病变是否为责任病灶、病变的自然史风险及治疗的难易程度等情况,再决定是否需要治疗,是否分期治疗,以及治疗的先后顺序等策略。

## 参考文献

- [1] 高国栋. 积极治疗颅内未破裂动脉瘤[J]. 中国脑血管病杂志, 2009, 6(6): 281-283.
- [2] 朴健民, 于金录, 罗祺. 颅内未破裂动脉瘤治疗的抉择及影响因素的研究进展[J]. 中国脑血管病杂志, 2013, 10(2): 103-107.
- [3] Kappelle LJ, Eliasziw M, Fox AJ, et al. Small, unruptured intracranial aneurysms and management of symptomatic carotid artery stenosis. North American Symptomatic Carotid Endarterectomy Trial Group[J]. Neurology, 2000, 55(2): 307-309.
- [4] 李敬伟, 罗云, 徐运, 等. 症状性脑动脉狭窄合并颅内动脉瘤的治疗策略和远期随访[J]. 中华医学杂志, 2012, 92(41): 2885-2888.
- [5] Jou LD, Shaltoni HM, Morsi H, et al. Hemodynamic relationship between intracranial aneurysm and carotid stenosis: review of clinical cases and numerical analyses[J]. Neurol Res, 2010, 32(10): 1083-1089.
- [6] Iwata T, Mori T, Tajiri H. Successful staged endovascular treatment of a symptomatic cervical carotid bifurcation stenosis coupled with a coincidental unruptured cerebral aneurysm in the carotid distal segment[J]. AJNR Am J Neuroradiol, 2008, 29(10): 1948-1950.
- [7] Espinosa G, Dzieciuchowicz L, Grochowicz L. Endovascular treatment of carotid stenosis associated with incidental intracranial aneurysm[J]. Ann Vasc Surg, 2009, 23(5): 688.
- [8] Park JC, Kwon BJ, Kang HS, et al. Single-stage extracranial carotid artery stenting and intracranial aneurysm coiling: technical feasibility and clinical outcome[J]. Interv Neuroradiol, 2013, 19(2): 228-234.