

论著·临床研究 doi:10.3969/j.issn.1671-8348.2017.14.014

## 全髋置换联合转子下截骨治疗 Crowe IV 型 DDH 近期疗效观察\*

斯焱,张上上,张鹏,韩杰,朱江伟,毕梦娜,李钟,陈经勇

(四川省骨科医院老年骨科,成都 610041)

**[摘要]** **目的** 探讨人工全髋关节置换联合转子下截骨治疗 Crowe IV 型髋关节发育不良(DDH)的近期疗效。**方法** 2012 年 3 月至 2015 年 3 月对 14 例患者(16 髋)行股骨转子下截骨组配式假体(S-ROM)股骨柄假体全髋关节置换治疗,观察其近期疗效。**结果** 所有患者均选用 S-ROM 假体,行股骨转子下横形截骨,截骨长度 2.0~3.5 cm。本组随访时间平均 19 个月,未出现脱位、血管神经损伤、深静脉血栓、感染等并发症;术前 Harris 评分平均 42.3 分,术后 9 个月 Harris 评分平均 90.4 分。术前肢体平均缩短 6.4 cm,术后平均延长 4.3 cm。术后 X 线片示臼杯及股骨柄假体位置良好。术后 6 个月截骨处均获得骨性愈合。**结论** 人工全髋关节置换联合转子下截骨治疗 Crowe IV 型 DDH 近期疗效满意。

**[关键词]** 髋;股骨;截骨术;髋关节发育不良;人工全髋关节置换;转子下短缩截骨**[中图分类号]** R684.2**[文献标识码]** A**[文章编号]** 1671-8348(2017)14-1915-02

The short-term efficacy of Crowe IV developmental dysplasia treated by total hip arthroplasty with subtrochanteric shortening osteotomy\*

Si Yan, Zhang Shangshang, Zhang Peng, Han Jie, Zhu Jiangwei, Bi Mengna, Li Zhong, Chen Jingyong

(Department of Orthopedics, Orthopedic Hospital of Sichuan Province, Chengdu, Sichuan 610041, China)

**[Abstract]** **Objective** To evaluate the short-term efficacy of total hip arthroplasty combined with subcutaneous osteotomy in the treatment of Crowe IV hip dysplasia (DDH). **Methods** From March 2012 to March 2015, 14 patients (16 hips) underwent total hip arthroplasty with femoral distraction osteotomy S-ROM femoral stem prosthesis. And we observed its recent efficacy. **Results** All patients underwent S-ROM prosthesis. The patients underwent transverse osteotomy of the femoral trochanter. The osteotomy length was 2.0-3.5 cm. The average follow-up time was 19 months. And no complications such as dislocation, vascular nerve injury, deep vein thrombosis and infection were observed during the follow-up. The average Harris scores improved from 42.3 preoperatively to 90.4 postoperatively at 9 months after the operation. The average lengths of preoperative limb shortening and postoperative limb shortening were 6.4 cm and 4.3 cm respectively. The X-ray films showed no dislocation of acetabulum and femoral prosthesis. Bone healing was achieved at 6 months after osteotomy. **Conclusion** This method could be a good choice for Crowe IV developmental dysplasia. The short-term efficacy is satisfactory.

**[Key words]** hip; femur; amputation; developmental dysplasia of the hip; total hip arthroplasty; subtrochanteric shortening osteotomy

髋关节发育不良(DDH)中 Crowe IV 型应用全髋关节置换术(THA)治疗的难度大,并发症多。本文对本科 2012 年 3 月至 2015 年 3 月期间治疗的 14 例患者(16 髋)进行研究,现报道如下。

## 1 资料与方法

**1.1 一般资料** 选择 2012 年 3 月至 2015 年 3 月本科收治的 Crowe IV 型髋关节发育不良患者 14 例共 16 髋。患者均为女性;平均年龄 53 岁(35~69 岁);单侧 12 例,双侧 2 例;均用股骨转子下截骨组配式假体(S-ROM)股骨柄假体全髋关节置换治疗。所有患者均签订知情同意书。

## 1.2 方法

**1.2.1 术前准备** 拍摄骨盆正位片、患髋侧位片及髋部 CT,测量双下肢长度、股骨髓腔的大小及旋转中心需下移的高度,根据检查结果制订相应手术方案。

**1.2.2 手术方法** 全身麻醉,标准健侧正侧卧位,髋关节后外侧入路,显露手术野,截除股骨头及部分股骨颈。确定真臼位置后以髋臼锉进行磨锉(外展 40°~45°,前倾 10°~20°),至有

新鲜出血的软骨下骨床,安放臼杯并辅以螺钉固定。股骨端髓腔开口并以髓钻扩髓完毕后,于小转子下 1 cm 处横行截断。将股骨柄试模安放于近段股骨中,复位于髋臼假体内,牵引股骨远端,确保坐骨神经未受到过度牵拉,松解过紧的髂腰肌和前侧软组织,横行截除股骨干远、近端重叠部分。置入股骨假体的同时可以通过截骨后旋转以调整过大的股骨颈前倾角。

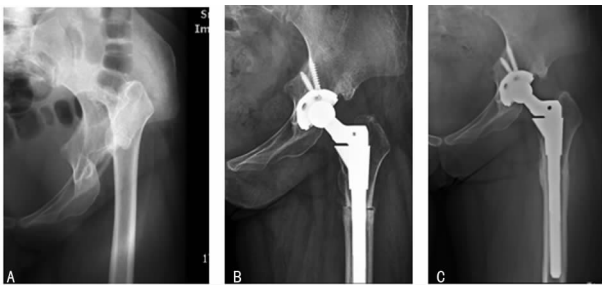
**1.2.3 术后处理** 术后常规应用抗生素预防感染 2 d。术后 1 d 摄骨盆正位片和患髋侧位片,查看假体位置。术后 3 d 开始扶双拐部分负重锻炼。

## 2 结果

16 例均选用 S-ROM 假体,行股骨转子下横形截骨,截骨长度 2.0~3.5 cm。随访 6~32 个月,平均 19 个月。术后未出现感染、血管神经损伤、深静脉血栓、脱位等并发症;术前 Harris 评分平均 42.3 分,术后 9 个月 Harris 评分平均 90.4 分。术前肢体平均缩短 6.4 cm(5.2~7.6 cm),术后平均延长 4.3 cm(4.1~5.3 cm)。术后 X 线片示臼杯在真臼位置,股骨柄假体位置良好,无松动。截骨处术后 6 个月均获得骨性愈合。术

\* 基金项目:国家中医药管理局“十二五”重点专科“骨伤科”建设项目资助(ZK2201GS088);国家中医药管理局“十一五”重点学科“中医骨伤科”建设项目。 作者简介:斯焱(1964—),副主任医师,本科,主要从事髋、膝关节置换方面研究。

前及术后 X 线片示见图 1。



A:术前;B:术后3个月;C:术后2年。

图1 典型病例 X 线片

### 3 讨论

Crowe IV 型髋臼发育不良主要表现为真臼发育欠佳,骨量不足,股骨头高位脱位,多向后上方形成假臼。股骨头覆盖较差,股骨头变小且形态不规则,股骨颈前倾角加大,股骨髓腔较细且股骨近端变形。此类患者手术难度高,置换风险大,并发症多<sup>[1-2]</sup>。治疗高位脱位的 DDH 患者,将臼杯放置于真臼位置处,能重建正常的解剖结构,使旋转中心下移,可有效降低术后假体松动发生率。应当注意的是,对于 Crowe IV 型 DDH,由于股骨头脱位程度重,强行复位常易导致血管与神经损伤。

**3.1 髋臼重建** 髋臼重建时应综合考虑,假臼位于髂骨翼平面,骨板较薄,难以满足人工髋臼的深度要求。髋臼重建于原真臼处,能够恢复髋关节的正常解剖关系,降低假体磨损,改善外展肌的肌力,对调整下肢长度也有帮助。本组病例均将假体放置于真臼水平,这应该是取得良好效果的原因之一。Eskelinen 等<sup>[3]</sup>和 Lai 等<sup>[4]</sup>等随访结果亦有类似报道。

**臼杯覆盖率:**髋臼骨质对人工臼杯的覆盖面积需要达到多大的比例才有利于长期稳定,业界尚无定论,但很多学者认为应不低于 70%<sup>[5]</sup>。有研究报道至少 75%,也有研究报道为 70%~80%,还有学者提出臼杯覆盖率低于 60%时就需要结构性植骨。为提高髋关节的稳定性,本组病例在保证臼杯的骨覆盖率的前提下,尽可能选择直径较大的臼杯。

**3.2 股骨端的处理及假体选择** Crowe IV 型髋臼发育不良患者,由于股骨髓腔较细且股骨近端变形,股骨颈较短,前倾角加大,大转子后旋<sup>[6]</sup>,术中常规使用股骨柄假体难度很大。故本组病例选用特殊的 S-ROM,假体的近端多孔涂层袖套,远端音又能良好抗旋<sup>[7]</sup>,在安装假体的同时还可以调整前倾角。大转子的后旋,如不影响股骨外旋,可以不作处理。如股骨外旋受限,可处理大转子后壁,必要时截骨前移大转子<sup>[8]</sup>。

Crowe IV 型患者,患肢缩短常超过 3 cm。手术将延长患肢,但当肢体延长超过 4 cm 时,坐骨神经和血管损伤的风险就会增加<sup>[9-11]</sup>。本组病例均选择了行转子下截骨,其优点是保留了股骨近端骨性结构,没有损伤臀中肌,通过调整假体偏心距有利于保持外展肌肉的张力。本组病例术前肢体平均短缩 6.4 cm,均行转子下横行截骨,术后截骨处一期愈合,假体稳定。

**3.3 软组织的松解** 在重建髋臼的过程中假臼到闭孔上缘及臀中肌下方的瘢痕组织被广泛切除,挛缩的髂腰肌、臀大肌腱得以松解,但关节囊外的软组织,尤其是起自骨盆止于大腿的长肌肉、韧带由于旋转中心恢复后下肢延长受到过度牵拉,术后患者常感到髋关节、大腿紧张疼痛。由于腰骶部肌肉、韧带挛缩,关节置换后脊柱侧凸和骨盆倾斜不能完全恢复,虽然肢

体的真实长度并未延长,但患者仍感觉患肢较对侧长,腰骶部疼痛症状加重。肢体过度延长引起的腰骶部、髋关节及大腿紧张疼痛是患者对手术效果不满意的主要原因。因此应适当减少术后下肢的真实长度,最常用的方法就是股骨转子下截骨。合适的截骨长度既有利于关节复位又能减轻肢体过度延长引起的症状。

综上所述,全髋关节置换联合转子下截骨是治疗 Crowe IV 型髋关节发育不良的一种有效的手术方式。近期疗效满意,远期疗效待进一步随访。

### 参考文献

- [1] Krych AJ, Howard JL, Trousdale RT, et al. Total hip arthroplasty with shortening subtrochanteric osteotomy in Crowetype-IV developmental dysplasia [J]. J Bone Joint Surg Am, 2009, 91(9): 2213-2221.
- [2] Gmptiolo G, spotonlo L, Bumstero G. Evolution of surgical techniques for the treatment of angular and torsional deviation in DDH: 20 years experience [J]. Hjp Int, 2007, 17(5): S105-110.
- [3] Eskelinen A, Helenius I, Remes V, et al. Cemen Uesstotal hip arthroplasty in patients with high congenital hip dislocation [J]. J Bone Joint Surg Am, 2006, 88(1): 80-91.
- [4] Lai KA, Shen WJ, Huailg LW, et al. Cementless total hip arthroplasty and limb-length equalization in patients with unilateral Crowe type-IV hip dislocation [J]. J Bone Joint Surg Am, 2005, 87(2): 339-345.
- [5] Jaroszynski GL, Sahn K. Total hip replacement for the dislocated hip [J]. J Bone Joint Surg, 2001, 83(21): 272-282.
- [6] 孙卫平, 郝经鑫, 杜宏伟, 等. 先天性髋关节发育不良伴继发性骨性关节炎的病理特点及全髋关节置换术近期疗效观察 [J]. 中国矫形外科杂志, 2008, 16(17): 1289-1291, 1321.
- [7] 汪强, 孙俊英, 金晔, 等. S-ROM 股骨柄假体的涉及特征及初次全髋置换 [J]. 中国组织工程研究, 2012, 16(17): 3061-3064.
- [8] 郑文杰, 张峡, 周跃, 等. 成人先天性髋关节脱位的全髋置换术 [J]. 现代医药卫生, 2005, 21(10): 1196-1197.
- [9] Sanchez-Sotelo J, Berry DJ, Trousdale RT, et al. Surgical treatment of developmental dysplasia of the hip in adults: II. Arthroplasty options [J]. J Am Acad Orthop Surg, 2002, 10(5): 334-344.
- [10] Kerhoull M, Hamadouche M, Kerboull L. Totalhip arthroplast for crowe IV developmental hip dysplasia [J]. J Arthropl, 2001, 16 Suppl 8: 170-176.
- [11] Nagoya S, Kaya M, sasaki M, et al. Cemenfless folal hip replacement with subtrochanteric femoral shortening for severe developmental dysplasia of the hip [J]. J Bone Joint surg Br, 2009, 91(9): 1142-1147.