

论著·临床研究 doi:10.3969/j.issn.1671-8348.2017.17.012

HSPA9 在肝细胞肝癌的表达和临床意义*

康强, 邹浩, 刘立鑫, 赵松凌, 张维瀚, 张小文[△]
(昆明医科大学第二附属医院肝胆外科, 昆明 650000)

[摘要] 目的 探讨热休克蛋白 A9(HSPA9)在肝细胞肝癌中的表达情况及其与临床病理特征和生存预后的关系。方法 回顾性分析该院 2006 年 1 月至 2010 年 1 月外科手术切除治疗 49 例肝细胞肝癌患者临床及随访资料,免疫组织化学检测上述肝细胞肝癌及癌旁组织中 HSPA9 的表达情况,统计分析 HSPA9 表达与临床病理特征及预后的关系。结果 肿瘤组织中 HSPA9 表达较癌旁组织高($t=6.601, P<0.01$),并且过表达的 HSPA9 与淋巴结转移($P=0.005$)、TNM 分期($P=0.015$)、肿瘤分化($P=0.033$)、微血管侵犯($P=0.009$)及有无复发($P=0.047$)密切相关;在生存分析结果中过表达的 HSPA9 总体生存率更低($P=0.002$),术后累计复发率更高($P=0.003$);单因素总体生存率和累计复发率分析结果示 TNM 分期、微血管侵犯、淋巴结转移、肿瘤分化及 HSPA9 染色可预测患者预后($P<0.05$)。结论 HSPA9 在肝细胞肝癌中过表达,过表达的 HSPA9 与侵袭转移病理特征密切相关,并可作为预测肝细胞肝癌的独立预后危险因素。

[关键词] 癌,肝细胞;热休克蛋白 A9;预后

[中图分类号] R735.7

[文献标识码] A

[文章编号] 1671-8348(2017)17-2343-04

Expression and clinical significance of HSPA9 in hepatocellular carcinoma*

Kang Qiang, Zou Hao, Liu Lixin, Zhao Songling, Zhang Weihuan, Zhang Xiaowen[△]

(Department of Hepatobiliary Surgery, Second Affiliated Hospital of Kunming Medical University, Kunming, Yunnan 650000, China)

[Abstract] **Objective** To investigate the expression of HSPA9 in hepatocellular carcinoma (HCC) and its relationship with clinicopathological features and prognosis. **Methods** Forty-nine cases HCC treated by operative resection and follow up data in our hospital from January 2006 to January 2010 were retrospectively analyzed. Immunohistochemistry was performed to determine the expression of HSPA9 in HCC and paratumor tissues. The relationship between HSPA9 expression and clinicopathological features and prognosis was statistically analyzed. **Results** The HSPA9 protein expression in tumor tissue was higher than that in the paratumor tissue ($t=6.601, P<0.01$), moreover the over expression of HSPA9 was significantly correlated with lymph node metastasis ($P=0.005$), TNM-stage ($P=0.015$), tumor differentiation ($P=0.033$), microvascular invasion ($P=0.009$) and recurrence ($P=0.047$). In the survival analysis results, the patients with over expression of HSPA9 had a much lower total survival rate ($P=0.002$) and much higher postoperative cumulative recurrence rate ($P=0.003$). There were significant differences in TNM-stage, microvascular invasion, lymph node metastasis, tumor differentiation and HSPA9 staining for overall survival and cumulative recurrence rate based on a univariate analysis ($P<0.05$). **Conclusion** HSPA9 has over expression in HCC. The over expression of HSPA9 is closely related to invasion and metastasis pathological features and can serve as an independent prognostic risk factor for predicting the prognosis of HCC.

[Key words] carcinoma, hepatocellular; heat shock protein A9; prognosis

肝细胞肝癌(HCC)属原发性肝癌,约占90%,位列常见恶性肿瘤的第6位,肿瘤相关死亡原因的第3位,是最为常见的高度恶性肿瘤之一^[1-2]。其发病率高且预后不佳,每年有超过50万的新发肝癌病例,尽管诊断措施和治疗方法在不断提高,但总体5年生存率和复发率仍然不容乐观^[3]。对于晚期肝癌患者,虽可采用生物免疫治疗^[4]和姑息治疗^[5]延长患者生存时间,但其治疗效果有限。

热休克蛋白 A9(HSPA9)是一种高度保守的分子伴侣蛋白,属于热休克蛋白 70 家族成员,由 HSPA92B 基因编码,首次于正常小鼠成纤维细胞质中克隆而来^[6]。在正常组织中该蛋白不表达或呈低表达,在多数恶性肿瘤中呈过表达,涉及肿瘤的发生、发展,尤其是肿瘤的凋亡和侵袭转移相关信号通路^[7-8]。本课题旨在探讨 HSPA9 在 HCC 中的表达与临床病

理特征的关系,通过术后随访明确 HSPA9 在 HCC 中的生存预后的指导意义,为后期进一步探讨 HSPA9 在 HCC 中的潜在作用机制提出临床数据支持。

1 资料与方法

1.1 一般资料 49 例新鲜 HCC 标本和邻近非肿瘤组织来自于 2006 年 1 月至 2010 年 1 月昆明医科大学第二附属医院肝胆外科收治的患者。患者均术前检查无远处转移,接受过根治性肝切除术,术后行病理学检查为 HCC。HCC 诊断根据世界卫生组织标准;肿瘤的分化定义根据 Edmondson 分级系统^[9];肝功能评估使用 Child-Pugh 评分系统。肿瘤分期根据国际抗癌协会的第 6 版肿瘤淋巴结转移(TNM)分期。49 例患者中均未接受术前治疗,35 例患者有乙型肝炎病毒(HBV)病史。患者临床病例特征见表 1。术前患者签署知情同意书,获

* 基金项目:国家自然科学基金资助项目(81260084);云南省科技厅-昆明医科大学联合基金项目(2015FB056)。 作者简介:康强(1989—),在读博士,主要从事肝胆外科肿瘤方面研究。 [△] 通信作者, E-mail: zhangxiaowenlu@hotmail.com。

昆明医科大学第二附属医院伦理委员会批准。随访截止时间为 2015 年 1 月 30 日,平均随访时间为(19.96±16.17)个月,其中 5 例失访。术后复发的治疗根据统一的治疗标准^[10]。

1.2 免疫组织化学(简称免疫组化) HCC 新鲜病理组织采用 4%多聚甲醛(武汉谷歌生物科技有限公司)固定、石蜡包埋、切片,60℃烤片过夜,次日依次经过二甲苯 I 和 II 浸泡 10 min,后经过不同浓度酒精(100%、95%、90%、75%、70%)各 5 min,3%过氧化氢(上海翊圣生物科技有限公司)20 min 浸泡阻断内源性过氧化物酶,抗原修复采用柠檬酸钠抗原修复液(上海翊圣生物科技有限公司,10 mmol/L,pH 6.0)100℃维持 10 min,5%牛血清蛋白(上海翊圣生物科技有限公司)封闭 2 h,孵育一抗兔抗 HSPA9 单克隆抗体(1:100,货号 3593S),4℃过夜,孵育驴抗兔二抗(1:1000,上海翊圣生物科技有限公司,货号:34201ES60)20 min,DAB 显色,显微镜下控制,苏木素复染,乙醇脱水及二甲苯透明,中性树胶封片,奥林巴斯光学显微镜(型号:DP71)下镜检采集数据。

1.3 免疫组化结果评分 评分参考复旦大学中山医院肝癌研究所对 HCC 免疫组化评分方法^[11],对面积和强度综合评分。染色面积评分:棕色面积大于或等于 50%为 1 分,棕色低于 50%为 0 分。色强标准:棕黑色染色为 2 分,较低棕色染色为 1 分,无染色为 0 分。染色结果分别给两位病理科医师观察,面积和强度评分相加,总分大于或等于 2 分认为是高表达,低于 2 分认为是低表达。阳性对照参照已知的 HSPA9 在 HCC 中的染色结果,阴性对照用生理盐水替代抗体,其余步骤相同。

1.4 统计学处理 采用 SPSS20.0 软件进行统计学处理,计量资料正态分布用 $\bar{x} \pm s$ 表示,癌和癌旁 HSPA9 相对表达量采用配对 *t* 检验;计数资料用率表示,率的比较采用四格表 χ^2 检验。采用 Kaplan-Meier 法 log-rank 检验进行生存分析,评估生存预后采用 Cox 比例风险模型。检验结果取双侧,检验水准 $\alpha=0.05$,以 $P<0.05$ 为差异有统计学意义。

2 结果

2.1 HSPA9 在 HCC 的表达及其与临床病理特征联系 免疫组化检测 49 例 HCC 病理组织,结果表明在肿瘤组织中表达显著高于癌旁组织,HSPA9 染色主要位于细胞质,在细胞核和细胞膜中未见表达(图 1A)。免疫组化量化结果肿瘤组织对比癌旁组织:1.840±0.941 vs. 0.920±0.710, $t=6.601$, $P<0.01$ (图 1B);其中肿瘤组织高表达率为 51.02%(25/49),癌旁组织高表达率为 18.37%(9/49),见图 1C。

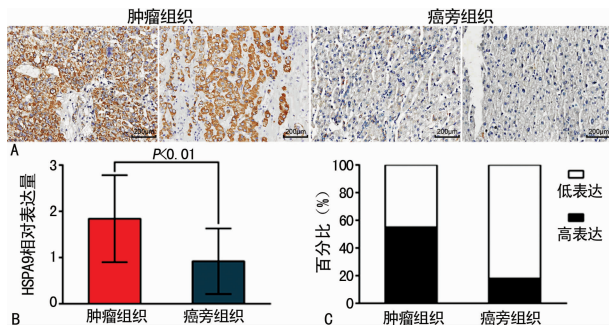


图 1 HSPA9 在 HCC 中的表达
A: 肿瘤与癌旁组织 HSPA9 蛋白免疫组化染色(200×); B: HSPA9 在肿瘤与癌旁组织中免疫组化量化评分对比结果; C: HSPA9 在肿瘤和癌旁组织中高低表达百分比。

图 1 HSPA9 在 HCC 中的表达

移、TNM 分期、肿瘤分化、微血管侵犯及有无复发之间差异有统计学意义($P<0.05$),见表 1。

表 1 HSPA9 表达与 49 例 HCC 患者临床病理联系分析结果

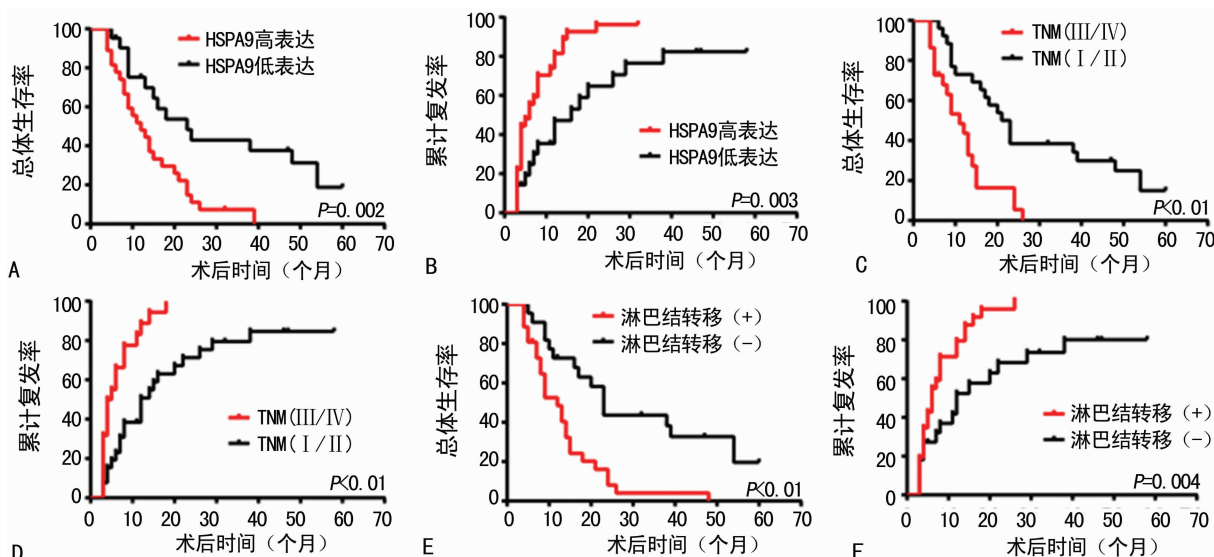
参数	HSPA9 染色		χ^2	<i>P</i>
	高表达	低表达		
性别				
男	13	11	0.186	0.665
女	12	13		
年龄(岁)				
≥70	9	8	0.038	0.845
<70	16	16		
血清 AFP(ng/mL)				
≥20	13	17	1.829	0.176
<20	12	7		
HBsAg				
阳性	18	17	0.008	0.928
阴性	7	7		
肝硬化				
有	17	16	0.010	0.921
无	8	8		
Child-Pugh 分类				
A	18	20	0.903	0.342
B	7	4		
肿瘤包膜				
有	15	12	0.495	0.482
无	10	12		
最大肿瘤直径(cm)				
≥5	17	19	0.783	0.376
<5	8	5		
肿瘤数目				
多发	9	10	0.166	0.684
单发	16	14		
淋巴结转移				
有	21	11	7.873	0.005
无	4	13		
TNM 分期				
Ⅲ/Ⅳ	19	10	5.975	0.015
Ⅰ/Ⅱ	6	14		
肿瘤分化				
Ⅲ/Ⅳ	18	12	4.567	0.033
Ⅰ/Ⅱ	7	16		
微血管侵犯				
有	22	13	6.868	0.009
无	3	11		
复发				
有	21	14	3.953	0.047
无	4	10		

2.2 HSPA9 与 HCC 生存分析 结果表明,过表达的 HSPA9

HSPA9 免疫组化染色结果与临床病理特征分析,结果显示 HSPA9 高表达的患者与 HSPA9 低表达的患者在淋巴结转

患者总体生存率较低($P=0.002$,图 2A),术后累计复发率较高($P=0.003$,图 2B),TNM III/IV 期患者术后总体生存率较低($P<0.01$,图 2C),术后累计复发率较高($P<0.01$,图 2D),淋巴结转移阳性者术后总体生存率较低($P<0.01$,图 2E),术

后累计复发率较高($P=0.004$,图 2F)。单因素总体生存率和累计复发率分析结果表明 TNM 分期、微血管侵犯、淋巴结转移、肿瘤分化及 HSPA9 染色可预测 HCC 患者预后,见表 2。



A、B: HSPA9 免疫组化染色与生存分析结果;C、D: TNM 分期与生存分析结果;E、F: 淋巴结转移与生存分析结果。

图 2 HSPA9 与肝细胞肝癌生存分析

表 2 单因素总体生存率和累计复发率分析结果

因素	总体生存率		累计复发率	
	风险比率(95%CI)	P	风险比率(95%CI)	P
性别(男与女)	1.603(0.847~3.035)	0.147	1.845(0.985~3.454)	0.056
年龄(<53 岁与大于或等于 53 岁)	1.161(0.627~2.150)	0.634	1.105(0.599~2.041)	0.749
血清 AFP(<20 ng/mL 与大于或等于 20 ng/mL)	1.483(0.716~3.072)	0.288	1.381(0.674~2.831)	0.378
HBsAg(是与否)	0.539(0.281~1.035)	0.063	0.613(0.330~1.138)	0.121
Child-Pugh 分类(A/B)	2.644(0.622~11.248)	0.188	1.700(0.405~7.141)	0.468
肝硬化(是与否)	0.792(0.424~1.479)	0.464	0.924(0.493~1.732)	0.806
肝包膜(是与否)	0.850(0.332~2.175)	0.734	0.718(0.279~1.852)	0.493
TNM 分期(I/II 与 III/IV)	0.319(0.162~0.631)	0.001	0.308(0.154~0.615)	0.001
肿瘤分化(I/II 与 III/IV)	0.370(0.191~0.716)	0.003	0.451(0.233~0.876)	0.019
微血管侵犯(是与否)	0.396(0.206~0.761)	0.005	0.482(0.245~0.984)	0.034
最大肿瘤直径(≤ 5 cm 与大于 5 cm)	0.454(0.230~0.892)	0.022	0.495(0.218~1.125)	0.093
肿瘤数目(单发与多发)	0.649(0.269~1.562)	0.334	0.466(0.190~1.142)	0.095
淋巴结转移(是与否)	0.321(0.163~0.634)	0.001	0.395(0.199~0.782)	0.008
HSPA9 染色(高与低)	22.779(1.381~5.672)	0.004	2.552(1.297~5.020)	0.007

3 讨论

HCC 的进展和转移与临床预后密切相关,国内外大量的研究学者试图阐明涉及 HCC 的发生、发展可能的分子机制,但 HCC 高度恶性和转移的详细机制仍不清楚的。研究证实肿瘤的凋亡和侵袭转移在 HCC 的发生和发展中起着重要的作用^[12-13]。

HSPA9 在属于分子伴侣蛋白,也被称作“应激蛋白”,在多种条件下可以被诱导表达,比如低血糖、应激、低剂量辐射及恶性肿瘤等情况下^[14]。在正常情况下,其在体内处于相对较低

的表达水平,参与机体的能量代谢和生理生化功能。HSPA9 蛋白被证实在多种恶性肿瘤中呈过表达状态^[15]。本试验结果中 HSPA9 在 49 例 HCC 病例中呈现高表达趋势,显著高于癌旁组织,结合临床病理特征分析,过表达的 HSPA9 与淋巴结转移、TNM 分期、低分化分化肿瘤、微血管侵犯及复发有关,这与其他国内外学者在胃癌、结肠癌及乳腺癌中的临床研究结果类似。

在恶性肿瘤中,过表达的 HSPA9 可参与到肿瘤细胞的抗凋亡作用,促进肿瘤的发生、发展。HSPA9 能够与肿瘤抑制蛋

白 P53 相结合形成复合物,从而隔离 P53 在细胞质当中,阻断 P53 进入到细胞核当中,产生 P53 相关凋亡作用,达到抗肿瘤凋亡作用^[16]。此外 HSPA9 目前发现其不仅涉及恶性肿瘤的抗凋亡作用,还参与到肿瘤发生、发展的多个环节。如 Na 等^[17]发现 HSPA9 在乳腺癌中表达增加,可通过 PI3K-Akt 和 JAK-STAT 信号通路增加细胞的上皮间质转化,加速肿瘤细胞的侵袭和迁移;Hu 等^[18]在卵巢癌细胞 A2780 研究中,发现 HSPA9 可通过 MAPK-ERK 信号通路加速卵巢癌的发生、发展。可见过表达的 HSPA9 在肿瘤的发生、发展过程中具有重要的作用,探讨其在 HCC 的作用具有重要的临床意义。

此外,本研究还对全部 49 例患者进行了随访和生存分析,结果发现过表达 HSPA9 患者相比低表达患者其总体生存率较低和累计复发率均较高,这与 TNM 分期和淋巴结转移的生存分析结果相同,在单因素分析结果中 TNM 分期、微血管侵犯、淋巴结转移、肿瘤分化及 HSPA9 染色与总体生存率和累计复发率均有相关性($P < 0.05$),结果表明 HSPA9 可作为 HCC 的预后评估指标。在 Ando 等^[19]对胃癌生存分析的结果中,同样 HSPA9 可作为胃癌的独立预后因素,评估胃癌的预后。综合以上结果作者认为常规对 HCC 行术后行 HSPA9 蛋白检查,对辅助评估和判断 HCC 患者复发和预后具有一定的指导意义。

综上所述,HSPA9 作为一种参与肿瘤的发生、发展的重要分子伴侣,在 HCC 中呈过表达状态,且过表达的 HSPA9 与肿瘤的侵袭和转移临床病例特征相关,可作为 HCC 的独立预后危险因素,对于评估患者预后具有重要的指导意义。据此,其可望成为 HCC 分子靶向治疗的位点及为后期体外细胞试验和动物实验探究 HSPA9 的潜在机制提供临床依据。

参考文献

- Torre LA, Bray F, Siegel RL, et al. Global cancer statistics, 2012[J]. *CA Cancer J Clin*, 2015, 65(2): 87-108.
- Nunnari G, Berretta M, Pinzone MR, et al. Hepatocellular carcinoma in HIV positive patients[J]. *Eur Rev Med Pharmacol Sci*, 2012, 16(9): 1257-1270.
- Cai JB, Shi GM, Dong ZR, et al. Ubiquitin-specific protease 7 accelerates p14(ARF) degradation by deubiquitinating thyroid hormone receptor-interacting protein 12 and promotes hepatocellular carcinoma progression[J]. *Hepatology*, 2015, 61(5): 1603-1614.
- 朱端权, 袁方超, 龚建平. 分子靶向药物治疗原发性肝癌的进展[J]. *重庆医学*, 2015, 44(31): 4440-4443.
- 吕菁菁, 罗志彬. 晚期原发性肝癌的姑息治疗[J]. *重庆医学*, 2016, 45(15): 2142-2144.
- Kaul SC, Duncan E, Sugihara T, et al. Structurally and functionally distinct mouse hsp70 family members Mot-1 and Mot-2 proteins are encoded by two alleles[J]. *DNA Res*, 2000, 7(3): 229-231.
- Nigam N, Grover A, Goyal S, et al. Targeting mortalin by embelin causes activation of tumor suppressor p53 and deactivation of metastatic signaling in human breast cancer cells[J]. *PLoS One*, 2015, 10(9): e138192.
- Wu PK, Hong SK, Veeranki S, et al. A mortalin/HSPA9-mediated switch in tumor-suppressive signaling of Raf/MEK/extracellular signal-regulated kinase[J]. *Mol Cell Biol*, 2013, 33(20): 4051-4067.
- Wittekind C. Pitfalls in the classification of liver tumors[J]. *Pathologe*, 2006, 27(4): 289-293.
- Zhu XD, Zhang JB, Zhuang PY, et al. High expression of macrophage colony-stimulating factor in peritumoral liver tissue is associated with poor survival after curative resection of hepatocellular carcinoma[J]. *J Clin Oncol*, 2008, 26(16): 2707-2716.
- Ke AW, Shi GM, Zhou J, et al. CD151 amplifies signaling by integrin alpha6beta1 to PI3K and induces the epithelial-mesenchymal transition in HCC cells[J]. *Gastroenterology*, 2011, 140(5): 1629-1641.
- 胡辉, 荆绪斌, 蔡先彬, 等. 姜黄素氧化损伤线粒体诱导肝癌 SMMC-7721 细胞凋亡的研究[J]. *重庆医学*, 2012, 41(3): 269-270.
- Shi W, Huang W, Chen Y, et al. Low expression of PIDD is associated with cell proliferation and apoptosis in hepatocellular carcinoma[J]. *Tumour Biol*, 2016, 37(8): 10447-10457.
- Londono C, Osorio C, Gama V, et al. Mortalin, apoptosis, and neurodegeneration[J]. *Biomolecules*, 2012, 2(1): 143-164.
- Starenki D, Hong SK, Lloyd RV, et al. Mortalin(GRP75/HSPA9) upregulation promotes survival and proliferation of medullary thyroid carcinoma cells[J]. *Oncogene*, 2015, 34(35): 4624-4634.
- Ryu J, Kaul Z, Yoon AR, et al. Identification and functional characterization of nuclear mortalin in human carcinogenesis[J]. *J Biol Chem*, 2014, 289(36): 24832-24844.
- Na Y, Kaul SC, Ryu J, et al. Stress chaperone mortalin contributes to epithelial-mesenchymal transition and cancer metastasis[J]. *Cancer Res*, 2016, 76(9): 2754-2765.
- Hu Y, Yang L, Yang Y, et al. Oncogenic role of mortalin contributes to ovarian tumorigenesis by activating the MAPK-ERK pathway[J]. *J Cell Mol Med*, 2016, 20(11): 2111-2121.
- Ando K, Oki E, Zhao Y, et al. Mortalin is a prognostic factor of gastric cancer with normal p53 function[J]. *Gastric Cancer*, 2014, 17(2): 255-262.

(收稿日期: 2017-01-05 修回日期: 2017-05-09)