

肾恶性孤立性纤维肿瘤 1 例并文献复习*

肖茂林, 王德林[△], 吴小侯, 陈在贤, 高飞, 杨磊, 翁红庆, 蒋立

(重庆医科大学附属第一医院泌尿外科 400016)

[摘要] **目的** 探讨肾恶性孤立性纤维肿瘤(SFT)的临床表现、影像学特点、诊断与鉴别诊断、治疗及预后。**方法** 回顾性分析 1 例罕见的肾恶性 SFT 患者的临床资料,结合相关文献分析该病的组织来源、病理学特征、鉴别诊断及治疗随访情况。**结果** 该例患者术前诊断为右肾透明细胞癌,行后腹腔镜根治性肾切除术,术后病理为右肾低度恶性 SFT,免疫组织化学提示 CD34、BCL-2、CD68、CD99、vimentin 阳性表达, Ki-67 5% 阳性表达及 SMA 局灶弱阳性。随访 4 个月,未见肿瘤复发或转移。**结论** 肾恶性 SFT 非常罕见,诊断与鉴别诊断依据术后病理学及免疫组织化学,主要治疗方式为根治性肾切除术,预后较好。

[关键词] 孤立性纤维肿瘤;肾;间叶细胞肿瘤**[中图分类号]** R737.11**[文献标识码]** A**[文章编号]** 1671-8348(2017)18-2500-03**Renal malignant solitary fibrous tumor: 1 case report and literature review***Xiao Maolin, Wang Delin[△], Wu Xiaohou, Chen Zai-xian, Gao Fei, Yang Lei, Weng Hongqing, Jiang Li

(Department of Urology, First Affiliated Hospital, Chongqing Medical University, Chongqing 400016, China)

[Abstract] **Objective** To investigate the clinical manifestations, imaging features, diagnosis and differential diagnosis, treatment and prognosis of renal malignant solitary fibrous tumor(SFT). **Methods** The clinical data in 1 case of rare renal malignant SFT were retrospectively analyzed. Referring to related literatures, the histological origin, pathological features, differential diagnosis, treatment and follow-up of renal malignant SFT were analyzed. **Results** The patient was preoperatively diagnosed as right renal clear cell carcinoma. Postoperative pathological examination diagnosed as low grade malignant SFT of right kidney. And immunohistochemistry indicated CD34⁺, BCL-2⁺, CD68⁺, CD99⁺, vimentin, Ki-67 5%⁺, SMA focal weakly positive. No recurrence or metastasis occurred after 4-month follow-up period. **Conclusion** Malignant SFT of the kidney is very rare, its diagnosis and differential diagnosis depend on postoperative pathological and immunohistochemical examination. Radical nephrectomy is the main option for malignant SFT of the kidney with good prognosis.

[Key words] solitary fibrous tumor; kidney; mesenchymal neoplasms

孤立性纤维肿瘤(solitary fibroustumor, SFT)是一种起源于间叶组织的肿瘤,也被称为血管外皮细胞瘤,是一种罕见的异构间充质梭形细胞肿瘤^[1],该病首先由 Klempner 等^[2]在 1931 年报道,其病灶位于胸膜。SFT 有 3 种典型多发部位:胸膜、脑膜和胸外软组织^[3]。发生在肾脏的 SFT 病例相当罕见^[4],而恶性肾脏 SFT 则更加罕见。SFT 发病率男、女比例为 1.0 : 1.5^[5],主要发生于中老年人群^[6],但是也有报道 2 例分别为 3 岁及 4 岁儿童的病例^[7-8]。Usaba 等^[9]报道,截止 2014 年,共有 82 例肾脏 SFT,其中恶性 11 例。迄今国内外又报道 10 例肾脏恶性 SFT,包括本例患者,总共有 22 例肾恶性 SFT 被报道。作者根据本院收治的 1 例肾脏恶性 SFT 患者的相关资料进行回顾性分析,并复习相关文献,现报道如下。

1 资料与方法

1.1 一般资料 患者,男,29 岁,因“彩超发现右肾占位 3 d”入院,无腰痛、肉眼血尿、体质量明显下降等情况,入院后体格检查未扪及腰部包块,无肾区扣痛等阳性体征。入院后查肝功能、肾功能、血糖、癌谱及尿常规等相关实验室指标均正常,尿路上皮脱落细胞荧光原位杂交(FISH)检测结果未见异型细胞。临床高度怀疑患者为右肾透明细胞癌,再次行泌尿系彩超显示右肾窦区内探及一异常中强回声,大小约 66 mm×39 mm,位于中分,边界清楚,形态欠均质,探及丰富血流信号。静脉尿路造影(IVP)显示:右侧肾盂肾盏形态失常,右侧输尿管

稍扭曲,右肾盂肾盏受挤压推移变形,未见肾盂内明显充盈缺损(图 1)。泌尿系 CT 平扫+增强+血管造影(CTU)显示:右侧肾盂见一软组织肿块影,大小约 52 mm×60 mm,增强前后 CT 值分别为 42、152、191、71 HU,快进快出式强化,右肾盂肾盏明显受压,未见明确扩张积水,右肾动脉发出增多迂曲血管走行于右侧肾盂肿块内(图 2)。术前诊断右肾透明细胞癌。

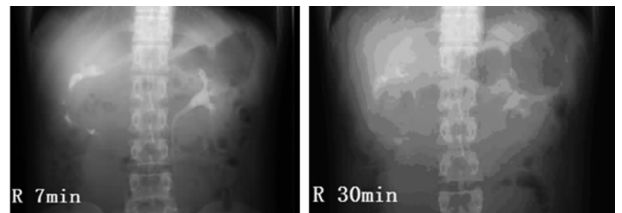


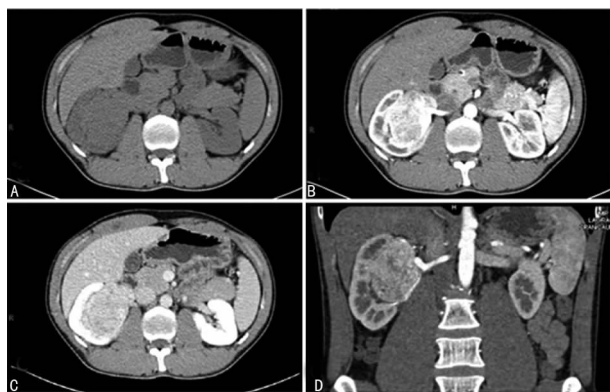
图 1 患者 IVP 图像

1.2 方法 患者在全身麻醉下行后腹腔镜右肾根治性切除术^[10],术中见右围肾周粘连紧密,未见肿大淋巴结,出血约 200 mL。

2 结果

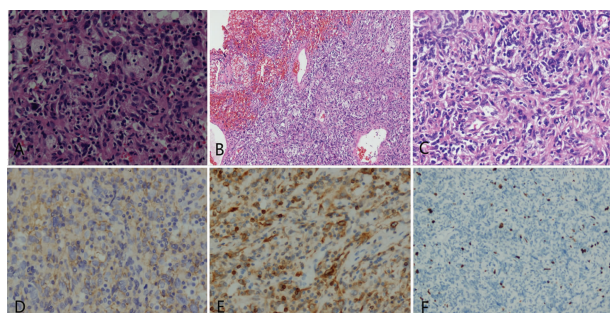
术中见肿瘤大小约 65 mm×55 mm×50 mm,肾门结构被完全破坏,内有干酪样改变。光镜下,HE 染色可见肿瘤由无明显增长模式的梭形细胞组成(图 3A),表现为血管外皮细胞

瘤的特征,可见出血灶(图 3B),坏死灶少见,高倍镜下可见有异型细胞,病理性核分裂象(图 3C),但较少($\leq 2/10$ HP)。病理结果为:右肾低度恶性 SFT,免疫组织化学结果:CD34(图 3D)、BCL-2(图 3E)、CD68、CD99、vimentin 阳性表达及 Ki-67 5%阳性表达(图 3F),平滑肌肌动蛋白(SMA)病灶弱阳性表达,EMA 阴性表达。根据以上免疫组织化学结果,诊断右侧肾脏 SFT,组织学可见出血灶、异型细胞及病理性核分裂象,最终诊断为低度恶性 SFT。该患者术后共随访 4 个月,未出现腰痛、血尿等相关症状,无复发或转移。



A:CT 平扫;B:CTU 增强;C:CTU 静脉期;D:CTU 三维重建。

图 2 患者影像学图像



A:梭形细胞(HE×100);B:出血灶(HE×100);C:异形细胞(HE×100);D:CD34 阳性表达(Envision 法×400);E:BCL-2 阳性表达(Envision 法×400);F:Ki-67 阳性表达(Envision 法×400)。

图 3 肾脏恶性 SFT 组织学及免疫组织化学检查

3 讨论

泌尿系统 SFT 非常罕见,国内外相关文献报道其主要发生部位包括肾脏、前列腺和膀胱等^[11-14]。发生于肾脏的 SFT 是由 Gelb 等在 1996 年首次报道^[11]。肾脏 SFT 一般单发,偶见双侧肾脏多发 SFT^[15-16]。大多数肾脏 SFT 无临床表现,多数(12/22)肾脏恶性 SFT 可表现为腰腹部疼痛,偶见血尿,但均不具有特征性,本例患者未出现腰痛、血尿等临床表现。

肾脏恶性 SFT 需依据术后组织学及免疫组织化学确诊。本例患者免疫组织化学结果提示 CD34、BCL-2、vimentin、CD99 阳性表达,其中 CD34、BCL-2、CD99 阳性表达对诊断 SFT 有重要意义^[4]。CD34 阳性是诊断 SFT 不可或缺的指标,具有很高的敏感性,但并不具特异性,因为它在多种梭形细胞肿瘤中均有阳性表达,如隆突性皮肤或神经瘤^[1]。当 CD34 阴性表达时,BCL-2、CD99 阳性同样有助于 SFT 诊断^[4]。尤其当 CD34 阴性伴随 CK 阳性时为 SFT 去分化或恶性表现的征象,并且有侵袭性表现^[17]。England 等^[18]提出了关于诊断肾脏恶性 SFT 的标准,其中包括细胞丰富密集、细胞异型性和间变、病理性核分裂象在高倍镜下大于 4 个/10 HP、存在坏死灶

和(或)出血灶、肿瘤大于 10 cm 等。Fine 等^[5]第一次报道了肾脏恶性 SFT,其肿瘤大小约 12 cm,边界不清,侵犯肾包膜,大部分是由多形性梭形细胞组成,以及频繁的核分裂象和广泛的坏死灶。本例患者肿瘤大小约 65 mm×55 mm×50 mm,组织学提示细胞呈梭形细胞,可见出血灶,但坏死灶少见,高倍镜下可见异型细胞及病理性核分裂象。故最终诊断为低度恶性 SFT。

肾脏恶性 SFT 临床症状不典型,常需与晚期肾细胞癌、肾盂癌相鉴别。(1)肾细胞癌患者可有腰痛、血尿病史,CT 提示为“快进快出”强化,大体下可见出血、坏死、囊变等,病理检查可确诊;(2)肾盂癌常血尿为主要表现,起源于肾盂,常呈浸润性生长,肾实质受压迫常见,静脉肾盂造影和逆行肾盂造影可见充盈缺损,尿液脱落细胞和(或)FISH 提示异形细胞,输尿管镜检查可见新生物并取活组织检查可确诊。武庆利等^[19]认为瘤体内多发点状钙化对恶性肾脏 SFT 具有诊断意义。术后则应根据组织学及免疫组织化学结果明确诊断,玻璃样变的胶原蛋白和血管外皮瘤样血管的结构是 SFT 的特点^[20]。病理诊断时,SFT 需要与其他肾脏的良性和恶性梭形细胞肿瘤鉴别,如纤维瘤、主要由梭形细胞平滑肌组成的错构瘤、恶性神经鞘瘤、低度恶性纤维肉瘤等^[21]。青少年患者中肾脏恶性 SFT 淋巴结受累发病率比成人更高,其肾脏恶性 SFT 需与易位肾细胞癌、肾母细胞瘤、肉瘤,或血管肌脂瘤等鉴别^[22]。

目前肾脏恶性 SFT 首选手术治疗,腹腔镜下肾根治性切除为金标准,切除范围包括患肾、肾周脂肪、肾筋膜,根据病变累及情况决定是否切除同侧肾上腺^[23]。术中若见肿大淋巴结,同时应行淋巴结清扫术,清扫淋巴结可降低复发或转移的风险。本病例中,患者由于肿瘤较大,且位于肾盂,故在腹腔镜下行右肾根治性切除术,切除肾脏、肾周脂肪及肾筋膜,术中未见肿大淋巴结,故未行淋巴结清扫术。肾脏恶性 SFT 术后需根据病情进一步行放疗或化疗。但目前还没有标准的化疗指征或方案,对软组织肉瘤相对有效的药物目前被用于 SFT^[24-25]。近年来有报道靶向药物伊马替尼对表达野生型 PDGFR-β 的 SFT 有效^[26],但具体的疗效仍不确切。

15%~35%的患者初次诊断即为恶性 SFT^[3],其中位总生存期(OS)约为 50~60 个月。恶性 SFT 晚期多见血行转移,常见转移器官为肝脏、肺脏、骨等。胸膜外 SFT 预后较胸膜 SFT 好^[27-28],肾脏 SFT 中 CD34 及 BCL-2 阴性表达可能代表肿瘤具有恶性潜能,且较易出现转移^[10,29]。但 Usuba 等^[9]报道了 1 例经根治性切除术后 3 年出现局部复发的肾脏 SFT 患者,其原发及复发肿瘤均无恶性倾向,CD34 和 BCL-2 在原发及复发肿瘤中均表达阳性。而局部复发的另一种解释就是第一次手术切除肿瘤不完全^[18]。

本例患者术后随访 4 个月,行 B 超及 CT 检查未见局部复发或转移等情况。针对恶性 SFT,长期密切随访必不可少,但目前针对 SFT 的随访尚无明确的国际标准。Mearini 等^[1]提出相应的建议,恶性 SFT 在术后前 2 年内每 4 个月复查 1 次胸部及腹部 CT;在第 3 年里,只复查 1 次胸腹部 CT,但需每 6 个月复查 1 次胸部 X 平片及腹部 B 超;从第 4~10 年,只需每年复查 1 次胸腹部 CT 即可。

综上所述,肾脏恶性 SFT 临床症状不典型,且非常罕见,容易与肾细胞癌和肾盂癌诊断混淆,明确诊断需要组织学和免疫组织化学检查,手术治疗仍为首选治疗方案。随着影像学检查技术的提高,肾脏占位性病变,包括肾脏恶性 SFT,将被更多、更快的诊断并治疗。长期随访对恶性肾脏 SFT 的临床疗

效非常必要。

参考文献

- [1] Mearini E, Cochetti G, Barillaro F, et al. Renal malignant solitary fibrous tumor with single lymph node involvement: report of unusual metastasis and review of the literature[J]. *Onco Targets Ther*, 2014, 7(7): 679-685.
- [2] Klemperer P, Rabin CB. Primary neoplasm of the pleura: a report of five cases[J]. *Am J Ind Med*, 1992, 22(1): 4-31.
- [3] Penel N, Amela EY, Decanter G, et al. Solitary fibrous tumors and so-called hemangiopericytoma [J]. *Sarcoma*, 2012, 2012(8): 690251.
- [4] Wignall OJ, Moskovic EC, Thway K, et al. Solitary fibrous tumors of the soft tissues: review of the imaging and clinical features with histopathologic correlation[J]. *AJR Am J Roentgenol*, 2010, 195(1): 55-62.
- [5] Fine SW, Mccarthy DM, Chan TY, et al. Malignant solitary fibrous tumor of the kidney: report of a case and comprehensive review of the literature[J]. *Arch Pathol Lab Med*, 2006, 130(6): 857-861.
- [6] Gold JS, Antonescu CR, Hajdu C, et al. Clinicopathologic correlates of solitary fibrous tumors[J]. *Cancer*, 2002, 94(4): 1057-1068.
- [7] Ferrari ND, Nield LS. Final diagnosis: solitary fibrous tumor of the kidney[J]. *Clin Pediatr*, 2006, 45(9): 871-873.
- [8] Wu WW, Chu JT, Romansky SG, et al. Pediatric renal solitary fibrous tumor: report of a rare case and review of the literature[J]. *Int J Surg Pathol*, 2015, 23(1): 34-47.
- [9] Usuba W, Sasaki H, Yoshie H, et al. Solitary fibrous tumor of the kidney developing local recurrence [J]. *Case Rep Urol*, 2016, 2016(3): 1-8.
- [10] 王德林, 吴小候, 蒲军, 等. Hem-o-lok 结扎夹常规处理后腹腔镜肾切除术中肾动静脉的临床研究(附 34 例报告)[J]. *重庆医科大学学报*, 2009, 34(9): 1199-1201.
- [11] Gelb AB, Simmons ML, Weidner N. Solitary fibrous tumor involving the renal capsule[J]. *Am J Surg Pathol*, 1996, 20(10): 1288-1295.
- [12] Cheung F, Talanki VR, Liu J, et al. Metachronous malignant solitary fibrous tumor of kidney: case report and review of literature[J]. *Urol Case Rep*, 2016, 4(C): 45-47.
- [13] Talvitie H, Astrom K, Larsson O, et al. Solitary fibrous tumor of the prostate: a report of two cases[J]. *Pathol Int*, 2011, 61(9): 536-538.
- [14] Mozafarpour S, Khorramirouz R, Tajali A, et al. Surgically treated bladder hemangiopericytoma/solitary fibrous tumor: report of a 12-year asymptomatic follow-up[J]. *Int Urol Nephrol*, 2014, 46(3): 483-486.
- [15] Zhao G, Li G, Han R. Two malignant solitary fibrous tumors in one kidney: Case report and review of the literature[J]. *Oncol Lett*, 2012, 4(5): 993-995.
- [16] 赵大华, 田东, 吴淑华, 等. 肾恶性孤立性纤维性肿瘤 1 例报道及文献复习[J]. *临床与实验病理学杂志*, 2008, 24(4): 460-463.
- [17] Akaike K, Kurisaki-Arakawa A, Hara K, et al. Distinct clinicopathological features of NAB2-STAT6 fusion gene variants in solitary fibrous tumor with emphasis on the acquisition of highly malignant potential [J]. *Hum Pathol*, 2015, 46(3): 347-356.
- [18] England DM, Hochholzer L, Mccarthy MJ. Localized benign and malignant fibrous tumors of the pleura. A clinicopathologic review of 223 cases[J]. *Am J Surg Pathol*, 1989, 13(8): 640-658.
- [19] 武庆利, 赵祖来, 郭健. 肾脏孤立性纤维瘤的 CT 特征[J]. *临床放射学杂志*, 2016, 35(8): 1229-1233.
- [20] Chen YY, Wang F, Han AJ. Fat-forming solitary fibrous tumor of the kidney: a case report and literature review [J]. *Int J Clin Exp Pathol*, 2015, 8(7): 8632-8635.
- [21] Magro G, Cavallaro V, Torrisi A, et al. Intrarenal solitary fibrous tumor of the kidney report of a case with emphasis on the differential diagnosis in the wide spectrum of monomorphous spindle cell tumors of the kidney [J]. *Pathol Res Pract*, 2002, 198(1): 37-43.
- [22] Cost NG, Cost CR, Geller JI, et al. Adolescent urologic oncology: current issues and future directions [J]. *Urol Oncol*, 2014, 32(2): 59-69.
- [23] Ito H, Fukuda M, Imamura Y, et al. A malignant solitary fibrous tumor in the retroperitoneum[J]. *Int J Clin Oncol*, 2008, 13(2): 173-175.
- [24] Grobmyer SR, Maki RG, Demetri GD, et al. Neo-adjuvant chemotherapy for primary high-grade extremity soft tissue sarcoma[J]. *Ann Oncol*, 2004, 15(11): 1667-1672.
- [25] von Mehren M, Randall RL, Benjamin RS, et al. Soft tissue sarcoma, version 2. 2016, NCCN clinical practice guidelines in oncology[J]. *J Natl Compr Canc Netw*, 2016, 14(6): 758-786.
- [26] Prunotto M, Bosco M, Daniele L, et al. Imatinib inhibits in vitro proliferation of cells derived from a pleural solitary fibrous tumor expressing platelet-derived growth factor receptor-beta[J]. *Lung Cancer*, 2009, 64(2): 244-246.
- [27] Morimitsu UY, Nakajima M, Hisaoka M, et al. Extrapleural solitary fibrous tumor: clinicopathologic study of 17 cases and molecular analysis of the p53 pathway[J]. *APMIS*, 2000, 108(9): 617-625.
- [28] Sasaki H, Kurihara T, Katsuoka Y, et al. Distant metastasis from benign solitary fibrous tumor of the kidney[J]. *Case Rep Nephrol Urol*, 2013, 3(1): 1-8.
- [29] Takizawa I, Saito T, Kitamura Y, et al. Primary solitary fibrous tumor(SFT) in the retroperitoneum[J]. *Urol Oncol(Semin Original Investig)*, 2008, 26(3): 254-259.

(收稿日期: 2017-01-14 修回日期: 2017-03-17)