

论著·临床研究 doi:10.3969/j.issn.1671-8348.2017.19.017

## 外侧裂入路手术对基底节区 HICH 患者的临床效果及方法分析

李宪锋

(山东省临沂市沂水中心医院神经外科 276400)

**[摘要]** 目的 分析外侧裂入路手术治疗基底节区高血压脑出血(HICH)的临床效果。方法 回顾性分析该院神经外科 2012—2015 年手术治疗的 120 例基底节区 HICH 患者临床资料,其中 64 例患者采用外侧裂-岛叶入路治疗(外侧裂组),56 例采用传统经颞叶皮层入路手术治疗(经颞叶组),对比两组围术期指标及效果。结果 与经颞叶组比较,外侧裂组手术时间明显缩短,血肿清除率明显升高,差异均有统计学意义( $P < 0.05$ );两组术后再出血率、手术并发症发生率比较,差异均无统计学意义( $P > 0.05$ );外侧裂组术后第 1、3、6 个月的日常生活活动能力(ADL)巴氏指数评分明显高于经颞叶组( $P < 0.05$ );外侧裂组术后 1 例患者死亡,经颞叶组 2 例死亡;外侧裂组的预后良好率为 70.31%,明显高于经颞叶组的 51.78%( $P < 0.05$ )。结论 外侧裂入路手术治疗基底节区 HICH 较经颞叶皮层入路手术时间更短、血肿清除更加彻底,预后效果更好。

**[关键词]** 外侧裂入路;基底节区;高血压;脑出血;颞叶皮层入路

**[中图分类号]** R743

**[文献标识码]** A

**[文章编号]** 1671-8348(2017)19-2649-03

## Clinical efficacy and method analysis of operation approach in lateral fissure for patients with HICH in basal ganglia region

Li Xianfeng

(Department of Neurosurgery, Yishui Central Hospital of Linyi City, Linyi, Shandong 276400, China)

**[Abstract]** **Objective** To analyze clinical efficacy of operation approach in lateral fissure for patients with hypertensive intracerebral hemorrhage (HICH) in basal ganglia region. **Methods** Retrospectively analyzed 120 cases of patients with HICH in basal ganglia region in the department of neurosurgery in our hospital from 2012 to 2015. Among them, 64 cases of patients were treated by surgery via lateral fissure-insular approach (lateral fissure group), the other 56 cases of patients were treated by surgery via the traditional trans-temporal cortex approach (temporal lobe group). The perioperative indicators and clinical efficacy were compared between the two groups. **Results** Compared with the temporal lobe group, the operative time in the lateral fissure group was decreased, and the hematoma clearance rate was increased, there were statistically significant differences ( $P < 0.05$ ). No statistically significant difference was found in postoperative re-bleeding rate and rate of complications between the two groups ( $P > 0.05$ ). The activity of daily living (ADL) Barthel index scores, 1 month, 3 months and 6 months after operation, in the lateral fissure group were significantly higher than those in the temporal lobe group ( $P < 0.05$ ). In the lateral fissure group one patient died and in the temporal lobe group 2 patients died. The proportion of patients with good prognosis in the lateral fissure group (70.31%) was higher than that in the temporal lobe group (51.78%,  $P < 0.05$ ). **Conclusion** Patients with HICH in basal ganglia region treated by operation via lateral fissure-insular approach undergo a shorter operation time, hematoma is evacuated more thoroughly, and have better postoperative prognosis, compared with those patients treated by operation via traditional trans-temporal cortex approach.

**[Key words]** approach in lateral fissure; basal ganglia region; hypertension; hypertensive intracerebral hemorrhage; approach in temporal lobe

高血压脑出血(hypertensive intracerebral hemorrhage, HICH)是临床常见的急性脑血管疾病,又称为出血性卒中,是由于血压增高导致的脑实质内或脑室内出血。近年来随着饮食结构的变化和生活节奏的加快,高血压的患病率不断升高,HICH的发病率也随之上升。HICH可发生于任何部位,包括基底节区、丘脑、脑干、小脑和脑叶等,其中基底节区是最常见的脑出血部位<sup>[1]</sup>。基底节区 HICH 起病急骤、病情危重,致残率、病死率均较高。由于急救技术水平的限制,患者一般预后较差,对其家庭和社会造成了沉重的负担。对于出血量超过 30 mL 的患者一般建议行手术清除血肿,以减轻血肿造成的继发性脑损伤。但就手术入路的选择临床尚存在着一定的争议<sup>[2]</sup>。本研究探讨了外侧裂入路手术治疗基底节区 HICH 患者的手术方法及效果,现将结果报道如下。

## 1 资料与方法

1.1 一般资料 采用回顾性方法对本院神经外科 2012—

2015 年手术治疗的 120 例基底节区 HICH 患者进行研究,其中 64 例患者采用外侧裂-岛叶入路治疗(外侧裂组),56 例采用传统经颞叶皮层入路手术治疗(经颞叶组)。纳入标准:(1)患者起病后 12 h 内入院,入院后经 CT、磁共振成像(MRI)检查证实为基底节区出血;(2)患者入院时血压大于 140/90 mm Hg 或既往高血压史明确;(3)患者基底节区出血量 30~60 mL;(4)患者的手术资料及术后随访结局资料均完整。排除标准:(1)缺血性脑卒中患者;(2)合并颅内其他部位严重出血的患者;(3)因颅内动脉瘤、占位性病导致出血的患者;(4)入院时已经出现脑疝、双侧瞳孔放大、去脑强直的患者;(5)合并严重凝血功能障碍的患者。外侧裂组中男 41 例,女 23 例;年龄 55~79 岁,平均(62.3±8.2)岁;平均血肿量(46.8±11.4)mL;入院时格拉斯哥昏迷量表(GCS)评分:6~8 分 21 例,9~12 分 38 例,13~15 分 5 例。经颞叶组中男 38 例,女 18 例;年龄 52~79 岁,平均(61.4±10.7)岁;平均血肿量

(43.9±12.5)mL,入院时 GCS 评分:6~8 分 19 例,9~12 分 34 例,13~15 分 3 例。两组患者的年龄、性别、GCS 评分、血肿量比较,差异均无统计学意义( $P>0.05$ ),具有可比性。

## 1.2 方法

### 1.2.1 外侧裂-岛叶入路手术

患者取仰卧位,头偏向健侧。以翼点为中心作长约 8 cm 的弧形切口,依次切开头皮、颞肌,撑开暴露翼点处颅骨,以铣刀去骨瓣,骨瓣直径 4~5 cm。切开硬脑膜显露外侧裂中后部。显微镜下在外侧裂锐性分离蛛网膜,注意保护外侧裂近颞侧的引流静脉,解剖出 2~3 cm 的入口。以棉片保护额颞叶,从外侧裂池释放脑脊液以降低颅内压。沿外侧裂自然间隙向内后方向分离,向两侧牵拉额颞叶,分离至大脑中动脉分叉处。锐性剪开蛛网膜释放脑脊液,进入外侧裂后以棉片保护血管,采用显微神经剥离子解剖侧裂沟,到达岛叶皮质后向两侧牵开额颞叶岛盖脑组织,造瘘口后进入血肿腔。吸除血肿,对活动性出血行电凝止血;小血管渗血采用止血材料覆盖止血,避免牵拉硬质血块,血肿块吸除困难者可用吸引器轻轻吸引。血肿清除完毕后覆盖明胶海绵止血,在血肿腔内放置引流管。典型病例手术前后 CT 检查结果见图 1:术前入院时 CT 检测发现右侧基底节区血肿,约为 48 mL(图 1A);外侧裂-岛叶入路术后 48 h 复查 CT 可见血肿量明显减少,约为 3 mL,脑室已经复位(图 1B)。

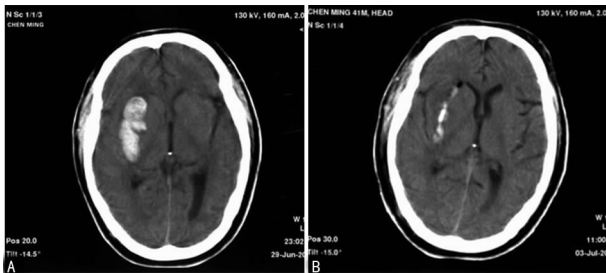


图 1 典型病例手术前后 CT 检查结果  
A:术前入院时 CT 检测;B:外侧裂-岛叶入路术后 48 h CT 复查

### 1.2.2 经颞叶皮层入路手术

患者取仰卧位,头偏向健侧。作 8 cm 颞部直切口,起自颞弓上缘的中点,斜向后上方,手术切口应以最短距离到达血肿腔中心部位。依次切开头皮、颞肌筋膜、颞肌、骨膜,向两侧牵开以暴露颅骨。以铣刀去骨瓣,骨瓣直径 6~7 cm。放射状剪开硬脑膜至骨窗边缘,暴露脑皮层后穿刺定位血肿腔,在显微镜下造长 1~2 cm 的瘘口。用脑压板牵开造瘘口内的脑皮质进入血肿腔吸除血肿,对活动性出血行电凝止血;小血管渗血采用止血材料覆盖止血,避免牵拉硬质血块,血肿块吸除困难者可用吸引器轻轻吸引。血肿清除完毕后覆盖明胶海绵止血,在血肿腔内放置引流管。

### 1.3 观察指标

对比两组患者的手术时间、血肿清除率、术后再出血率,术后第 1、3、7 天的 GCS 评分变化情况;采用日常生活活动能力(ADL)巴氏指数评定表对患者术后 1、3、6 个月进行评分,总分 100 分,得分越高患者的生活能力恢复越好。采用格拉斯哥预后量表(GOS)对患者术后 6 个月的预后情况进行评价,5 分为恢复良好、恢复正常生活,尽管有轻度缺陷;4 分为轻度残疾,但可独立生活,能在保护下工作;3 分为重度残疾、患者清醒,日常生活需要照料;2 分为植物生存,仅有最小反应(如随着睡眠-清醒周期眼睛能睁开);1 分为死亡。5 分、4 分患者判断为预后良好。

### 1.4 统计学处理

数据分析在 SAS9.3 软件包中进行,正态分布的计量资料以  $\bar{x} \pm s$  表示,组间比较采用两独立样本  $t$  检验,手术前后比较采用配对  $t$  检验;计数资料以例数或百分率

表示,组间比较采用  $\chi^2$  检验;以  $P<0.05$  为差异有统计学意义。

## 2 结果

### 2.1 两组围术期各项指标比较

与经颞叶组比较,外侧裂组的手术时间明显缩短,血肿清除率明显提高,差异均有统计学意义( $P<0.05$ );两组患者的术后再出血率与手术并发症发生率比较,差异均无统计学意义( $P>0.05$ );外侧裂组手术并发症主要为肺部感染(6 例)、切口感染(2 例)、消化道出血(1 例),经颞叶组肺部感染 9 例、切口感染 3 例、消化道出血 2 例,见表 1。

表 1 两组围术期各项指标比较

组别	$n$	手术时间 ( $\bar{x} \pm s, h$ )	血肿清除率 ( $\bar{x} \pm s, \%$ )	术后再出血率 [ $n(\%)$ ]	手术并发症 [ $n(\%)$ ]
外侧裂组	64	1.74±0.46	94.24±5.01	3(4.69)	9(14.06)
经颞叶组	56	2.19±0.67	90.67±5.51	5(8.93)	14(25.00)
$t/\chi^2$		4.333	3.717	0.863	2.036
$P$		<0.01	0.001	0.353	0.129

### 2.2 两组术后 GCS 评分比较

术后第 1、3、7 天,两组 GCS 评分比较差异均无统计学意义( $P>0.05$ );术后第 3、7 天,两组患者的 GCS 评分较术后的第 1 日均明显提高( $P<0.05$ ),见表 2。

表 2 两组术后 GCS 评分比较( $\bar{x} \pm s$ , 分)

组别	$n$	术后第 1 天	术后第 3 天	术后第 7 天
外侧裂组	64	11.3±2.6	12.6±1.3*	13.8±0.9*
经颞叶组	56	10.9±2.4	12.2±1.4*	13.7±1.0*
$t$		0.871	1.622	0.577
$P$		0.472	0.069	0.768

\*: $P<0.05$ ,与同组术后第 1 天比较

### 2.3 两组术后不同时间 ADL 巴氏指数评分比较

外侧裂组术后第 1、3、6 个月的 ADL 巴氏指数评分明显高于经颞叶组,差异均有统计学意义( $P<0.05$ ),见表 3。

表 3 两组术后不同时间 ADL 巴氏指数评分比较( $\bar{x} \pm s$ , 分)

组别	$n$	术后 1 个月	术后 3 个月	术后 6 个月
外侧裂组	64	68.3±8.2	76.4±7.4	79.8±6.8
经颞叶组	56	63.9±7.0	72.1±6.7	77.2±6.6
$t$		3.138	3.318	2.376
$P$		0.026	0.019	0.046

### 2.4 两组患者预后比较

外侧裂组患者术后 1 例死亡,经颞叶组 2 例死亡;外侧裂组的预后良好率(70.31%)明显高于经颞叶组(51.78%),差异有统计学意义( $\chi^2=4.437, P=0.037$ ),见表 4。

表 4 两组患者预后比较

组别	$n$	GOS( $n$ )					预后良好 [ $n(\%)$ ]
		5 分	4 分	3 分	2 分	1 分	
外侧裂组	64	20	25	14	3	2	45(70.31)*
经颞叶组	56	14	15	19	4	4	29(51.78)

\*: $P<0.05$ ,与经颞叶组比较

### 3 讨 论

HICH 是一种严重危害健康和生命安全的脑血管疾病<sup>[3]</sup>。高血压患者脑血管内膜层发生粥样硬化、脂肪样变、平滑肌纤维变性坏死、淀粉样变等病理改变,使血管壁的抗张力强度和弹性下降,在情绪激动、过度劳累、受寒等外界诱因的刺激下,易发生脑血管破裂而出血<sup>[4]</sup>。HICH 好发于中老年患者,近年来其发病人群有年轻化的趋势<sup>[5]</sup>。

基底节区 HICH 多为短暂性出血,常起病急骤,患者出现突发性剧烈头痛,并伴有呕吐、意识障碍甚至昏迷症状<sup>[6]</sup>。多数患者的出血在数分钟内停止,也有患者出血速度较快,病情迅速加重<sup>[7]</sup>。在血肿形成过程中对周围脑组织产生压迫,促使局部血管痉挛收缩而导致局部缺血缺氧<sup>[8]</sup>。血肿的毒性分解产物还可导致病灶周围脑组织水肿、变性、坏死等继发性脑损伤<sup>[9]</sup>。因此,在发病后 6 h 内及时给予治疗以阻断脑出血后继发的一系列病理变化是改善患者预后的关键<sup>[10]</sup>。

目前,内科治疗 HICH 以脱水降低颅内压、维持水电解质和酸碱平衡为主,治疗效果并不十分理想。尤其对于出血量超过 30 mL 的患者而言,需要接受手术治疗以及时清除血肿、降低颅内高压,并减轻脑出血后的一系列继发性病理损伤<sup>[11]</sup>。近年来随着显微镜、术中照明设备、显微器械的不断发展和完善,神经外科微创手术获得较好的发展,在 HICH 患者的血肿清除手术中可获得更好的手术效果和更小的损伤<sup>[12]</sup>。

传统的经颞叶皮层入路手术从脑皮层到达血肿腔的距离较远,打开颅腔后首先到达血肿的最外侧,对出血血管的暴露不佳,止血效果也不尽如人意。经颞叶皮层入路时不可避免地会损伤颞叶皮层、基底节区结构,对正常脑组织的牵拉产生的副损伤会加重术后脑水肿<sup>[13]</sup>。

近年来经外侧裂入路手术在 HICH 的治疗中显现出其优势,该手术入路巧妙利用天然的脑组织间隙,分离蛛网膜过程中并不会损伤正常的脑组织,在分离过程中可准确定位血肿。在分离外侧裂过程中,血肿与外侧裂之间形成一个压力梯度,使血肿向已打开的外侧裂区域突起,从而缓解了血肿区域压力<sup>[14]</sup>。分离外侧裂池后即达岛叶,到达血肿腔的距离短。经外侧裂入路首先到达血肿前方,更接近血肿最深处,止血更彻底。外侧裂入路手术还可释放大量脑脊液,使脑组织松弛,提供较大的手术操作空间<sup>[15]</sup>。本研究中外侧裂组的手术时间明显低于经颞叶组,提示外侧裂入路手术治疗基底节区 HICH 较经颞叶皮层入路手术的操作更加简便。

对两种手术入路的治疗效果进行对比发现,外侧裂组的血肿清除率明显高于经颞叶组患者,提示外侧裂入路手术治疗基底节区 HICH 患者较经颞叶皮层入路手术的效果更好,可更加彻底地清除血肿。术后观察发现,两组患者的术后再出血率、手术并发症发生率比较,差异无统计学意义( $P > 0.05$ )。这一结果提示两种手术入路的安全性均较高,但外侧裂入路手术治疗基底节区 HICH,患者术后再出血率、手术并发症发生率均略低于经颞叶皮层入路手术,尚有待于大样本试验进一步验证。

术后对患者的长期随访发现,外侧裂组术后第 1、3、6 个月的 ADL 巴氏指数评分明显高于经颞叶组,提示外侧裂入路手术治疗基底节区 HICH 的患者较经颞叶皮层入路手术治疗的患者生活质量更好。外侧裂组的预后良好率(70.31%)明显高于经颞叶组(51.78%),提示外侧裂入路手术治疗基底节区 HICH 患者较经颞叶皮层入路手术患者的预后情况更好。

综上所述,外侧裂入路手术治疗基底节区 HICH 患者较经颞叶皮层入路手术患者手术时间短,术后预后效果更好。

### 参考文献

- [1] 金军,汤小俐,香辉,等. 3.0 T MRI 3DTOF 序列联合 3D-FIESTA 序列结合多平面重建在三叉神经微血管减压术前评估中的应用价值[J]. 磁共振成像,2015,6(4):277-282.
- [2] 徐廷伟,周毅,秦永芳,等. 高血压合并脑出血的临床诊治分析[J]. 中华神经医学杂志,2014,13(2):195-196.
- [3] 王立江,张吉荣,韩光良,等. CT 定位下微创穿刺治疗高血压基底节区脑出血短期疗效分析[J]. 中华老年心脑血管病杂志,2014,16(4):391-394.
- [4] 唐晓平,游潮,张涛,等. 经外侧裂岛叶入路与经颞叶皮质入路手术治疗壳核出血的对照研究[J]. 中华神经外科杂志,2013,29(8):817-820.
- [5] 冯家丰,杨成,崔伟,等. 外侧裂-岛叶入路与颞叶皮质入路治疗高血压基底节区脑出血的疗效对比[J]. 中国老年学杂志,2015,35(7):1745-1747.
- [6] 张玉海,杨允学,许真,等. 经外侧裂岛叶手术及电针对壳核脑出血运动功能的影响[J]. 中华神经外科疾病研究杂志,2014,13(4):356-357.
- [7] 贺仕清,廖勇仕,梁日初,等. 经外侧裂-岛叶入路与经皮质造瘘术对基底核脑出血周围水肿带的影响[J]. 中国微侵袭神经外科杂志,2013,18(5):210-212.
- [8] 李宝东,王存祖,陈冬云,等. 经外侧裂-岛叶与经皮质入路血肿清除术治疗高血压性基底节出血的比较[J]. 国际脑血管病杂志,2014,22(12):911-914.
- [9] 徐凤科,包金锁,陈伟,等. 小骨窗经外侧裂显微手术治疗基底节区脑出血[J]. 中华神经外科杂志,2013,29(9):931-932.
- [10] 杨理媛,孙晓川. 治疗高血压脑出血 3 种术式疗效和预后研究[J]. 中国全科医学,2012,15(9):1040-1042.
- [11] 刘永,张玉海,何升学,等. 经外侧裂岛叶入路显微清除高血压性基底节区脑出血[J]. 临床神经外科杂志,2015,12(5):375-378.
- [12] Chen CH, Lee HC, Chuang HC, et al. Transsylvian-transinsular approach for the removal of basal ganglia hemorrhage under a modified intracerebral hemorrhage score[J]. J Craniofac Surg, 2013,24(4):1388-1392.
- [13] 朱立平,蒋宽,沈春升,等. 外侧裂入路与皮质造瘘治疗高血压脑出血的疗效分析[J]. 中华神经外科杂志,2014,30(8):777-778.
- [14] Li X, Sun Z, Zhao W, et al. Effect of acetylsalicylic acid usage and platelet transfusion on postoperative hemorrhage and activities of daily living in patients with acute intracerebral hemorrhage[J]. J Neurosurg, 2013,118(1):94-103.
- [15] 孟祥恩,李娜,杨晨,等. 早期高压氧治疗严重基底节区脑出血疗效研究[J]. 现代仪器与医疗,2014,20(6):85-86,89.