

鼻咽癌 IMRT 治疗前采用 CBCT 复位的临床研究

钟良志,李光辉[△],戴红娅,周一兵

(全军肿瘤诊治研究所/第三军医大学新桥医院肿瘤科,重庆 400037)

[摘要] **目的** 探索初治鼻咽癌患者调强放疗(IMRT)治疗前行锥形束 CT(CBCT)复位的可行性。**方法** 纳入 23 例鼻咽癌 IMRT 治疗患者,以定位中心坐标原点作为计划中心点制订带 CBCT 验证的逆向调强放射治疗计划,治疗前采用 CBCT 复位,并于第 2、3 次放疗前行 CBCT 扫描,对 3 次的配准数据进行汇总分析。**结果** 复位 CBCT 任一方向绝对值小于或等于 3 mm 占 89.9%(62/69), <5 mm 占 98.6%(68/69),各方向偏差值为 (0.6 ± 2.1) mm;第 2、3 次 CBCT 任一方向绝对值小于或等于 3 mm 占 92.8%(128/138), <5 mm 占 99.3%(137/138),各方向偏差值为 (0.4 ± 2.0) mm;两组数据比较差异无统计学意义($P>0.05$)。**结论** 以定位中心坐标原点作为计划中心点制定鼻咽癌 IMRT 计划,治疗前采用 CBCT 复位,直观方便切实可行。

[关键词] 鼻咽肿瘤;体层摄影术,X 线计算机;锥形束 CT;调强放疗;机载影像系统

[中图分类号] R730.55;R739.62

[文献标识码] A

[文章编号] 1671-8348(2017)26-3661-02

A clinical study of CBCT reduction before IMRT in nasopharyngeal carcinoma

Zhong Liangzhi, Li Guanghui[△], Dai Hongya, Zhou Yibing

(Tumor Institute of PLA/Xinqiao Hospital, Third Military Medical University, Chongqing 400037, China)

[Abstract] **Objective** To explore the feasibility of reduction by using cone beam computed tomography (CBCT) before intensity modulated radiation therapy (IMRT) in the patients with nasopharyngeal carcinoma. **Methods** Twenty-three patients with nasopharyngeal carcinoma (NPC) undergoing IMRT were included in this study. The reverse IMRT plan with CBCT verification was prepared with location center coordinates origin as the planned central point. Before therapy, the CBCT reduction was adopted, the CBCT scanning was performed before the second and third radiotherapies. The registering data in 3 times were analyzed and summarized. **Results** In CBCT reduction, the absolute value at any direction ≤ 3 mm accounted for 89.9%(62/69), <5 mm accounted for 98.6%(68/69), and the deviation value at every direction was (0.6 ± 2.1) mm; in the second and third CBCT, the absolute value at any direction ≤ 3 mm accounted for 92.8%(128/138), <5 mm accounted for 99.3%(137/138), and the deviation value at every direction was (0.4 ± 2.0) mm; the difference between the two sets of data had no statistically significant difference ($P>0.05$). **Conclusion** In formulating the nasopharyngeal carcinoma IMRT plan with the location center coordinates origin as the planned central point, adopting the CBCT reduction is intuitional, convenient, practicable and feasible.

[Key words] nasopharyngeal neoplasms; tomography, X-ray computed; cone beam CT; intensity modulated radiation therapy; on board imager

基于鼻咽部的特殊解剖结构及鼻咽癌(nasopharyngeal carcinoma, NPC)的特殊生物学特性,调强放疗(intensity modulated radiation therapy, IMRT)已成为其首选的放射治疗方式^[1],而伴随着直线加速器机载影像系统(on board imager, OBI)的诞生,图像引导放射治疗(image guided radiation therapy, IGRT)应运而生^[2]。本院 Varian Trilogy OBI,行锥形束 CT(cone beam CT, CBCT)扫描产生的容积图像能与治疗计划的三维重建图像进行三维方向上的对比及匹配。通常, NPC 在治疗计划完成后至放疗前,需在 X 射线模拟定位机下行常规复位(将定位标记中心移至靶区治疗中心)后才能进行治疗,为此,本研究人为于定位时将鼻咽部大体肿瘤中心点设定为定位中心坐标原点,并将定位中心坐标原点作为计划中心点制订带 CBCT 验证的逆向调强放射治疗计划,在治疗前借助 CBCT 的三维立体影像功能行放疗前的复位。本文量化分析本院肿瘤科 2016 年 2—4 月收治的 23 例接受 IMRT 的 NPC 患者基于首次治疗前 CBCT 扫描的数据及第 2、3 次放疗前 CBCT 扫描的数据,探索此方法的可行性。

1 资料与方法

1.1 一般资料 选择 2012 年 2—4 月收治的经病理及磁共振成像(MRI)等检查证实的初治 NPC 患者 23 例,其中男 15 例,女 8 例;年龄 28~69 岁,中位年龄 46 岁。按 NPC 国际抗癌联

盟(UICC)2002 分期, I 期 1 例, II a 期 2 例, II b 期 6 例, III 期 6 例, IV a 期 6 例, IV b 期 1 例, IV c 期 1 例(T1 2 例, T2a 6 例, T2b 6 例, T3 2 例, T4 7 例; N0 7 例, N1 8 例, N2 7 例, N3 1 例; M0 22 例, M1 1 例)。23 例患者共接受放疗前 CBCT 扫描 69 次,共统计有效方位数据 207 个。

1.2 方法

1.2.1 设备材料 飞利浦大孔径 16 排 CT 模拟机、头颈肩型热塑模、等中心激光摆位系统、Varian Trilogy 直线加速器及机载影像系统、Varian Eclipse 8.6TPS 计划系统。

1.2.2 定位操作方法 全部患者均在飞利浦大孔径 16 排 CT 模拟机治疗床上采用头颈肩型热塑模固定^[3],待热塑模凉透后,在等中心激光摆位系统指引下,将双侧外耳孔前缘及其连线与体中线的交点处(鼻咽部大体肿瘤中心点)标记为治疗中心坐标原点(X, Y, Z),行 CT 轴位扫描(平扫+增强),扫描范围从颅顶到锁骨头下 2 cm,层厚 3 mm,将扫描所得图像传至 Varian Eclipse 8.6 TPS 计划系统,由主管放疗医生勾画靶区[遵循国际辐射单位和测量委员会(ICRU)第 50、62 号报告原则并参考《肿瘤放射治疗学》^[1]建议]并由上级医师审核修改确认靶区后下定处方[计划靶区(PTV):由肿瘤区(GTV)及临床靶区(CTV)各自外放 3 mm 形成],由物理计划师按医生所给处方,以定位中心坐标原点作为计划中心点制订带 CBCT 验证

的逆向调强放射治疗计划。

1.2.3 摆位及图像配准 患者放射治疗计划完成后,直接进入直线加速器机房进行放疗前摆位后行 CBCT 扫描。(1)由两位有经验的技师在等中心激光线的引导下进行摆位操作(摆位时,患者的体位、着装等与制作热塑膜固定和 CT 扫描时一致),对准热塑膜表面的定位标记十字线,经主管放疗医师及摆位技师确认后行 CBCT 扫描。(2)扫描所得图像先用软件与治疗计划 CT 图像进行自动匹配,再由主管放疗医师根据治疗要求进行手动配准,直至在水平面、冠状面及矢状面上最为匹配为止。(3)确认配准成功后得出胸背(Vrt 轴)、头脚(Lng 轴)、左右(Lat 轴)各方向的偏差值,记录为首次 CBCT(以下称复位 CBCT)数据。复位中,依据本科室摆位误差数据人为规定:对于任一方向偏差值的绝对值大于或等于 3 mm 且小于 5 mm 的患者接受自动校正偏差后行放疗,治疗结束后不予重新标记摆位中心点位置;对于任一方向偏差值的绝对值大于或等于 5 mm 的患者接受自动校正偏差后行放疗,并于治疗结束后按自动校正偏差值重新标记摆位中心点位置;同理,于第 2、3 次治疗前予 CBCT 扫描,并按上述要求纠正偏差后进行治疗,并记录各方向偏差值(以下称验证 CBCT)。对复位 CBCT 和验证 CBCT 数据进行统计学对比分析。

1.3 统计学处理 采用 SPSS22.0 统计包分析所有 CBCT 数据,偏差值用 $\bar{x} \pm s$ 表示,组间比较采用配对资料 t 检验,检验水准 $\alpha = 0.05$,以 $P < 0.05$ 为差异有统计学意义。

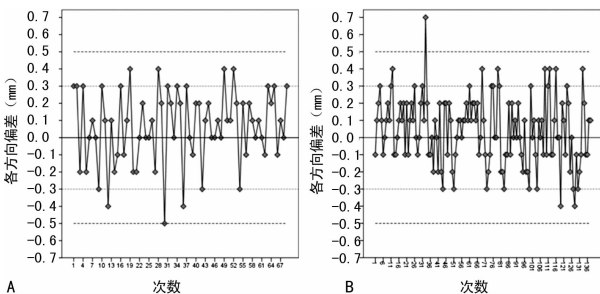
2 结果

2.1 偏差值分析 复位 CBCT 各方向偏差值为 (0.6 ± 2.1) mm,验证 CBCT 各方向偏差值为 (0.4 ± 2.0) mm。两组数据比较差异无统计学意义($P > 0.05$),见表 1。

表 1 复位 CBCT 与验证 CBCT 各方向偏差值对比(mm)

组别	n	平均数	标准偏差	标准错误平均值
复位 CBCT	69	0.62	2.122	0.255
验证 CBCT	138	0.41	1.973	0.168

2.2 偏差值的频数分析 复位 CBCT 任一方向绝对值小于或等于 3 mm 占 89.9%(62/69),绝对值大于 3~5 mm 占 8.7%(6/69), < 5 mm 占 98.6%(68/69), ≥ 5 mm 分别占 1.4%(1/69),见图 1A。验证 CBCT 任一方向绝对值小于或等于 3 mm 占 92.8%(128/138),绝对值大于 3~5 mm 占 6.5%(9/138), < 5 mm 占 99.3%(137/138), ≥ 5 mm 占 0.7%(1/138),见图 1B。以上两组数据两两配对比较差异无统计学意义($P > 0.05$)。



A: 复位 CBCT; B: 验证 CBCT

图 1 23 例 NPC 患者复位 CBCT 与验证 CBCT 各方向偏差值散点图

3 讨论

OBI 的诞生使 IGRT 被运用于越来越多的肿瘤放射治疗中^[4-6],CBCT 作为新型的 IGRT 的利器,具有对摆位误差进行在线或离线的校正功能,目前主要用于对比实际摆位与治疗计

划摆位之间的偏差,并通过在线移床修正等中心位置来准确完成治疗^[7-8]。利用 CBCT 进行放疗前的复位,目前国内外研究较少,为此,本研究在 NPC 患者接受 IMRT 治疗前行 CBCT 复位的可行性上做了此次探索。

本研究数据汇总分析显示,复位 CBCT 各方向偏差值为 (0.6 ± 2.1) mm,验证 CBCT 各方向偏差值为 (0.4 ± 2.0) mm,两组数据比较差异无统计学意义($P > 0.05$),复位 CBCT 各方向偏差值均在本研究设定的摆位误差范围内,某种程度上说明,按本文介绍的方法进行定位及计划设计,定位中心与治疗中心可以很好的重合,CBCT 只需校正摆位误差即可进行治疗,无需在 X 光机模拟定位机上复位。

依据本科室摆位误差数据并总结相关文献^[9-12]报道:对于头颈部肿瘤 IMRT 过程中的摆位误差为 3~5 mm,为此,本研究人为将所有 CBCT 数据按 3 mm 及 5 mm 作为分割点进行对比分析。本研究数据汇总分析显示:复位 CBCT 中各方向有 98.6% 的偏差绝对值小于 5 mm,与验证 CBCT 数据(99.3%)相当,两组数据比较差异无统计学意义($P > 0.05$),复位 CBCT 与验证 CBCT 任一方向绝对值小于或等于 3 mm 分别占 89.9% 及 92.8%,比较差异无统计学意义($P > 0.05$)。所以,本研究者认为,复位 CBCT 偏差值主要由摆位误差引起,且均在可控范围内,对于按本文介绍的方法进行定位及计划设计的 NPC 患者,治疗前只需 CBCT 复位,校正摆位误差后即可进行治疗,无需变动摆位中心,但为了保证后续治疗的精确性,本研究者仍建议患者每周行 1 次 CBCT 验证。

CBCT 具有图像质量清晰,采集配准方便,患者吸收剂量较小,自动化程度高等优点^[3]。据相关文献报道:采集 1 副头部标准模式的 CBCT 图像约为 9 cGy,而低剂量模式吸收剂量仅为标准模式的 20%^[14]。因此患者行 CBCT 复位对吸收剂量的累加影响可以忽略不计。CBCT 图像与定位 CT 图像不仅可以进行骨性标志配准,而且还可以进行三维低密度组织(如实体肿瘤 GTV)配准,采用 CBCT 复位较 CT 或 X 光机模拟定位机复位具有图像质量更清晰,采集配准更方便,自动化程度更高等优点。

综上所述,对于初治 NPC 患者行 IMRT 治疗的患者,以定位中心坐标原点作为计划中心点制定带 CBCT 验证的逆向调强放射治疗计划,治疗前无需在 X 光机模拟定位机上复位,可直接进入机房按定位中心点摆位后行 CBCT 扫描,配准后即可进行治疗,此法直观方便,切实可行,一定程度上减轻了工作人员的工作量,节省了患者及工作人员的时间,提高了工作效率,值得推荐使用;但基于 CBCT 的探讨 NPC IMRT 的摆位误差仍然存在较多问题^[15-16],如图像采集失真、匹配框选定范围和旋转角度的校正等都有待进一步研究;在匹配过程中,本研究发现,患者可能存在治疗床的 X、Y 和 Z 轴中某一方向的旋转误差,由于本研究未配有六维治疗床,因此有待进一步研究;对于其他头颈部肿瘤或者胸腹部肿瘤是否适用,更需要进一步研究验证。

参考文献

- [1] 谷铣之,殷蔚伯,余子豪,等. 肿瘤放射治疗学[M]. 4 版. 北京:中国协和医科大学出版社,2008:149-150.
- [2] Tsai JS, Micaily B, Miyamoto C, et al. Optimization and quality assurance of an image-guided radiation therapy system for intensity-modulated radiation therapy radiotherapy[J]. Med Dosim, 2012, 37(3): 321-333.
- [3] 迟锋,何振宇,林承光,等. 射野验证片分析软件对头颈部肿瘤放射治疗摆位误差分析的应用价值(下转第 3665 页)

SpO₂ 始终维持于正常范围,但在应用瑞芬太尼时的呼吸管理仍应引起足够的重视,需加强监测并备好抢救物品。

综上所述,瑞芬太尼用于中老年患者无痛支气管镜检查,不但有利于维持循环稳定,减轻不良反应,而且能减少丙泊酚用量,缩短患者苏醒时间,且以 0.1 μg · kg⁻¹ · min⁻¹ 的瑞芬太尼复合异丙酚麻醉效果更佳,值得临床推广应用。

参考文献

- [1] Kar Kurt O, Talay F, Kargi A, et al. Sedation for fiberoptic bronchoscopy: review of the literature [J]. *Tuberk Toraks*, 2015, 63(1): 42-47.
- [2] British Thoracic Society Bronchoscopy Guideline Committee, a subcommittee of the standards of Care Committee of the British Thoracic Society. British Thoracic Society guidelines on diagnostic flexible bronchoscopy [J]. *Thorax*, 2001, 56 Suppl 1: S1-21.
- [3] Wahidi MM, Jain P, Jantz M, et al. American College of Chest Physicians consensus statement on the use of topical anesthesia, analgesia, and sedation during flexible bronchoscopy in adult patients [J]. *Chest*, 2011, 140(5): 1342-1350.
- [4] Chalumeau-Lemoine L, Stoclin A, Billard V, et al. Flexible fiberoptic bronchoscopy and remifentanyl target-controlled infusion in ICU: a preliminary study [J]. *Intensive Care Med*, 2013, 39(1): 53-58.
- [5] 李兴福, 张骅, 耿智隆. 丙泊酚复合瑞芬太尼静脉麻醉应用于无痛纤维支气管镜的临床研究 [J]. *西北国防医学杂志*, 2013, 34(6): 569-570.
- [6] 庄心良, 曾因明, 陈伯玺. *现代麻醉学* [M]. 3 版. 北京: 人民卫生出版社, 2008: 1441-1456.

- [7] Jose RJ, Shaefi S, Navani N. Anesthesia for bronchoscopy [J]. *Curr Opin Anaesthesiol*, 2014, 27(4): 453-457.
- [8] Bakan M, Topuz U, Umutoglu T, et al. Remifentanyl-based total intravenous anesthesia for pediatric rigid bronchoscopy: comparison of adjuvant propofol and ketamine [J]. *Clinics*, 2014, 69(6): 372-377.
- [9] Goudra BG, Singh PM, Borle A, et al. Anesthesia for advanced bronchoscopic procedures: state-of-the-art review [J]. *Lung*, 2015, 193(4): 453-465.
- [10] Rogliani P, Calzetta L, Rendina EA, et al. The influence of propofol, remifentanyl and lidocaine on the tone of human bronchial smooth muscle [J]. *Pulm Pharmacol Ther*, 2013, 26(3): 325-331.
- [11] Ryu JH, Lee SW, Lee JH, et al. Randomized double-blind study of remifentanyl and dexmedetomidine for flexible bronchoscopy [J]. *Br J Anaesth*, 2012, 108(3): 503-511.
- [12] Kisilewicz M, Rosenberq H, Vaillancourt C. Remifentanyl for procedural sedation: a systematic review of the literature [J]. *Emerg Med*, 2017, 34(5): 294-301.
- [13] Annelies TM, Luc LH, Martine MD, et al. Manual versus target controlled infusion remifentanyl administration in spontaneously breathing patients [J]. *Anaesth Analg*, 2009, 108(3): 828-834.
- [14] Servin FS, Billard V. Remifentanyl and other opioids [J]. *Handb Exp Pharmacol*, 2008(182): 283-311.
- [15] 周仁龙, 王珊娟, 杭燕南, 等. 瑞芬太尼对老年呼吸功能的影响 [J]. *中华麻醉学杂志*, 2007, 27(2): 111-113.

(收稿日期: 2017-03-18 修回日期: 2017-05-06)

(上接第 3662 页)

- [J]. *中华肿瘤防治杂志*, 2010, 17(19): 1555-1557.
- [4] 林承光, 林刘文, 刘秉梯, 等. 鼻咽癌三维适形和调强放疗过程中头部与颈部摆位误差比较研究 [J]. *中华放射肿瘤学杂志*, 2011, 20(4): 322-325.
- [5] 潘才住, 潘建基, 陈传本, 等. 应用电子射野影像装置实时纠正鼻咽癌调强放疗摆位误差研究 [J]. *中华放射肿瘤学杂志*, 2009, 18(5): 341-345.
- [6] 张彦新, 高黎. 千伏级 X 线透视成像与锥形束 CT 确定头颈部摆位误差的比较 [J]. *中华放射肿瘤学杂志*, 2012, 21(4): 721-723.
- [7] 叶森林, 梁廷, 荣知璧. 应用 OBI 系统分析鼻咽癌调强放疗的摆位误差 [J]. *医疗卫生装备*, 2012, 33(3): 64-65.
- [8] 张玉海, 夏火生, 高杨. 不同图像引导方式在头颈部肿瘤中成像剂量测量 [J]. *中国医疗器械杂志*, 2010, 34(6): 455-457.
- [9] Wang L, Feigenberg S, Fan J, et al. Target repositioning accuracy and PTV margin verification using three-dimensional cone-beam computed tomography (CBCT) in stereotactic body radiotherapy (SBRT) of lung cancers [J]. *J Appl Clin Med Phys*, 2012, 13(2): 3708-3715.
- [10] Wang J, Bai S, Chen N, et al. The clinical feasibility and effect of on line cone beam computer tomography-guided intensity-modulated radiotherapy for nasopharyngeal cancer [J]. *J Radiother Oncol*, 2009(2): 221-227.

- [11] Suzuki M, Nishimura Y, Nakamatsu K, et al. Analysis of interfractional set-up errors and intrafractional organ motions during IMRT for head and neck tumors to define an appropriate planning target volume (PT)-and planning organs at risk volume (PRV)-margins [J]. *Radiother Oncol*, 2006, 78(3): 283.
- [12] Humphreys M, Guerro UM, Mubata C, et al. Assessment of a customised immobilisation system for head neck IMRT using electronic portal imaging [J]. *Radiother Oncol*, 2005, 77(1): 39.
- [13] 刘利彬, 吴君心, 瞿宜艳, 等. 千伏级锥形束 CT 与兆伏级电子摄野影像系统在鼻咽癌影像引导放疗的对比研究 [J]. *中国医学物理学杂志*, 2012, 29(6): 90-92.
- [14] van Lin EN, van der Vight L, Huijzena H, et al. Set-up improvement in head and neck radiotherapy using a 3D offline EPID-based correction protocol and a customized head and neck support [J]. *Radiother Oncol*, 2003, 68(2): 137.
- [15] 陈丽, 武文娟, 花威, 等. CBCT 在放射治疗摆位中的临床应用 [J]. *实用癌症杂志*, 2012, 27(4): 394-396.
- [16] 迟锋, 何振宇, 林承光, 等. 鼻咽癌基于锥形束 CT 调强放疗的摆位误差分析 [J]. *中华肿瘤防治杂志*, 2013, 20(18): 1422-1424.

(收稿日期: 2017-03-18 修回日期: 2017-05-08)