

## 改进型探针在治疗泪小管断裂中“同步插管”的临床应用\*

宋绪华, 陈梨萍, 李雷<sup>△</sup>

(海南医学院第一附属医院眼科, 海口 570102)

**[摘要]** **目的** 评估以新型改进型探针吻合断裂泪小管的术中及术后的效果。**方法** 纳入了 49 例下泪小管断裂患者, 将“同步插管”方式的改进型探针和传统的猪尾探针行手术对比。观察术中效果差异, 并在术后 3 个月及 12 个月进行临床效果评价。**结果** 观察组平均置管时间(10.05±1.51)min, 对照组为(32.30±4.70)min, 比较差异有统计学意义( $t=23.63, P<0.01$ ); 观察组总体手术时间为(32.91±3.98)min, 对照组为(53.74±5.48)min, 比较差异有统计学意义( $t=15.71, P<0.01$ )。观察组的解剖通畅率及功能通畅率为 100.0%(22 例)和 90.9%(20 例), 较对照组明显提高(70.4%, 19 例; 59.3%, 16 例), 差异有统计学意义( $\chi^2=5.77, 6.23, P<0.05$ )。泪点扩张器在观察组中使用 18 次, 对照组中 13 次, 比较差异有统计学意义( $\chi^2=5.91, P<0.05$ ), 但均未使用泪小点切开。术后 3 个月测定的解剖及功能成功率、术中一次性探通成功率和最终探通成功率、术后的并发症等比较差异无统计学意义( $P>0.05$ )。**结论** 改进型探针提供了一种“同步插管”的新型手术方式, 简化了手术步骤, 提高了手术成功率, 减少了术后并发症的发生。

**[关键词]** 泪器疾病; 创伤和损伤; 改进型探针; 泪小管断裂; 同步插管

**[中图分类号]** R777.2+2

**[文献标识码]** A

**[文章编号]** 1671-8348(2017)26-3674-03

## Clinical application of modified probe synchronous intubation in treating canalicular laceration\*

Song Xuhua, Chen Liping, Li Lei<sup>△</sup>

(Department of Ophthalmology, First Affiliated Hospital, Hainan Medical College, Haikou, Hainan 570102, China)

**[Abstract]** **Objective** To evaluate the intraoperative and postoperative effects of new type and modified probe in fractured lacrimal duct anastomosis. **Methods** Forty-nine patients with lower canalicular laceration were included in this study. The operation comparison was performed between the modified probe in a manner of synchronous intubation and the traditional pigtail probe. The differences of intraoperative effects were observed, and the clinical effects were assessed at postoperative 3, 12 months. **Results** The average intubation time was (10.05±1.51) min in the observation group and (32.30±4.70) min in the control group, the difference was statistically significant ( $t=23.63, P<0.01$ ), the average whole operation time was (32.91±3.98) min in the Observation group and (53.74±5.48) min in the control group, the difference was statistically significant ( $t=15.71, P<0.01$ ). The rates of anatomic and functional success were 100.0% (22 cases) and 90.9% (20 cases) in the observation group, which were significantly higher than 70.4% (19 cases) and 59.3% (16 cases) in the control group, the difference was statistically significant ( $\chi^2=5.77, P<0.05; \chi^2=6.23, P<0.05$ ). The punctal dilator was used by 18 times in the observation group and by 13 times in the control group, the difference was statistically significant ( $\chi^2=5.91, P<0.05$ ), nevertheless no punctal incision was used. The rates of anatomic and functional success detected at 3 postoperative months, intraoperative once success and final success rates and postoperative complications showed no statistically significant differences ( $P>0.05$ ). **Conclusion** The modified probe provides a synchronous intubation new type operation mode, which simplifies the operation procedure, increases the operative success rate and partially reduces the occurrence of postoperative complications.

**[Key words]** lacrimal apparatus diseases; wounds and injuries; modified probe; canalicular laceration; synchronous intubation

创伤性泪小管断裂是眼创伤的常见并发症, 目前断裂泪小管吻合手术的义管置管方式主要有小管外置、单泪小管置管、双泪小管置管等<sup>[1-2]</sup>。义管植入方式包括: 猪尾巴探针植入、Mini-Monoka 管和 Monostent 管的单侧植入和鼻腔吻合环形植入<sup>[3]</sup>。显微手术是治疗泪小管断裂的最佳方式, 但是其成功率却不容乐观(手术室的成功率为 85.9%, 而治疗室仅为 36.8%<sup>[4]</sup>)。目前国内外文献发现, 对泪小点断端的预定位是手术中几乎不可跨越的一个步骤; 再则, 部分手术以探针探通泪道后, 牵引缝线的线结亦是阻碍义管顺利进入泪管系统的重要因素。基于简化操作、提高手术成功率、减少术后并发症和美观舒适的目的, 设计了一种新型的泪小管吻合器械(专利号:

201521001402-X), 本研究以其简化型号(图 1)行术中及术后的临床效果观察。

## 1 资料与方法

**1.1 一般资料** 选取本院 2012 年 3 月至 2015 年 2 月 49 例单纯下泪小管断裂患者, 患者年龄、性别、受伤至手术时间等具体资料见表 1。排除双泪小管断裂, 合并眼眶骨折及其他全身或局部可能影响手术效果的疾病。所有的患者前期使用猪尾探针法, 近期推荐使用改进探针法, 按手术方式分为两组: 对照组( $n=27$ ), 观察组( $n=22$ )。所有患者在签署手术同意书时均被告知手术的益处、不足、步骤和并发症等。所有的研究严格遵循赫尔辛基宣言, 经海南医学院第一附属医院伦理委员会审

表 1 下泪小管断裂患者相关临床数据

| 组别          | n  | 平均年龄( $\bar{x}\pm s$ ,岁) | 男[n(%)]  | 右眼[n(%)] | 受伤至手术时间( $\bar{x}\pm s$ ,d) | 平均拔管时间( $\bar{x}\pm s$ ,周) |
|-------------|----|--------------------------|----------|----------|-----------------------------|----------------------------|
| 对照组         | 27 | 42.3 $\pm$ 18.4          | 14(51.9) | 8(29.6)  | 11.3 $\pm$ 7.4              | 12.4 $\pm$ 1.8             |
| 观察组         | 22 | 37.6 $\pm$ 15.7          | 17(77.3) | 12(54.5) | 12.5 $\pm$ 7.6              | 12.2 $\pm$ 1.3             |
| t/ $\chi^2$ |    | 0.96                     | 3.37     | 3.12     | 0.56                        | 0.45                       |
| P           |    | >0.05                    | >0.05    | >0.05    | >0.05                       | >0.05                      |

核并通过。

## 1.2 方法

**1.2.1 两组方法** 对照组的患者均使用传统猪尾探针,0.8 mm 直径的硅胶管通过连接于猪尾探针的牵引缝线植入<sup>[5]</sup>。观察组的患者使用包被有硅胶管的新型探针。新型探针包含 3 部分(图 1):包被有硅胶管的直针部(0.8 mm 直径),包被有硅胶管的猪尾探针部(0.8 mm 直径)及中间的手持部,所有的植管均有一个圆钝的头部。按照传统猪尾探针的外观,新型探针猪尾探针部使用弹性空心金属管制作(0.5 mm 外直径),具有横向弹性和纵向韧性的特点,再加上改进型探针猪尾部上包被有的硅胶管,这些特殊的结构是完成同步插管的关键。然后硅胶管的两端使用 6-0 丝线固定,7-0 Vicryl 缝线缝合泪小管断端和周围组织,最后使用 6-0 丝线修复断裂眼睑。

为防止感染和早期植管移位,患者被要求使用妥布霉素滴眼液(0.3% ofloxacin)4 次/天,并禁止揉眼睑。皮肤缝线术后 15 d 拆除。硅胶植管术后 3 个月时拆除。术后 3 个月及 12 个月实施临床专业检查评估:包括探针探通和泪道冲洗(解剖通畅,探针探通及冲洗发现泪道通畅;功能通畅,达到解剖成功并且无泪溢症状),同时询问患者的流泪及感受等情况。

**1.2.2 手术步骤** (1)将包被有硅胶管的改进型探针的猪尾部自上泪小点穿入,旋转绕过内眦韧带,从断裂下泪小管的近侧端穿出(图 2A、B);(2)用血管钳固定管 1(猪尾探针套管)的头、尾部,将弹性猪尾金属探针轻柔地顺着硅胶管腔抽出,然后去除管 1 的头端(图 2C);(3)将包被有硅胶管的直针部(管 2,直针套管)自下泪小点穿入,自下泪小管远侧断裂端穿出;(4)沿分离断线移除管 2 头端(距离顶部 5 mm),并将暴露出的直金属探针插入管 1(下泪小管近侧断裂端来源的管 1)(图 2D);(5)管 1 通过直针的连续吻合牵拉和后部血管钳的推送,完成全部泪小管(全部上、下泪小管)的贯通(图 2E);(6)合适截取管 1 的两末端,待清创缝合完成后使用 6-0 丝线完成对位固定,缝线固定线结位于管腔中(图 2F、图 3)。

**1.2.3 观察指标** 术中观察指标:完成插管时间、全部手术时间、泪小点扩张器使用情况、探通成功率等;术后观察指标:手术效果(解剖成功/功能成功)及泪溢、泪道狭窄、假道、泪小点肉芽肿、泪小点撕裂、置管移位、糜烂、泪小点闭锁等并发症发生情况。

**1.3 统计学处理** 采用 SPSS17.0 软件进行统计处理,并发病、病例数统计等计数资料用率表示,采用  $\chi^2$  检验,计量资料用  $\bar{x}\pm s$  表示,采用 *t* 检验,以  $P<0.05$  为差异有统计学意义。

## 2 结果

### 2.1 术中结果

**2.1.1 完全泪小管贯通时间** 观察组平均置管时间(10.05 $\pm$ 1.51)min 较对照组(32.30 $\pm$ 4.70)min 明显耗时少,比较差异有统计学意义( $t=23.63, P<0.01$ );观察组总体手术时间(32.91 $\pm$ 3.98)min 与对照组(53.74 $\pm$ 5.48)min,比较差异有统计学意义( $t=15.71, P<0.01$ )。

**2.1.2 泪小点扩张情况** 观察组置管需要辅以泪小点扩张有

18 例(81.8%),对照组为 13 例(48.1%),两者比较差异有统计学意义( $\chi^2=5.91, P<0.05$ ),但均未采用泪小点切开。

**2.1.3 探通率** 观察组一次探通率及最终探通率(81.8%,18 例;100%,22 例)均较对照组(55.6%,15 例;92.6%,25 例)高,但比较差异无统计学意义( $P>0.05$ )。

### 2.2 术后结果

**2.2.1 通畅率** 术后 12 个月时采用探针探通及泪道冲洗,观察组的解剖通畅率(100%,22 例)和功能通畅率(90.9%,20 例)与对照组(70.4%,19 例;59.3%,16 例),比较差异有统计学意义( $\chi^2=5.77, 6.23, P<0.05$ )。术后 3 个月,观察组的解剖通畅率(100%,22 例)和功能通畅率(95.5%,21 例)与对照组(81.5%,22 例;77.8%,21 例),比较差异无统计学意义( $\chi^2=2.74, 1.82, P>0.05$ )。

**2.2.2 不良反应** 对照组出现了 4 例泪小点狭窄、3 例假道、1 例泪小点肉芽肿、1 例泪点撕裂;而观察组出现了 1 例导管缝线脱落导致的管突出移位,不良反应明显少于对照组。



图 1 改进型探针结构图

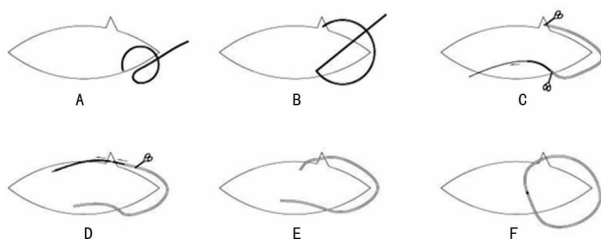


图 2 手术步骤

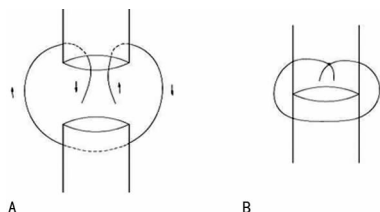


图 3 管内线结穿线(A)及打结(B)方法

## 3 讨论

近年来,关于泪小管断裂吻合手术报道颇多<sup>[5-6]</sup>,术中及术后不良并发症包括感染风险,泪道损伤和假道形成等,且大多数手术方式均需要至少一次以上的从泪小管断端穿入。因此断端的精准定位成为术中的重点和难点,临床上使用了包括空气、染色剂、黏弹剂、液体、探针等进行泪小管断端定位<sup>[7-10]</sup>。为尽可能地规避手术难点,提高手术成功率,降低手术并发症,本研究应用改良泪小管吻合器械专利型号的简化型进行观察。自完整泪小点顺行的手术路径,规避了泪小管断端预定位和断端穿入的手术难点;导管与探针套合,实现了导管的同步植入,简化了手术步骤,避免了牵引线结的影响;弹性探针的应用,使探针具有了纵向的韧性和横向的弹性,纵向韧性保证探针在纵

向的移动力度,横向弹性使探针根据泪道能产生一定形变,降低泪道继发损伤和假道形成的发生率。最终线结位于植管内的“O”型置管,避免了因为术中置管转动造成的继发损伤以及可能的泪囊不利影响<sup>[11]</sup>。

在本研究中,观察组平均置管时间为(10.05±1.51)min,较对照组明显减少。节省的时间主要体现在硅胶管随弹性探针同步植入和避免了牵引缝线步骤,巧妙地避开了手术难点,提高了手术效率。区别于传统猪尾巴探针存在膨大头部和牵引线结,改进型探针拥有光滑等径的头部,便于其在泪小管中穿行,但却不易进入泪小点。观察组在 18 例患者中使用了泪点扩张器,而对照组仅使用 13 例,两组均未行泪小点切开。观察组的初次探通率及最终探通率的数值均高于对照组,但差异无统计学意义,有赖于改进型探针的弹性和连续光滑的外径。虽然弹性探针的使用需要较高的手术技巧,延长了探通过程,但在本研究中观察组未发现假道的形成,而对照组则出现了 3 例。需要提到的是关于假道的预防,改进型探针主要依赖的是较多的旋转力和适度的横向弹性,但两者都是有限度的,源于纤细的金属支撑探针不足以提供刺破泪小管的力量,在这样的约束下改进型猪尾探针只能在泪小管中蜿蜒滑行。一旦遭遇暴力探通,探针将发生不可逆转的形变,从而无法继续操作,这同时也是给予术者的提醒。

术后 3 个月时的数据显示,观察组的解剖通畅率为 100.0%,但有 1 例出现了泪溢现象,其原因为患者不当动作使导管缝线脱落,硅胶管脱出,未及时就医并自行拔除(2 个月),导致泪小管完全阻塞。术后 12 个月时观察组的解剖通畅率仍为 100.0%,但又出现另 1 例泪溢症状患者,考虑和拔管后泪小管内失去支撑,管内进一步增生导致狭窄有关。观察组功能通畅率与对照组相比明显提高,究其原因术中传统猪尾巴探针和线结对泪道系统损伤及术后拔管继发损伤诱发管腔狭窄和阻塞。另外,对照组出现了 4 例泪小点狭窄、3 例假道,1 例泪小点肉芽肿、1 例泪点撕裂等并发症,但观察组未发现以上情况。因此,观察组的患者可能具有更少的并发症和更好的疗效。有报道显示,双泪小管双管置管术可使泪道内壁相隔更远,再次粘连狭窄的可能性更小,且两平行管之间的空隙具有毛细作用,更利于引流<sup>[12]</sup>。虽然有研究显示,双置管比单置管的泪道开放率高,治愈率却差异无统计学意义<sup>[13-14]</sup>。

本研究及简易型改良器械仍存在一定的弊端:(1)病例来源有限,仅纳入了 49 例患者;(2)睑裂区留置的导管塞易造成患者不适症状,或有脱落的风险;(3)弹性探针的横向弹性具有局限性,不熟练的手术技术和不正确的用力方向容易造成探针的不规则形变,进而导致吻合失败;(4)圆滑等径的导管头部不易进入偏小的泪小点。

总之,改进型的猪尾巴探针在泪小管断裂吻合手术中达到了同步置管、简化操作、提高手术成功率、减少部分术后并发症的目的,如果能实现专利中的全部设定,可以为患者提供更多的美观舒适体验,并降低术后并发症的概率。

## 参考文献

[1] Tavakoli M, Karimi S, Behdad B, et al. Traumatic canalicular laceration repair with a new monocanicular silicone

tube[J]. *Ophthal Plast Reconstr Surg*, 2017, 33(1): 27-30.

- [2] Nam SM. Microscope-assisted reconstruction of canalicular laceration using Mini-Monoka[J]. *J Craniofac Surg*, 2013, 24(6): 2056-2058.
- [3] Liu Z, Sha X, Liang X, et al. Use of silicone tubes to repair canalicular lacerations via a novel method[J]. *Eye Sci*, 2013, 28(4): 195-200.
- [4] Chowdhury HR, Rose GE, Ezra DG. Long-term outcomes of monocanicular repair of canalicular lacerations[J]. *Ophthalmology*, 2014, 121(8): 1665-1666.
- [5] Jordan DR, Gilberg S, Mawn LA. The round-tipped, eyed pigtail probe for canalicular intubation: a review of 228 patients[J]. *Ophthal Plast Reconstr Surg*, 2008, 24(3): 176-180.
- [6] Bi Y, Sui G, Zhou Q, et al. Two-step retrograde closed stenting: a novel method for treating canalicular lacerations in Chinese patients[J]. *Eye (Lond)*, 2013, 27(11): 1275-1280.
- [7] Örgü FH, Dar SA. Canalicular laceration repair using a viscoelastic injection to locate and dilate the proximal torn edge[J]. *J AAPOS*, 2015, 19(3): 217-219.
- [8] Liu B, Li Y, Long C, et al. Novel air-injection technique to locate the medial cut end of lacerated canaliculus[J]. *Br J Ophthalmol*, 2013, 97(12): 1508-1509.
- [9] Liang X, Liu Z, Li F, et al. A novel modified soft probe for identifying the distal cut end in single canalicular laceration[J]. *Br J Ophthalmol*, 2013, 97(5): 665-666.
- [10] Cho SH, Hyun DW, Kang HJ, et al. A simple new method for identifying the proximal cut end in lower canalicular laceration[J]. *Korean J Ophthalmol*, 2008, 22(2): 73-76.
- [11] Kalin-Hajdu E, Cadet N, Boulos PR. Controversies of the lacrimal system[J]. *Surv Ophthalmol*, 2016, 61(3): 309-313.
- [12] Caversaccio M, Hausler R. Insertion of double bicanicular silicone tubes after endonasal dacryocystitis to rhinostomy in lacrimal canalicular stenosis: a 10-year experience[J]. *ORL J Otorhinolaryngol Relat Spec*, 2006, 68(5): 266-269.
- [13] Hwang SW, Khwarg SI, Kim JH, et al. Bicanicular double silicone intubation in external dacryocystorhinostomy and canaliculoplasty for distal canalicular obstruction[J]. *Acta Ophthalmol (Copenh)*, 2009, 87(4): 438-442.
- [14] Paik JS, Cho WK, Yang SW. Bicanicular double silicone stenting in endoscopic dacryocystorhinostomy with lacrimal trephination in distal or common canalicular obstruction[J]. *Eur Arch Otorhinolaryngol*, 2012, 269(6): 1605-1611.

(收稿日期:2017-02-18 修回日期:2017-06-06)