

· 短篇及病例报道 · doi:10.3969/j.issn.1671-8348.2018.02.050

## 颈前路术后舌下神经损伤 1 例并文献回顾

梁欣洁<sup>1</sup>, 钟伟洋<sup>2△</sup>, 唐可<sup>2</sup>, 罗小辑<sup>2</sup>, 权正学<sup>2</sup>

(重庆医科大学附属第一医院:1. 疼痛科;2. 骨科 400016)

[中图分类号] R619+5

[文献标识码] C

[文章编号] 1671-8348(2018)02-0287-02

Smith-Robinson 入路为颈椎前路金标准手术入路, 吞咽困难、声音嘶哑为该入路常见并发症, 而术后血肿、喉返神经损伤为常见原因<sup>[1-3]</sup>。舌下神经损伤为咽喉部手术、枕骨髁部骨折、颅底手术或上颈椎前路可能出现的并发症<sup>[4-5]</sup>, 但下颈椎前路手术罕见, 目前国内仍无此类报道, 现笔者对收治的 1 例下颈椎前路手术出现舌下神经损伤病例进行报道。

## 1 临床资料

患者女, 65 岁, 因“左上肢麻木 1 年, 颈肩部疼痛 3 月”入院。查体: 左肩部及左拇指、示指远端指节麻木感伴指节感觉减退。左侧臂丛牵拉试验(+), 左侧压头试验(+), 病理征(-)。JOA 评分: 13 分。影像学提示: C<sub>3</sub>~C<sub>4</sub>、C<sub>4</sub>~C<sub>5</sub>、C<sub>5</sub>~C<sub>6</sub> 椎间盘明显突出, 压迫脊髓, 见图 1。

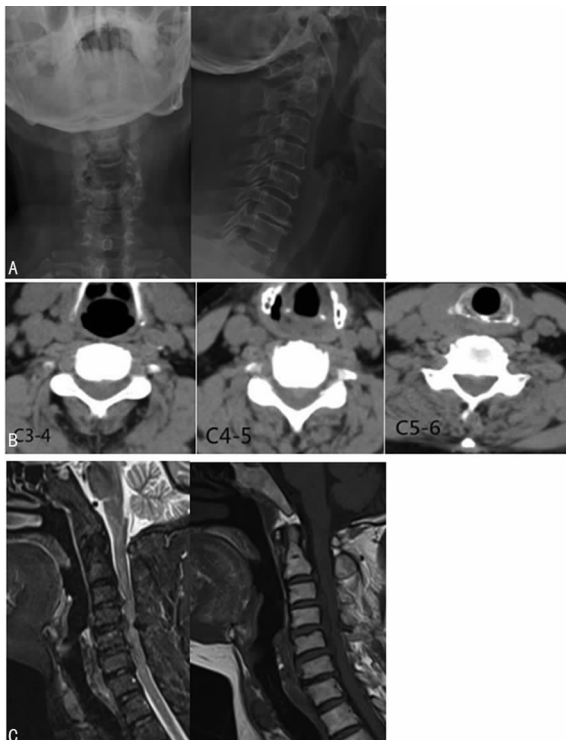


图 1 患者术前 X 射线(A)、CT(B)、MRI(C)

患者保守治疗无效, 行颈椎前路减压, C<sub>3</sub>~C<sub>4</sub>、C<sub>4</sub>~C<sub>5</sub>、C<sub>5</sub>~C<sub>6</sub> 椎间隙减压, Cage 植入, 植骨融合内固定术。术中发现 C<sub>4</sub>~C<sub>5</sub>、C<sub>5</sub>~C<sub>6</sub> 间隙明显狭窄, 无法行椎间隙充分减压, 需行 C<sub>5</sub> 椎体次全切, 故与患者家属沟通后行 C<sub>3</sub>~C<sub>4</sub> 椎间盘切除[植入四川国纳公司纳米人工 Cage(5.0 mm×14.0 mm)], C<sub>5</sub> 椎体次全切(植入长度 24.0 mm, 直径 11 mm 纳米人工椎体), Depuy Skyline 钛板内固定术, 见图 2。手术顺利, 患者术

后左上肢麻木及颈部疼痛较术前明显缓解, JOA 评分: 16 分。但术后第 1 天出现伸舌右偏、语言含糊、吞咽困难。查体: 言语稍含糊, 对答切题, 额纹对称, 伸舌偏右, 舌肌右侧萎缩, 四肢肌力可。考虑术中牵拉致右侧周围舌下神经损伤, 予以甲钴胺、高压氧等对症治疗, 术后 1 个月患者舌肌偏瘫、语言含糊、吞咽困难较前有所好转, 术后 3 个月完全恢复正常, 见图 3。

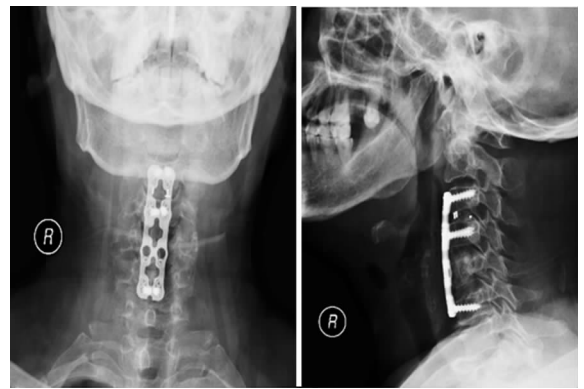

图 2 患者术后 X 片

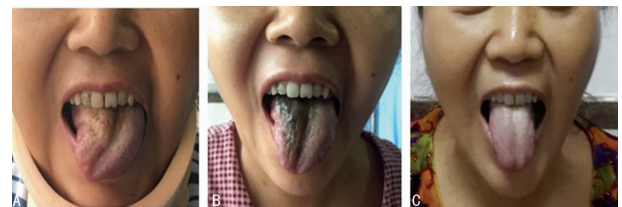


图 3 患者术后第 1 天(A)、1 个月(B)、3 个月(C)大体照

## 2 讨论

文献报道, 颈椎手术的神经并发症为约 1.04%, 其中喉返神经损伤为下颈椎前路手术常见并发症之一<sup>[2-3]</sup>。而颈椎前路 Smith-Robinson 入路手术, 舌下神经损伤实为罕见, 有学者报道此类损伤少见至上颈椎手术<sup>[6-10]</sup>。

本例患者舌下神经损伤表现为言语模糊、吞咽困难。言语模糊要鉴别颅内血管意外, 警惕有无脑缺血疾病, 但患者无额纹异常、面瘫, 故考虑周围舌下神经损伤。吞咽困难常见于颈前路术后血肿形成、咽喉部水肿甚至食管损伤时, 难与其他疾病鉴别。患者表现为言语模糊及舌右偏, 为诊断舌下神经损伤的重要依据<sup>[4,6-9]</sup>。

舌下神经为第 12 对颅神经, 从舌下神经核发出, 经舌下神经管出颅, 行走于颈内动、静脉之间, 弓形向前达舌骨舌肌的浅面, 在舌神经和下颌下腺管的下方穿颏舌肌入舌, 支配全部舌内外肌<sup>[11]</sup>。通常舌下神经不出现下颈椎前路手术范围之内, 但

对于该患者,由于其颈部较短及术中为过伸体位,考虑术中牵拉损伤。

周围舌下神经损伤主要针对病因治疗,与此同时可予以药物及物理治疗,必要时可行神经移植,但舌下神经恢复能力差,往往需观察 3~6 个月,且易残留言语含糊等症状。因此,术前对于颈部短粗的患者应进行充分评估,术中减少颈椎过伸及头侧牵拉,术后应警惕有无舌肌偏斜,尽可能避免舌下神经损伤<sup>[4,6-9]</sup>。

#### 参考文献

- [1] SMITH G W, ROBINSON R A. The treatment of certain cervical-spine disorders by anterior removal of the intervertebral disc and interbody fusion[J]. *J Bone Joint Surg Am*, 1958, 40(3): 607-624.
- [2] YASUAKI I, TOSHIHIKO T, KAZUNORI Y, et al. Japanese 2011 nationwide survey on complications from spine surgery[J]. *Orthop Sci*, 2015, 20: 38-54.
- [3] ANASTASIA T, THEOFANIS G, ALEXANDROS G, et al. Anterior cervical spine surgery-associated complications in a retrospective case-control study[J]. *Spine Surg*, 2017, 3(3): 444-459.
- [4] SENGUPTA D K, GREVITT M P, MEHDIAN S. Hypoglossal nerve injury as a complication of anterior surgery to the upper cervical spine[J]. *Eur Spine J*, 1999, 8(1): 78-80.
- [5] AMES C P, CLARK A J, KANTER A S, et al. Hypoglos-

sal nerve palsy after cervical spine surgery[J]. *Global Spine J*, 2017, 7(1): 37S-39S.

- [6] HALLER J M, IWANIK M, SHEN F H. Clinically relevant anatomy of high anterior cervical approach[J]. *Spine*, 2011, 36(25): 2116-2121.
- [7] ROHLFING M L, WALTONEN J D. Atypical location of the hypoglossal nerve and its implications: a case report[J]. *Surg Radiol Anat*, 2016, 38(7): 863-865.
- [8] OZYUREK S, ATIK A. Hypoglossal nerve injury after cervical spine surgery[J]. *Asian Spine J*, 2015, 9(4): 658-659.
- [9] YASUDA T, TOGAWA D, HASEGAWA T, et al. Hypoglossal nerve palsy as a complication of an anterior approach for cervical spine surgery[J]. *Asian Spine J*, 2015, 9(2): 295-298.
- [10] COHEN D S, LOW G M, MELKANE A E, et al. Establishing a danger zone: An anatomic study of the lingual artery in base of tongue surgery[J]. *Laryngoscope*, 2017, 127(1): 110-115.
- [11] FAN L Y, WANG Z C, WANG P, et al. Exogenous nerve growth factor protects the hypoglossal nerve against crush injury[J]. *Neural Regenerat Res*, 2015, 10(12): 1982-1988.

(收稿日期:2017-06-14 修回日期:2017-09-13)

(上接第 286 页)

- [2] PAFFRATH T, WAFSAIDE A, LEFERING R, et al. Venous thromboembolism after severe trauma: Incidence, risk factors and outcome[J]. *Injury*, 2010, 41(1): 97-101.
- [3] 刘江泽, 李英, 刘四斌, 等. 结直肠癌肝转移综合介入治疗的临床应用[J]. *中国中西医结合影像学杂志*, 2013, 11(3): 259-261, 264.
- [4] 周稳, 叶斌, 任冬, 等. 骨转移癌患者发生下肢 DVT 的相关因素分析[J]. *中国肿瘤临床与康复*, 2015, 6(22): 681-684.
- [5] MACLELLAN D G, RICHARDSON A, STOODLEY M A. Venous thromboembolism and cancer[J]. *ANZ J Surg*, 2012, 82(5): 294-298.
- [6] 郭彩蓉, 熊辉明. D-二聚体测定在结肠癌中的临床意义[J]. *中国中西医结合消化杂志*, 2013, 21(9): 462-464.
- [7] HILL J, TREASURE T, GUIDELINE DEVELOPMENT GROUP. Reducing the risk of venous thromboembolism (deep vein thrombosis and pulmonary embolism) in pa-

tients admitted to hospital; summary of the Nice guideline[J]. *Heart*, 2010, 96(11): 879-882.

- [8] 董瑶, 宋玲, 刘芬, 等. Autar 量表在手术患者下肢 DVT 形成风险评估中的应用效果[J]. *中华现代护理杂志*, 2014, 20(19): 2365-2367.
- [9] 刘力婕, 邹艳玲, 薛志芳. 等快速康复外科在胰腺癌术后对血清 IL-6、IL-10、TNF- $\alpha$  水平的影响[J]. *重庆医学*, 2015, 44(19): 2035-2037.
- [10] 芦良花, 邹琦, 荆华. 心脏介入术前饮食管理方法探讨[J]. *护士进修杂志*, 2013, 28(17): 1596-1598.
- [11] 张华, 辛文斌, 王旭, 等. 利用利多卡因调制栓塞剂在肝癌 TACE 治疗中的镇痛作用[J]. *泰山医学院学报*, 2014, 35(7): 584-585.
- [12] 彭南海, 马嫦娥, 陈月英. 老年腹部创伤患者术后 DVT 高危风险的筛查及护理[J]. *中华护理杂志*, 2013, 48(6): 494-496.

(收稿日期:2017-06-16 修回日期:2017-08-23)