

· 论 著 · doi:10.3969/j.issn.1671-8348.2018.16.005

上斜方肌肌皮瓣在舌鳞癌术后缺损即刻修复的临床应用*

陈姚地^{1,2}, 刘平¹, 李勇¹, 赵洪伟^{1,3△}

(1. 重庆医科大学附属口腔医院口腔颌面外科 401147; 2. 口腔疾病与生物医学重庆市重点实验室 401147; 3. 重庆市高校市级口腔生物医学工程重点实验室 401147)

[摘要] **目的** 探讨以颈横动脉为蒂的上斜方肌肌皮瓣修复舌鳞癌术后缺损的临床应用效果。**方法** 2013 年 1 月至 2015 年 12 月对 16 例经病理确诊的舌鳞癌患者均行舌颈联合根治性颈清术,术中采用以颈横动脉为蒂的上斜方肌肌皮瓣同期修复舌缺损。供区创面直接拉拢缝合,未行植皮。**结果** 16 例患者皮瓣全部成活,皮瓣成活率为 100%。术后早期再造舌外形和功能较差。术后 3 个月至 1 年,皮瓣出现黏膜化,患者的语言、咀嚼和吞咽功能改善明显。**结论** 以颈横动脉为蒂的上斜方肌肌皮瓣是修复舌鳞癌术后缺损理想的皮瓣之一。

[关键词] 舌;肿瘤;鳞状细胞;斜方肌肌皮瓣;修复**[中图分类号]** R730.261**[文献标识码]** A**[文章编号]** 1671-8348(2018)16-2131-03

Clinical application of superior trapezius myocutaneous flap for immediate restoration of tongue defect after the operation of tongue squamous cell carcinoma*

CHEN Yaodi^{1,2}, LIU Ping¹, LI Yong¹, ZHAO Hongwei^{1,3△}

(1. Department of Maxillofacial Surgery, Stomatological Hospital of Chongqing Medical University, Chongqing 401147, China; 2. Chongqing Key Laboratory of Oral Diseases and Biomedical Sciences, Chongqing 401147, China; 3. Colleges and Universities in Chongqing Municipal Oral Key Laboratory of Biomedical Engineering, Chongqing 401147, China)

[Abstract] **Objective** To evaluate the clinical effect of superior trapezius myocutaneous (STM) flap with the transverse cervical artery (TCA) in reconstruction of tongue defects immediately after the neck dissection of tongue squamous cell carcinoma. **Methods** From January 2013 to December 2015, the combined radical neck dissection was carried out in 16 patients of tongue squamous cell carcinoma in our institute. All tongue defects were reconstructed by the STM with the TCA. The donor sites were closed directly without skin grafting. **Results** All flaps survived, and the success rate was 100%. Primarily, the morphology and function of the reconstructed tongues were dissatisfactory. Three months to one year after operation, the mucosalization of flaps appeared, and the functions of speech, mastication and swallowing improved obviously. **Conclusion** The STM with TCA is one of the ideal flap for reconstructing the postoperative defects of tongue squamous cell carcinoma.

[Key words] tongue; neoplasms, squamous cell; trapezius myocutaneous flap; reconstruction

舌鳞状细胞癌(tongue squamous cell carcinoma, TSCC)是口腔颌面部常见恶性肿瘤之一,其恶性程度高,侵袭性强,易发生颈淋巴结转移,术后复发率高,临床上常行舌颌颈联合根治术,术后常遗留舌大面积缺损和口底组织缺损,对缺损的修复一直是口腔颌面外科医生的工作重点和难点^[1-2]。1979 年首次报道上斜方肌肌皮瓣修复头颈肿瘤术后缺损^[3],之后研究者们不断改进并运用于临床。2013 年 1 月至 2015 年 12 月重庆医科大学附属口腔医院口腔颌面外科采用

以颈横动脉为蒂的上斜方肌肌皮瓣修复 16 例舌鳞癌患者术后缺损,并行舌再造术,获得满意的临床效果,现报道如下。

1 资料与方法

1.1 一般资料 2013 年 1 月至 2015 年 12 月收治的 16 例舌鳞癌患者中男 12 例,女 4 例;年龄 42~74 岁,平均(53.00±2.68)岁。所有患者均经病理诊断为舌鳞癌,肿瘤 TNM 分期为:T₁N₁M₀ 2 例,T₂N₁M₀ 3 例,T₂N₂M₀ 8 例,T₃N₂M₀ 3 例。纳入标准:(1)患者

* 基金项目:重庆市医学科研计划[2015ZDXM019,2016(社)07]。
通信作者,E-mail:bradfordwei@163.com。

作者简介:陈姚地(1992-),在读硕士,主要从事口腔颌面外科方面的

无全身其他系统疾病；(2)既往无其他肿瘤病史；(3)无手术史和外伤史；(4)无舌鳞癌放化疗史。排除标准：(1)患侧颈部有手术史和外伤史；(2)有服用药物治疗其他疾病史。所有患者全部采用上斜方肌肌皮瓣即刻修复。

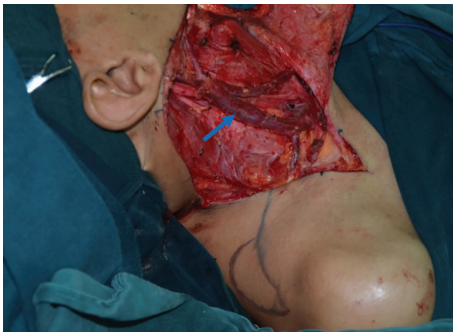1.2 方法

1.2.1 手术设计

所有患者均行舌颈联合根治术，主要包括原发病灶切除+同侧口底全层及舌下腺+同侧根治性颈淋巴结清扫术。所有患者均未行预防性气管切开术。

1.2.2 皮瓣设计和制备

在设计颈部淋巴结清扫切口时，同时设计上斜方肌肌皮瓣，皮瓣的血管蒂长度应能到达舌缺损与口底缺损交界处。通常以位于斜方肌后缘 3~5 cm 为宜，设计以颈横动脉为蒂的上斜方肌肌皮瓣。根据缺损大小制备皮瓣，以不超过缺损大小 2 mm 为宜；过大会显臃肿，过小会组织量不足。皮瓣制备后通常可潜行分离后直接拉拢缝合。皮瓣制备是在行根治性颈淋巴结清扫术中保留颈外静脉的前提下，解剖和处理颈内静脉近心端后，行锁骨上三角清扫时于椎前筋膜的浅面寻找并仔细解剖颈横动静脉，沿血管束线结扎其分支，向远心端分离至血管进入斜方肌处(图 1)。若术中颈横静脉汇入颈内静脉应在汇入处上端切断并结扎颈内静脉，以保证静脉回流和血管蒂的长度。血管束应适当保留一些周围组织形成血管蒂，尤其是进入斜方肌处。



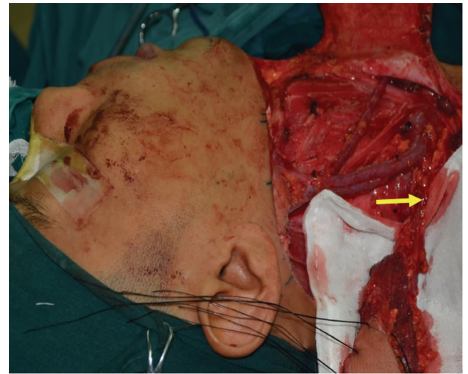
蓝色箭头：示颈外静脉；黄色箭头：示颈横静脉汇入颈外静脉

图 1 颈淋巴结清扫术与上斜方肌肌皮瓣的设计

1.2.3 皮瓣完成

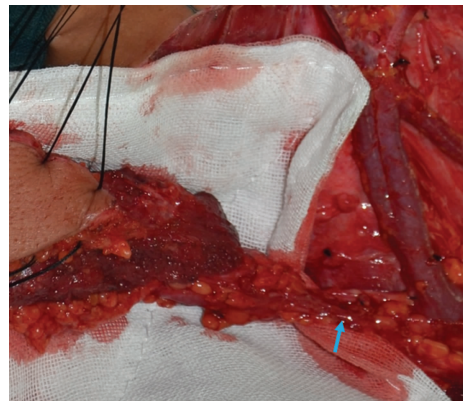
根据术前皮瓣设计范围先切开肌皮瓣远端的皮肤及皮下组织，从深筋膜层逆行向血管近心端分离皮瓣，至肩颈角处。术者视口底组织缺损情况将斜方肌上部或下部部分肌纤维断离(若口底组织缺损较多，可制备嵌合皮瓣；左侧可多切取斜方肌上部肌纤维组织，右侧需调整皮瓣设计上移并切取皮瓣之外下份肌纤维组织形成嵌合皮瓣，将其相应肌瓣修复口底缺损)从斜方肌深面分离形成肌皮瓣和肌瓣。制备肌皮瓣时，可用 1# 丝线将皮肤、皮下组织、筋膜和肌组织全层缝合，避免皮下组织移位而影响皮瓣的血供(图 2、3)。皮瓣切取时要仔细观察皮瓣和肌

瓣的血供，仔细检查肌瓣的血供，减少肌瓣转移后的部分坏死或全部坏死。如高度不足，可将颈横动脉浅支近心端解剖分离达所需长度。供区遗留创面，可潜行分离后直接拉拢缝合。



黄色箭头：示颈横动静脉血管蒂

图 2 上斜方肌肌皮瓣制备



蓝色箭头：示颈横静脉；黄色箭头：示颈横动脉

图 3 上斜方肌肌皮瓣的血供(颈横动静脉)

1.2.4 舌缺损的修复

将上斜方肌肌皮瓣转移至口腔内，与残留的舌组织对合按肌束的前后向与残留舌体的前后向作定点缝合，以保证再造舌的前后向运动嵌合皮瓣中的肌瓣可以修复口底缺损，并分层严密缝合，避免形成无效腔(图 4)。在瓣的基底部放置引流管于颌下引流，颈部引流管在颈后三角的后上外和斜方肌供区处进行引流。术后常规应用抗菌药物，预防感染，鼻饲流质 1 周。

2 结果

16 例患者的上斜方肌皮瓣均全部成活，皮瓣成活率 100%。术后 3~6 个月皮瓣发生不同程度的萎缩。术后 3 个月至 1 年，可见皮瓣无明显萎缩，皮瓣呈现黏膜化，类似口腔黏膜形态，质地良好，色泽正常，但无味觉、触觉。由图 5 可见，上斜方肌肌皮瓣修复舌癌术后缺损 2 年，皮瓣无明显萎缩，色泽正常，部分出现黏膜化。患侧舌的早期动度主要依靠残留舌体的运动，再造舌无明显动度。术后 3 个月内患者的语言、吞咽等功能较差，但 3~6 个月后患者语言清晰度、吞咽、咀嚼等功能均有不同程度改善。

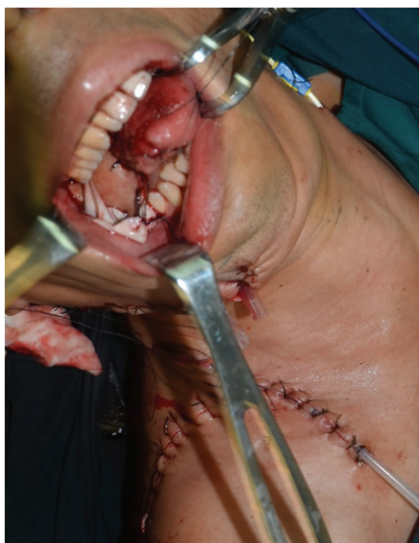

图 4 上斜方肌肌皮瓣转移至口腔内修复舌缺损

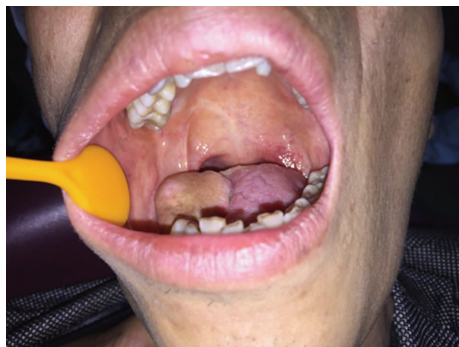

图 5 上斜方肌肌皮瓣修复舌癌术后缺损 2 年

3 讨 论

舌是一个由诸多肌肉构成和多种神经参与的运动复杂而灵活的器官,并且舌的血供和淋巴引流丰富。舌鳞癌常易早期出现淋巴结转移,治疗方案多采用舌颌颈联合根治术,其术后缺损多系复合组织缺损。尽管临床上运用不同类型的组织瓣修复,但无法进行缺损部位的三维重建,提高患者的生存质量,尤其是口底区域遗留的无效腔,常出现术后积血和积液,从而导致术后发生感染、瘘道,甚至出血危及患者生命^[4]。

采用双瓣或多瓣修复复合组织缺损是目前的主要修复方法之一,但常需多套供受区血管或进行皮瓣串联。多瓣联合修复的缺陷较多:(1)供区越多,损伤和并发症也相应增加;(2)技术要求高和手术时间延长,增加了手术和麻醉的风险。因此,采用单一嵌合皮瓣修复舌-口底复合组织缺损是非常必要。徐中飞等^[5]采用股前外侧穿支嵌合皮瓣修复 66 例头颈肿瘤根治术后缺损,认为该瓣是修复复合组织缺损的理想选择。但是文献报道股前外侧穿支血管缺如的比例为 0.9%~5.4%^[6],并且要求术者具备较高的显微外科技术。临床上是否可采用带蒂的嵌合皮瓣来修复舌的复合组织缺损值得探索和研究。

由于斜方肌血供的动静脉解剖恒定,其制备上斜方肌肌皮瓣的成活率高^[7]。笔者根据皮瓣外科得失比原则,制备上斜方肌肌皮瓣对 16 例行舌颈联合根治术的患者行复合组织缺损修复,结果显示上斜方肌肌皮瓣皮肤颜色和质地与头颈部相近,血管蒂的长度能到达舌缺损,并可以避免出现颈下岛状皮瓣移植后的毛发再生(多系年轻男性患者),符合美学要求^[8-9]。手术区与恶性肿瘤根治术在同一术区,术前准备需垫高肩部,不需要更换体位,可以直接切取皮瓣。本研究中保留颈外静脉可预防肌皮瓣的静脉回流障碍^[10]。术者行锁骨上三角清扫时于椎前筋膜的浅面可清晰地解剖颈横血管。手术操作可由一组术者完成,方便、省时、省力。术中根据组织缺损程度来制备嵌合皮瓣,将肌瓣直接修复口底缺损。缺点是少数患者受血管蒂及其高度限制,较之游离皮瓣,有明显不足^[11]。针对这一缺点,术者可以将皮瓣设计远离斜方肌前缘,延长血管蒂的长度。由于中下部肌及深面肌如肩胛提肌、菱形肌等具有旋转肩胛骨和上提肩峰功能,本研究中患者的颈肩部功能无明显影响。供区位置相对隐蔽,一般可拉拢或潜行分离后直接缝合。

虽然以颈横动脉为蒂的上斜方肌肌皮瓣无神经支配,其修复舌缺损仍为静态修复,再造舌可通过残留的舌组织运动但仍可改善舌语音、咀嚼和吞咽功能。本研究中患者采用上斜方肌肌皮瓣修复舌缺损,3 个月内的语音和吞咽功能改善不明显,但 3~6 个月后患者语言清晰度、吞咽、咀嚼等功能均有不同程度改善。可能与残余舌体的大小有一定关系,说明上斜方肌肌皮瓣在舌鳞癌术后缺损即刻修复的临床应用是可行的。以颈横动脉为蒂的上斜方肌肌皮瓣是修复舌鳞癌患者术后缺损的理想皮瓣之一。副神经化上斜方肌肌皮瓣修复舌缺损是否有利于改善舌功能有待进一步深入研究。

参考文献

- [1] YOKOTA T, IIDA Y, OGAWA H, et al. prognostic factors and multidisciplinary postoperative chemoradiotherapy for clinical T4a tongue cancer[J]. *Oncology*, 2016, 91(2):78-84.
- [2] ZHANG S, CHEN W, CAO G, et al. pedicled supraclavicular artery island flap versus free radial forearm flap for tongue reconstruction following hemiglossectomy[J]. *J Craniofac Surg*, 2015, 26(6):e527-530.
- [3] DEMERGASSO F, PIAZZA M V. Trapezius myocutaneous flap in reconstructive surgery for head and neck cancer: an original technique[J]. *Am J Surg*, 1979, 138(4):533-536.
- [4] NAVARRO-VILA C, BORJA-MORANT(下转第 2139 页)

- functional outcome after stroke in young adults [J]. *J Neurol Neurosurg Psychiatry*, 2015, 86(10):1120-1126.
- [5] NAESS H, LUNDE L, BROGGER J. The triad of pain, fatigue and depression in ischemic stroke patients; the Bergen Stroke Study [J]. *Cerebrovasc Dis*, 2012, 33(5):461-465.
- [6] VINCENT-ONABAJO G, ADAMU A. Impact of post-stroke fatigue on health-related quality of life of nigerian stroke survivors [J]. *J stroke*, 2014, 16(3):195-201.
- [7] CROSBY G A, MUNSHI S, KARAT A S, et al. Fatigue after stroke; frequency and effect on daily life [J]. *Disabil Rehabil*, 2012, 34(8):633-637.
- [8] ESKES G A, LANCTÔT K L, HERRMANN N, et al. Canadian stroke best practice recommendations; mood, cognition and fatigue following stroke practice guidelines, update 2015 [J]. *Int J Stroke*, 2015, 10(7):1130-1140.
- [9] 科瑞恩·格莱斯. 质性研究方法导论 [M]. 4 版. 王中会, 李芳英, 译. 北京: 中国人民大学出版社, 2013:137-138.
- [10] ORMSTAD H, AASS H C, AMTHOR K F, et al. Serum cytokine and glucose levels as predictors of poststroke fatigue in acute ischemic stroke patients [J]. *J Neurol*, 2011, 258(4):670-676.
- [11] ORMSTAD H, AASS H C, AMTHOR K F, et al. Serum levels of cytokines, glucose, and hemoglobin as possible predictors of poststroke depression, and association with poststroke fatigue [J]. *Int J Neurosci*, 2012, 122(11):682-690.
- [12] WU S, MEAD G, MACLEOD M, et al. Model of understanding fatigue after stroke [J]. *Stroke*, 2015, 46(3):893-898.
- [13] DUNCAN F, LEWIS S J, GREIG C A, et al. Exploratory longitudinal cohort study of associations of fatigue after stroke [J]. *Stroke*, 2015, 46(4):1052-1058.
- [14] BECKER K, KOHEN R, LEE R, et al. Poststroke fatigue; hints to a biological mechanism [J]. *J Stroke Cerebrovasc Dis*, 2015, 24(3):618-621.
- [15] 陈仰昆, 蓝燕红, 李婉仪, 等. 乌灵胶囊治疗卒中后疲劳的疗效 [J]. *广东医学*, 2014, 35(4):599-601.
- [16] 尹洪娜, 郭玉怀, 李全. 针刺百会、四神聪配合康复训练对卒中后疲劳的疗效观察 [J]. *中国中医急症*, 2016, 25(9):1746-1748.
- [17] 杨莉莉, 孙秋华, 沈勤, 等. 耳穴贴压缓解脑卒中后疲劳临床研究 [J]. *护理学杂志*, 2012, 27(3):34-36.
- [18] CHOI-KWON S, MITCHELL P H, KIM J S. Nursing interventions for poststroke fatigue [J]. *Stroke*, 2015, 46(10):e224-227.
- [19] KIM I. Effects of an enjoyable nurse-led intervention to promote movement in poststroke inpatients [J]. *Clin Nurs Res*, 2012, 21(4):390-405.
- [20] JOHANSSON B, BJUHR H, RÖNNBÄCK L. Mindfulness-based stress reduction (Mbsr) improves long-term mental fatigue after stroke or traumatic brain injury [J]. *Brain Inj*, 2012, 26(13/14):1621-1628.
- [21] ZEDLITZ A M, RIETVELD T C, GEURTS A C, et al. Cognitive and graded activity training can alleviate persistent fatigue after stroke: a randomized, controlled trial [J]. *Stroke*, 2012, 43(4):1046-1051.

(收稿日期:2017-10-18 修回日期:2017-12-26)

(上接第 2133 页)

- A, CUESTA M, et al. Aesthetic and functional reconstruction with the trapezius osseomyocutaneous flap and dental implants in oral cavity cancer patients [J]. *J Craniomaxillofac Surg*, 1996, 24(6):322-329.
- [5] 徐中飞, 代炜, 张恩礁, 等. 股前外侧穿支嵌合皮瓣修复头颈肿瘤根治术后缺损 [J]. *上海口腔医学杂志*, 2012, 21(1):107-112.
- [6] HSICH C H, YAN J C, CHEN C C, et al. Alternative reconstructive choices for anterolateral thigh flap dissection in cases in which no sizable skin perforator is available [J]. *Head Neck*, 2009, 31(5):571-575.
- [7] CAN A, ORGILL D P, DIETMAR ULRICH J O, et al. The myocutaneous trapezius flap revisited; a treatment algorithm for optimal surgical outcomes based on 43 flap reconstructions [J]. *J Plast Reconstr Aesthet Surg*, 2014, 67(12):1669-1679.
- [8] OU K L, DAI Y H, WANG H J, et al. The lower trapezius musculocutaneous flap for head and neck reconstruction; two decades of clinical experience [J]. *Ann Plast Surg*, 2013, 71(Suppl 1):S48-54.
- [9] YANG Z H, ZHANG D M, CHEN W L, et al. Reconstruction of through-and-through oral cavity defects with folded extended vertical lower trapezius island myocutaneous flap [J]. *Br J Oral Maxillofac Surg*, 2013, 51(8):731-735.
- [10] SADIGH P L, CHANG L R, HSIEH C H, et al. The trapezius perforator flap; an underused but versatile option in the reconstruction of local and distant soft-tissue defects [J]. *Plast Reconstr Surg*, 2014, 134(3):449e-456e.
- [11] Rozen W M, Fox C M, Leong J, et al. The "chimeric" trapezius muscle and fasciocutaneous flap (dorsal scapular artery perforator flap); a new design for complex 3-dimensional defects [J]. *Ann Plast Surg*, 2013, 71(5):528-532.

(收稿日期:2017-10-22 修回日期:2018-02-02)