

论著·基础研究 doi:10.3969/j.issn.1671-8348.2019.16.007

网络首发 https://kns.cnki.net/KCMS/detail/50.1097.R.20190424.1722.046.html(2019-04-25)

金蝉花多糖对四氯化碳诱导小鼠肝纤维化的治疗作用及其机制研究*

温萍,陈盛铎[△],王家瑞,车巍,郑兵,梁海莉

(湖北省中医院花园山院区肝病科,武汉 430061)

[摘要] **目的** 探讨金蝉花多糖对四氯化碳诱导小鼠肝纤维化的治疗作用及其机制。**方法** 选取 90 只雄性小鼠,依体质量均衡分组:正常组,模型组,秋水仙碱组和金蝉花多糖低、中、高剂量组。除正常组外,其余组均通过每周 2 次的皮下四氯化碳注射(1.0 mg/kg)建立小鼠肝纤维化模型,7 周后,秋水仙碱组,金蝉花多糖低、中、高剂量组分别持续灌胃秋水仙碱 0.1 mg/kg,金蝉花多糖 0.5 mg/kg(低剂量)、1.0 mg/kg(中剂量)和 2.0 mg/kg(高剂量)2 次/d,共 3 周。第 10 周处死小鼠并计算肝指数;Masson 染色观察肝组织重构;比色法测定血浆中丙氨酸氨基转移酶(ALT)和天冬氨酸氨基转移酶(AST)水平;酶联免疫吸附法测定外周血 γ -干扰素(IFN- γ)、白细胞介素-4(IL-4)和转化生长因子- β (TGF- β)水平;RT-qPCR 检测肝组织 α -肌动蛋白(α -SMA)、I 型胶原和 TGF- β mRNA 水平;流式细胞仪检测外周血 Tregs 比例变化。**结果** 模型组小鼠诱导 7 周起体质量、外周血 IFN- γ 和 Th1/Th2 水平明显低于正常组($P < 0.05$),肝指数,纤维化比例,肝组织羟脯氨酸、 α -SMA mRNA、I 型胶原 mRNA、TGF- β mRNA 水平,外周血 AST、ALT、IL-4、TGF- β 水平和 Tregs 比例明显高于正常组($P < 0.05$);诱导 10 周时,金蝉花多糖中、高剂量组体质量明显高于模型组($P < 0.05$),和秋水仙碱组比较差异无统计学意义($P > 0.05$)。金蝉花多糖中、高剂量组肝指数,纤维化比例,肝组织羟脯氨酸、 α -SMA mRNA、I 型胶原 mRNA、TGF- β mRNA 水平,外周血 ALT、AST、IL-4、TGF- β 、Tregs 比例,均明显低于模型组($P < 0.05$),外周血 IFN- γ 及 Th1/Th2 明显高于模型组($P < 0.05$);与秋水仙碱组相比,金蝉花多糖中、高剂量组肝指数,纤维化比例,外周血 TGF- β 水平、Tregs 比例、IL-4 水平,肝脏组织 TGF- β mRNA 水平明显降低($P < 0.05$),外周血 IFN- γ 及 Th1/Th2 明显升高($P < 0.05$),金蝉花多糖高剂量组肝组织羟脯氨酸、 α -SMA mRNA、I 型胶原 mRNA 及外周血 ALT、AST 明显降低($P < 0.05$)。**结论** 金蝉花多糖通过下调 Tregs 比例进而降低促纤维化因子 TGF- β 水平,同时调控 Th1/Th2 反应平衡,对四氯化碳诱导的肝纤维化小鼠具有治疗保护作用。

[关键词] 秋水仙碱;肝硬化;T 淋巴细胞,调节性;金蝉花多糖;Th1/Th2 极化**[中图分类号]** R575.2**[文献标识码]** A**[文章编号]** 1671-8348(2019)16-2728-06

Therapeutic effect and mechanism of Cicada polysaccharide on carbon tetrachloride-induced liver fibrosis in mice*

WEN Ping, CHEN Shengduo[△], WANG Jiarui, CHE Wei, ZHENG Bing, LIANG Haili

(Department of Hepatology, Huayuanshan Hospital Area of Hubei

Provincial Hospital, Wuhan, Hubei 430061, China)

[Abstract] **Objective** To investigate the effects and mechanism of Cicadae polysaccharide on liver fibrosis induced by carbon tetrachloride in mice. **Methods** Ninety male mice were divided into the control group, the model group, the colchicine group and the low, medium, high dose of Cicadae polysaccharide group. Except for the control group, the mice liver fibrosis models in the other groups were established by injecting of carbon tetrachloride (1 mg/kg) twice a week. After 7 weeks, the colchicine and Cicadae polysaccharide group were orally administrated with 0.1 mg/kg of colchicine, 0.5 mg/kg (low dose), 1.0 mg/kg (medium dose) and 2.0 mg/kg (high dose) of Cicadae polysaccharide twice a day, for 3 weeks, respectively. After 10 weeks, the mice were sacrificed and liver tissue was weighed to calculate the liver index. Masson staining was used to observe the pathological remodeling, the levels of aspartic aminotransferase (AST) and alanine aminotransferase (ALT) in peripheral blood were detected by colorimetry method, and levels of IFN- γ , IL-4 and TGF- β in peripheral blood were tested by ELISA. α -SMA, collagen type I and TGF- β mRNA levels in liver tissue were detected by RT-qPCR, and the proportion of Tregs in peripheral blood was detected by flow cytometry. **Results** The

* 基金项目:国家中医临床研究基地业务建设科研专项(JDZX2012059)。 作者简介:温萍(1963-),副主任医师,本科,主要从事中西医结合治疗传染病研究。[△] 通信作者,E-mail:chenshengduo@126.com。

body weight and the levels of peripheral blood IFN- γ and Th1/Th2 in the model group were significantly lower than that in the control group ($P < 0.05$), the liver index, the ratio of fibrosis, the expression levels of liver hydroxyproline, liver α -SMA mRNA, liver collagen type I mRNA, liver TGF- β mRNA and AST, ALT, IL-4, Tregs ratio and TGF- β of peripheral blood were significantly higher than those in the control group ($P < 0.05$). Body weight of the low, medium and high dose of Cicadae polysaccharide group increased gradually, and the medium and high dose of Cicadae polysaccharide group was significantly higher than that of the model group after 10 weeks ($P < 0.05$), and there was no significant difference with the colchicine group ($P > 0.05$). The liver index, the ratio of liver tissue fibrosis, the expression levels of liver hydroxyproline, liver α -SMA mRNA, liver collagen type I, liver TGF- β mRNA, and the expression levels of peripheral blood AST, ALT, IL-4, TGF- β and Tregs ratio in the middle and high dose of Cicadae polysaccharide group were significantly lower than that of the model group ($P < 0.05$), while the peripheral blood levels of IFN- γ and Th1/Th2 were significantly increased in the model and high dose of Cicadae polysaccharide group when compared with model group ($P < 0.05$). Compared with colchicine group, the liver index, the ratio of fibrosis, the expression levels of peripheral blood TGF- β , peripheral blood IL-4, peripheral blood Tregs ratio and liver TGF- β mRNA in the middle and high dose of Cicadae polysaccharide group were significantly increased, while the liver hydroxyproline, liver α -SMA mRNA, liver collagen type I, and the peripheral blood AST, ALT IL-4 in the high dose of Cicadae polysaccharide group decreased obviously ($P < 0.05$). **Conclusion** Cicadae polysaccharide has protective effect on the liver fibrosis induced by carbon tetrachloride in mice via reducing Tregs ratio, and TGF- β level, and regulating the balance of Th1/Th2.

[Key words] colchicine; liver cirrhosis; T-lymphocytes, regulatory; cicadae polysaccharide; Th1/Th2 polarization

肝纤维化是因肝炎病毒、乙醇、毒素等引起免疫炎症损伤诱发的慢性渐变型疾病病理变化,以不可逆细胞外基质堆积引起肝脏组织重塑为主要病理特点^[1]。临床数据显示,多种慢性肝脏疾病常在发病早期不可逆转、反复刺激损伤时,最终发展成纤维化病理变化,进而引发肝功能丧失,威胁生命,而及时的干预可有效抑制纤维化的发生发展^[2]。然而,目前以抗有丝分裂药物秋水仙碱为主的抗纤维化药物因为其无限制性的细胞毒作用在临床应用中受限^[3]。同时,研究证实,在肝纤维化发生发展过程中,以转化生长因子- β (transforming growth factor- β , TGF- β)为主的由多种免疫细胞和肝细胞合成分泌的炎症相关细胞因子参与调节纤维化病程,促使炎症反应向纤维化形态转化^[3-4]。且免疫调节剂在纤维化临床干预治疗中具有有良好的应用前景^[5]。

传统中草药金蝉花(cordyceps cicadae)中提取的金蝉花多糖(cicadas polysaccharides)具有提高机体免疫力的功能,可在体外同时激活 T 淋巴细胞和 B 淋巴细胞,并促进其增殖^[6]。同时,其可有效减少肾脏细胞外基质的合成,抑制肾纤维化^[7]。金蝉花多糖安全性高,对正常细胞影响小^[8],因而,金蝉花多糖在纤维化治疗中具有广阔前景。然而,目前对金蝉花多糖的作用效应及其机制尚不明确^[8-9]。因此,本研究拟观察金蝉花多糖对皮下注射四氯化碳诱导小鼠急性肝纤维化的保护作用,并探讨其对 Tregs 的影响,为金蝉花多糖在临床应用于急性肝纤维化提供实验研究依据,现报道如下。

1 材料与方法

1.1 材料

1.1.1 实验药物 金蝉花多糖为陕西斯诺特生物技术有限公司产品,含量 65%,中国药典 CP2010,货号 snt3688。实验前用磷酸盐缓冲液(PBS)配制成 200 mg/mL 溶液。秋水仙碱为西双版纳州医药有限责任公司产品,中国药典 CP2010,国药准字 H53021369。实验前 PBS 配制成 0.01 mg/mL 溶液。

1.1.2 动物和分组 无特定病原体(SPF)级 C57BL/6 雄性小鼠 90 只(华中科技大学同济医学院动物医学中心,动物许可证号 SCXK20150012),依体质量均衡分组为:正常组,模型组,秋水仙碱组(0.1 mg/kg)和金蝉花多糖低剂量(0.5 mg/kg)、中剂量(1.0 mg/kg)和高剂量(2.0 mg/kg)组,每组 15 只。由于四氯化碳模型毒性高,致死性高(虽然本实验中动物死亡较少),其模型个别出现状态较差,可能致使个别四氯化碳模型小鼠在给予干预后无明显的变化,虽然总体统计有显著性差异,但动物实验差异大,因此在保证数据结果符合最初统计分析的基础上,对个别小鼠数据进行剔除,均保留 10 只小鼠作为最终数据展示。

1.1.3 试剂 四氯化碳购自德州润昕实验仪器有限公司,Masson 染液购自武汉塞维尔生物技术有限公司,小鼠血浆丙氨酸氨基转移酶(ALT)和天冬氨酸氨基转移酶(AST)和组织羟脯氨酸水平检测试剂盒购自天津碧云天生物技术有限公司,小鼠 γ -干扰素(IFN- γ)、白细胞介素-4(IL-4)、转化生长因子- β (TGF- β)和 α -肌动蛋白(α -SMA)ELISA 检测试剂盒

购自武汉博士德生物技术有限公司,小鼠单核淋巴细胞分离液购自天津市灏洋生物制品科技有限责任公司,小鼠 CD4-别藻蓝蛋白(APC)和 CD25-异硫氰酸荧光素(FITC)流式抗体购自北京 BioLegend 公司。

1.1.4 仪器 正置荧光显微镜和相差显微镜(日本 Olymics 公司);低温高速离心机(德国 Thermo Fisher 公司);C6 流式细胞仪(美国 BD 公司);多功能酶标仪(美国 BioTek 公司)。

1.2 方法

1.2.1 模型建立与给药 模型组、秋水仙碱组和金蝉花多糖组通过皮下注射四氯化碳(1.0 mg/kg)建立小鼠肝纤维化模型,每周 2 次,共 7 周。正常组同时给予橄榄油。随后,秋水仙碱组灌胃给予秋水仙碱溶液 300 μ L,各金蝉花多糖组灌胃均给予金蝉花多糖 300 μ L,2 次/d,共 3 周。期间小鼠自由饮食。

1.2.2 体质量、存活率和肝指数分析 实验期间,记录小鼠体质量,分析给药前后小鼠体质量变化,并于实验结束后,处死小鼠去除肝脏,称质量后计算肝指数,公式为:肝指数=肝脏湿质量(mg)/体质量(g)。

1.2.3 羟脯氨酸水平检测 称取各组小鼠肝脏 100 mg,加入浓盐酸后高压溶解,并用 1 mol/L NaOH 调节 pH=7.0。采用氯胺-T 法检测羟脯氨酸水平,于 560 nm 检测吸光度(A)值,以每克肝组织中羟脯氨酸含量表示(μ g/g)。

1.2.4 组织病理学检测 各组小鼠肝组织置于 4% 多聚甲醛溶液中 48 h,常规石蜡包埋并 5 μ m 切片后,进行 Masson 染色。胶原沉积程度用 Image-Pro Plus 6.0 软件分析。

1.2.5 外周血 ALT、AST 水平检测 眼球取血 800 μ L 于肝素钠抗凝采血管中,分取 100 μ L 后 3 000 r/min 离心取血浆,吸取 50 μ L 置于玻璃试管中,按照试剂盒说明检测血浆 ALT 和 AST 水平。

1.2.6 外周血 IFN- γ 、IL-4 和 TGF- β 水平检测 取 100 μ L 新鲜分离的血浆,按照 ELISA 试剂盒说明,检测肝组织匀浆液中 IFN- γ 、IL-4 和 TGF- β 的水平。

1.2.6 肝组织 α -SMA、I 型胶原、TGF- β mRNA 水平检测 采用 TRIzol 一步法提取 100 mg 肝组织总 RNA,并使用 NanoDrop2000 对 RNA 浓度和纯度进

行检测。参照逆转录试剂盒(美国 Thermo fisher 公司)操作步骤说明将 500 ng 总 RNA 反转录为 cDNA。以 TE 溶液稀释 cDNA 至 10 ng/ μ L,按照 RT-qPCR 说明,取 10 ng cDNA 作为反应模版,15 μ L PCR 反应体系,反应程序:95 $^{\circ}$ C 预变性 5 min;95 $^{\circ}$ C 变性 30 s,58 $^{\circ}$ C 退火 30 s,72 $^{\circ}$ C 延伸 1 min,循环 35 次;72 $^{\circ}$ C 终延伸 5 min。扩增结束后制作融解曲线,以甘油醛-3-磷酸脱氢酶(GAPDH)为内参,计算 α -SMA、I 型胶原和 TGF- β mRNA 水平。引物序列:TGF- β ,正向 5'-AAA ATC AAG TGT GGA GCA AC-3',反向 5'-CCA CGT GGA GTT TGT TAT CT-3',扩增产物大小 224 bp; α -SMA,正向 5'-ATC TGG CAC CAC TCT TTC TA-3',反向 5'-GTA CGT CCA GAG GCA TAG AG-3',扩增产物大小 191 bp;I 型胶原,正向 5'-GCT CCT CTT AGG GGC CAC T-3',反向 5'-CCA CGT CTC ACC ATT GGG G-3',扩增产物大小 103 bp;GAPDH,正向 5'-AGG TCG GTG TGA ACG GAT TTG-3',反向 5'-TGT AGA CCA TGT AGT TGA GGT CA-3',扩增产物大小 123 bp。

1.2.7 外周血 Tregs 比例分析 取加入 400 μ L 单核淋巴细胞分离液的流式管,倾斜缓慢加入 400 μ L 抗凝血于流式管中,3 000 r/min 离心取中间单核淋巴细胞层于新流式管中,PBS 洗 2 次后,以 400 μ L PBS 重悬,每 100 微升分为 4 管,分别加入 PBS、CD4-APC、CD25-FITC 和 CD4-APC 与 CD25-FITC 流式抗体各 2 μ L。室温避光孵育 30 min,PBS 洗 2 次后,以 100 μ L PBS 重悬,上机检测。

1.3 统计学处理 采用 SPSS17.0 软件进行统计分析。计量资料以 $\bar{x} \pm s$ 表示,每组数据至少进行 3 次独立实验,组间比较采用 *t* 检验,以 $P < 0.05$ 为差异有统计学意义。

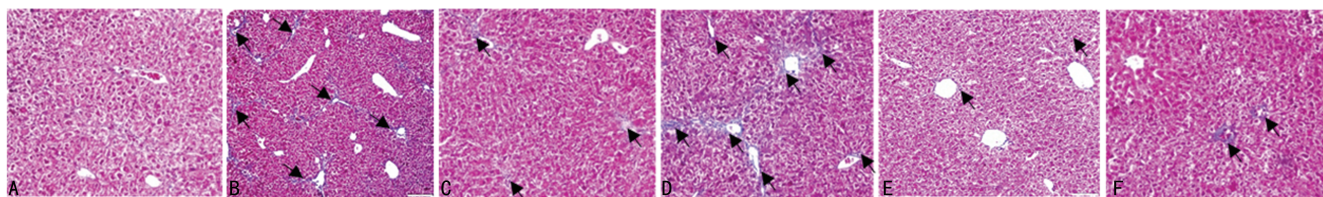
2 结 果

2.1 金蝉花多糖对四氯化碳诱导肝纤维化小鼠体质量和存活率的影响 在给予四氯化碳 7 周时,模型组小鼠体质量明显低于正常组,差异有统计学意义($P < 0.05$);灌胃至 10 周,模型组体质量明显低于秋水仙碱组、金蝉花多糖中剂量组、金蝉花多糖高剂量组,差异有统计学意义($P < 0.05$)。见表 1。

表 1 各组小鼠体质量变化情况($\bar{x} \pm s, g, n=10$)

组别	0 周	7 周	8 周	9 周	10 周
正常组	22.10 \pm 0.79	44.20 \pm 0.81	48.30 \pm 0.64	52.20 \pm 0.71	55.40 \pm 0.69
模型组	22.70 \pm 1.14	38.10 \pm 0.97 ^a	39.80 \pm 0.72 ^a	42.20 \pm 1.32 ^a	43.20 \pm 1.44 ^a
秋水仙碱组	22.60 \pm 1.40	37.70 \pm 3.97 ^a	41.10 \pm 4.67 ^a	44.50 \pm 4.50 ^a	47.40 \pm 4.81 ^{ab}
金蝉花多糖低剂量组	22.40 \pm 1.34	37.90 \pm 2.46 ^a	40.20 \pm 4.65 ^a	41.60 \pm 3.13 ^a	42.20 \pm 4.12 ^a
金蝉花多糖中剂量组	22.60 \pm 1.35	38.00 \pm 3.54 ^a	40.80 \pm 3.68 ^a	42.50 \pm 4.21 ^a	45.20 \pm 3.98 ^{ab}
金蝉花多糖高剂量组	23.00 \pm 1.28	38.30 \pm 3.46 ^a	41.50 \pm 4.24 ^a	44.10 \pm 4.04 ^a	48.20 \pm 4.00 ^{ab}

a: $P < 0.05$, 与正常组比较; b: $P < 0.05$, 与模型组比较



A:正常组;B:模型组;C:秋水仙碱组;D:金蝉花多糖低剂量组;E:金蝉花多糖中剂量组;F:金蝉花多糖高剂量组

图 1 金蝉花多糖对四氯化碳诱导肝纤维化小鼠肝组织形态和病理特征的影响(×100)

2.2 金蝉花多糖对四氯化碳诱导肝纤维化小鼠肝指数和组织重构的影响 模型组肝指数明显高于正常组。通过 Masson 染色发现,模型组肝组织切片的蓝色胶原沉积(黑色箭头所指)面积,即纤维化比例较正常组更大,差异有统计学意义($P < 0.05$)。金蝉花多糖低、中、高剂量组肝指数均明显低于模型组($P < 0.05$),金蝉花多糖中、高剂量组纤维化比例明显低于模型组($P < 0.05$),差异有统计学意义;与秋水仙碱组相比,金蝉花多糖中、高剂量组肝指数及纤维化比例明显降低,差异有统计学意义($P < 0.05$)。见表 2、图 1。

表 2 各组小鼠肝指数和组织结构情况($\bar{x} \pm s, n=10$)

组别	肝指数(mg/g)	纤维化比例(%)
正常组	42.28±0.41	0.28±0.01
模型组	73.43±1.52 ^a	9.55±0.43 ^a
秋水仙碱组	59.48±0.87 ^a	7.13±0.42 ^{ab}
金蝉花多糖低剂量组	66.12±1.23 ^{ab}	9.21±0.54 ^a
金蝉花多糖中剂量组	50.75±1.18 ^{abc}	6.54±0.87 ^{abc}
金蝉花多糖高剂量组	45.53±1.16 ^{abc}	4.23±0.86 ^{abc}

^a: $P < 0.05$,与正常组比较;^b: $P < 0.05$,与模型组比较;^c: $P < 0.05$,与秋水仙碱组比较

2.3 金蝉花多糖对四氯化碳诱导肝纤维化小鼠 ECM 的影响 模型组小鼠羟脯氨酸、 α -SMA 和 I 型胶原均高于正常组,差异有统计学意义($P < 0.05$)。秋水仙碱组,金蝉花多糖中、高剂量组羟脯氨酸、 α -SMA 和 I 型胶原均明显低于模型组,差异有统计学意义($P < 0.05$);与秋水仙碱组相比,金蝉花多糖高剂量组羟脯氨酸、 α -SMA 和 I 型胶原明显降低,差异有统计学意义($P < 0.05$)。见表 3。

表 3 各组小鼠 ECM 的情况($\bar{x} \pm s, n=10$)

组别	羟脯氨酸(μ g/g)	α -SMA mRNA	I型胶原 mRNA
正常组	189.52±22.40	2.12±0.10	1.13±0.06
模型组	444.55±55.43 ^a	8.82±0.38 ^a	4.13±0.32 ^a
秋水仙碱组	336.43±53.90 ^{ab}	4.91±0.70 ^{ab}	3.28±0.51 ^{ab}
金蝉花多糖低剂量组	421.85±82.50 ^a	8.14±0.87 ^a	3.98±0.42 ^a
金蝉花多糖中剂量组	368.54±6.98 ^{ab}	6.65±0.91 ^{ab}	3.34±0.37 ^{ab}
金蝉花多糖高剂量组	257.13±49.42 ^{abc}	3.06±0.81 ^{abc}	2.10±0.48 ^{abc}

^a: $P < 0.05$,与正常组比较;^b: $P < 0.05$,与模型组比较;^c: $P < 0.05$,与秋水仙碱组比较

2.4 金蝉花多糖对四氯化碳诱导肝外周血纤维化小鼠 ALT、AST 的影响 模型组小鼠外周血中 ALT 和 AST 水平明显高于正常组,差异有统计学意义($P < 0.05$);秋水仙碱组,金蝉花多糖中、高剂量组 ALT 和 AST 均明显低于模型组,差异有统计学意义($P < 0.05$);与秋水仙碱组相比,金蝉花多糖高剂量组 ALT 和 AST 明显降低,差异有统计学意义($P < 0.05$)。见表 4。

表 4 各组小鼠 ALT/AST 的情况($\bar{x} \pm s, U/L, n=10$)

组别	ALT	AST
正常组	42.49±7.54	71.28±12.41
模型组	123.55±15.43 ^a	116.43±11.52 ^a
秋水仙碱组	111.43±10.90 ^{ab}	102.48±11.87 ^{ab}
金蝉花多糖低剂量组	116.20±13.42 ^a	112.29±13.56 ^a
金蝉花多糖中剂量组	93.00±15.61 ^{ab}	98.30±13.40 ^{ab}
金蝉花多糖高剂量组	85.13±12.42 ^{abc}	87.53±10.16 ^{abc}

^a: $P < 0.05$,与正常组比较;^b: $P < 0.05$,与模型组比较;^c: $P < 0.05$,与秋水仙碱组比较

2.5 金蝉花多糖对四氯化碳诱导肝纤维化小鼠外周血 IFN- γ 、IL-4 及 Th1/Th2 的影响 相比于正常组,模型组小鼠外周血中 IFN- γ 水平和 Th1/Th2 明显降低,IL-4 水平明显升高,差异有统计学意义($P < 0.05$)。金蝉花多糖中、高剂量组 IFN- γ 水平和 Th1/Th2 均明显高于模型组($P < 0.05$),IL-4 水平明显低于模型组,差异均有统计学意义($P < 0.05$);与秋水仙碱组相比,金蝉花多糖中、高剂量组外周血 IFN- γ 、IL-4 及 Th1/Th2 变化明显,差异有统计学意义($P < 0.05$)。见表 5。

表 5 各组小鼠外周血 IFN- γ 、IL-4 及 Th1/Th2 的情况($\bar{x} \pm s, n=10$)

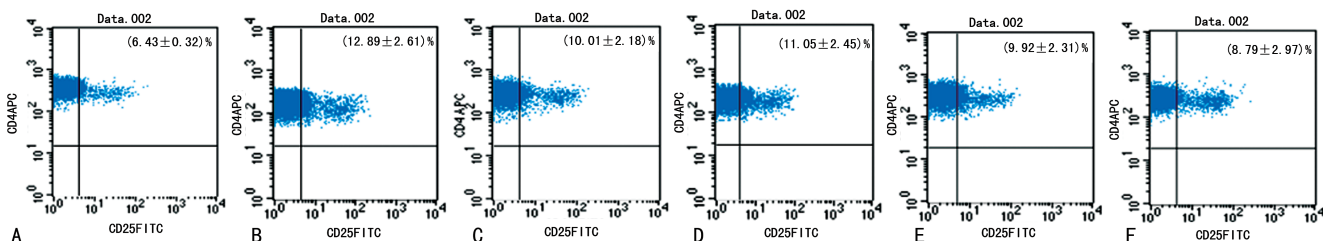
组别	IFN- γ (pg/mL)	IL-4 (pg/mL)	Th1/Th2
正常组	113.89±8.27	41.52±4.48	2.64±0.22
模型组	65.34±13.34 ^a	89.34±5.72 ^a	0.75±0.38 ^a
秋水仙碱组	71.37±12.83 ^{ab}	72.92±6.73 ^{ab}	1.04±0.37 ^{ab}
金蝉花多糖低剂量组	62.42±11.4 ^a	82.30±3.46 ^a	0.75±0.54 ^a
金蝉花多糖中剂量组	83.86±12.8 ^{abc}	61.30±3.46 ^{abc}	1.39±4.24 ^{abc}
金蝉花多糖高剂量组	92.20±15.14 ^{abc}	54.23±6.81 ^{abc}	1.64±0.42 ^{abc}

^a: $P < 0.05$,与正常组比较;^b: $P < 0.05$,与模型组比较;^c: $P < 0.05$,与秋水仙碱组比较

表 6 各组小鼠 TGF- β 和 Tregs 的情况($\bar{x}\pm s, n=10$)

组别	外周血 TGF- β (pg/mL)	肝脏组织 TGF- β mRNA	外周血 Tregs 比例(%)
正常组	119.09 \pm 6.43	2.60 \pm 0.21	6.43 \pm 0.32
模型组	199.84 \pm 9.13 ^a	8.73 \pm 0.32 ^a	12.89 \pm 2.61 ^a
秋水仙碱组	173.18 \pm 7.12 ^{ab}	7.38 \pm 0.87 ^{ab}	10.01 \pm 2.18 ^{ab}
金蝉花多糖低剂量组	182.20 \pm 13.41 ^a	8.30 \pm 0.49 ^a	11.05 \pm 2.45 ^a
金蝉花多糖中剂量组	153.00 \pm 12.22 ^{abc}	7.52 \pm 0.76 ^{abc}	9.92 \pm 2.31 ^{abc}
金蝉花多糖高剂量组	140.78 \pm 16.01 ^{abc}	4.96 \pm 0.62 ^{abc}	8.79 \pm 2.97 ^{abc}

^a: $P<0.05$, 与正常组比较; ^b: $P<0.05$, 与模型组比较; ^c: $P<0.05$, 与秋水仙碱组比较



A: 正常组; B: 模型组; C: 秋水仙碱组; D: 金蝉花多糖低剂量组; E: 金蝉花多糖中剂量组; F: 金蝉花多糖高剂量组

图 2 各组小鼠 Tregs 的流式细胞检测

2.6 金蝉花多糖对四氯化碳诱导肝纤维化小鼠 TGF- β 和 Tregs 的影响 模型组小鼠外周血 TGF- β 水平和 Tregs 比例、肝脏组织 TGF- β mRNA 水平明显高于正常组, 差异有统计学意义($P<0.05$)。金蝉花多糖中、高剂量组外周血 TGF- β 水平和 Tregs 比例、肝脏组织 TGF- β mRNA 水平均明显低于模型组($P<0.05$)。与秋水仙碱组相比, 金蝉花多糖中、高剂量组外周血 TGF- β 水平和 Tregs 比例、肝脏组织 TGF- β mRNA 水平变化明显, 差异有统计学意义($P<0.05$)。见表 6、图 2。

3 讨论

肝纤维化是临床发生比例较高的威胁患者愈后和存活的重要病理变化之一, 其多由毒性物质、乙醇、药物及病毒感染引起, 病情发展迅速, 短期造成肝组织坏死、硬化, 引起肝功能丧失, 严重威胁人类健康。然而, 目前针对肝纤维化的治疗缺乏有效的药物, 秋水仙碱作为可明显抑制成纤维细胞增殖的药物被普遍用于肝纤维化的治疗, 未能取得满意的效果。金蝉花是一种菌体珍贵中药材, 其味甘性汗, 无毒, 具有免疫调节、抗炎抗氧化等作用^[6]。多糖作为金蝉花的主要活性物质, 已被证实是金蝉花药理作用的主体, 其可以增强巨噬细胞吞噬病原体, 调节机体免疫应答^[8]。早期研究证实, 金蝉花多糖对肝纤维化的保护作用与其抗氧化、抑制 NF- κ B 作用相关, 且其对肾脏纤维化亦具有明显的保护作用^[10]。更有研究发现, 纤维化与免疫炎性反应平衡密切相关, 其中, Th1、Th2 反应是介导纤维化病程的重要机制之一^[11-12]。同时, 金蝉花多糖的免疫调节作用是否影响 Th1、Th2 反应平衡及在肝纤维化中的作用少见报道。

本研究通过皮下注射四氯化碳建立肝纤维化小鼠模型。灌胃给予金蝉花多糖 3 周后, 明显抑制肝纤维化小鼠体质量减轻, 提示其可能具有治疗作用。随即, 实验中通过肝指数和组织病理切片 Masson 染色发现其可减轻肝纤维化引起的细胞外基质堆积、重构及肝指数增加。同时, 通过检测羟脯氨酸、 α -SMA 和 I 型胶原等细胞外基质(extracellular matrix, ECM) 单体^[9], 金蝉花多糖具有显著抑制其合成的作用。再者, 金蝉花多糖显著改善肝纤维化小鼠肝功能, 降低 AST 和 ALT。而且, 其上调肝纤维化小鼠外周血中降低的 Th1 细胞因子 IFN- γ , 下调升高的 Th2 细胞因子 IL-4, 引起 Th1/Th2 平衡向 Th1 倾斜^[13], 可能调控精氨酸的代谢, 影响鸟氨酸循环, 对抗纤维化病程^[14]。这可能与金蝉花多糖下调肝纤维化小鼠外周血中升高的 Tregs 细胞及其细胞因子 TGF- β 有关。

综上所述, 本研究证明了金蝉花多糖对四氯化碳诱导的肝纤维化小鼠具有治疗保护作用, 且该效应可能与免疫调节功能密切相关, 包括下调 Tregs 细胞比例进而降低促纤维化因子 TGF- β 水平, 同时调控 Th1/Th2 反应平衡, 促进 Th1 反应及其相关效应分子拮抗肝纤维化。目前, 肝纤维化已经成为危害国人健康的主要病因, 秋水仙碱等传统的临床药物虽然可改善患者生存率, 但其不良反应和非特异性可引起一系列后遗症。本研究选取四氯化碳诱导的肝纤维化小鼠模型为研究对象, 发现金蝉花多糖具有明显的抑制肝纤维化作用, 且优于秋水仙碱。同时其安全性高, 免疫调节功能显著。因此, 本研究为其应用于肝纤维化治疗提供一定新依据, 具有较高的临床应用价值。

参考文献

- [1] DING Z M, XIAO Y, WU X, et al. Progression and regression of hepatic lesions in a mouse model of NASH induced by dietary intervention and its implications in pharmacotherapy[J]. *Front Pharmacol*, 2018, 9(3): 410-422.
- [2] YASAKA K, AKAI H, KUNIMATSU A, et al. Deep learning for staging liver fibrosis on CT: a pilot study [J]. *Eur Radiol*, 2018, 9(6): 1228-1242.
- [3] MUNTONI S, ROJKIND M, MUNTONI S. Colchicine reduces procollagen III and increases pseudocholinesterase in chronic liver disease[J]. *World J Gastroenterol*, 2010, 16(23): 2889-2894.
- [4] YING H Z, CHEN Q, ZHANG W Y, et al. PDGF signaling pathway in hepatic fibrosis pathogenesis and therapeutics (Review) [J]. *Mol Med Rep*, 2017, 16(6): 7879-7889.
- [5] WEBER O, MERCER A A, FRIEBE A, et al. Therapeutic immunomodulation using a virus--the potential of inactivated orf virus[J]. *Eur J Clin Microbiol Infect Dis*, 2013, 32(4): 451-460.
- [6] WENG S C, CHOU C J, LIN L C, et al. Immunomodulatory functions of extracts from the Chinese medicinal fungus *Cordyceps cicadae* [J]. *J Ethnopharmacol*, 2002, 83(1/2): 79-85.
- [7] ZHU R, ZHENG R, DENG Y Y, et al. Ergosterol peroxide from *Cordyceps cicadae* ameliorates TGF- β 1-induced activation of kidney fibroblasts[J]. *Phytomedicine*, 2014, 21(3): 372-378.
- [8] SUN Y F, WINK M, WANG P, et al. Biological characteristics, bioactive components and antineoplastic properties of sporoderm-broken spores from wild *Cordyceps cicadae* [J]. *Phytomedicine*, 2017, 36(12): 217-228.
- [9] COELHO N M, MCCULLOCH C A. Mechanical signaling through the discoidin domain receptor 1 plays a central role in tissue fibrosis[J]. *Cell Adh Migr*, 2018, 3(1): 1-15.
- [10] LU M Y, CHEN C C, LEE L Y, et al. N(6)-(2-Hydroxyethyl)adenosine in the medicinal mushroom *cordyceps cicadae* attenuates Lipopolysaccharide-stimulated pro-inflammatory responses by suppressing TLR4-Mediated NF- κ B signaling pathways[J]. *J Nat Prod*, 2015, 78(10): 2452-2460.
- [11] BIRJANDI S Z, PALCHEVSKIY V, XUE Y Y, et al. CD4(+)CD25(hi)Foxp3(+) cells exacerbate bleomycin-induced pulmonary fibrosis[J]. *Am J Pathol*, 2016, 186(8): 2008-2020.
- [12] TANABE K, TAURA K, KOYAMA Y, et al. Migration of splenic lymphocytes promotes liver fibrosis through modification of T helper cytokine balance in mice[J]. *J Gastroenterol*, 2015, 50(10): 1054-1068.
- [13] HESSE M, MODOLELL M, LA FLAMME A C, et al. Differential regulation of nitric oxide synthase-2 and arginase-1 by type 1/type 2 cytokines in vivo: granulomatous pathology is shaped by the pattern of L-arginine metabolism[J]. *J Immunol*, 2001, 167(11): 6533-6544.
- [14] PESCE J T, RAMALINGAM T R, MENTINK-KANE M M, et al. Arginase-1-expressing macrophages suppress Th2 cytokine-driven inflammation and fibrosis[J]. *PLoS Pathog*, 2009, 5(4): e1000371.
- (收稿日期: 2019-03-11 修回日期: 2019-04-25)
-
- (上接第 2727 页)
- [10] TEMPLIN A T, SAMARASEKERA T, MEIERD T, et al. Apoptosis repressor with caspase recruitment domain ameliorates amyloid-induced beta-cell apoptosis and JNK pathway activation [J]. *Diabetes*, 2017, 66(10): 2636-2645.
- [11] VOROBJEV K, MITCHELL A S, SMITH I C, et al. The effect of ARC ablation on skeletal muscle morphology, function, and apoptotic signaling during aging [J]. *Exp Gerontol*, 2018, 101: 69-79.
- [12] HA H J, PARK H H. Molecular basis for the effect of the L31F mutation on CARD function in ARC[J]. *FEBS Lett*, 2017, 591(18): 2919-2928.
- [13] ZHANG J, WU Z, GUAN M, et al. Inhibition of ARC promoting the apoptosis of rat pulmonary arterial smooth muscle cells after serum deprivation in vitro[J]. *Mol Med Rep*, 2017, 16(4): 3869-3876.
- [14] MAO S Z, FAN X F, XUE F, et al. Intermedin modulates hypoxic pulmonary vascular remodeling by inhibiting pulmonary artery smooth muscle cell proliferation[J]. *Pulm Pharmacol Ther*, 2014, 27(1): 1-9.
- (收稿日期: 2019-03-18 修回日期: 2019-04-18)