

论著·临床研究 doi:10.3969/j.issn.1671-8348.2019.13.021

网络首发 http://kns.cnki.net/KCMS/detail/50.1097.R.20190420.1513.002.html(2019-04-22)

## 不同亚型乳腺导管原位癌与 X 线摄影和临床病理特征的相关性研究

荣小翠,康一鹤,吴勇超,武中林,赵俊京<sup>△</sup>

(河北医科大学第四医院放射科,石家庄 050011)

**[摘要]** **目的** 探讨不同亚型乳腺导管原位癌(DCIS)与 X 线摄影表现、临床病理特征的相关性。**方法** 回顾性分析 2015 年 2 月至 2016 年 9 月经该院手术病理证实的 DCIS 患者 79 例,所有病例术前均进行 X 线摄影。应用美国放射学会(ACR)制定的乳腺影像报告数据系统(BI-RADS)对乳腺癌 X 线摄影表现进行规范化的描述分析。**结果** 79 例单纯 DCIS 患者中 ER 阳性型 44 例(55.7%),HER-2 阳性型 32 例(40.5%),三阴性型 3 例(3.8%)。X 线病变类型:单纯钙化 38 例(48.1%);肿块、致密影或结构扭曲 17 例(21.5%);肿块、致密影或结构扭曲伴钙化 24 例(30.4%)。ER 阳性型、HER-2 阳性型、三阴性型患者的肿瘤直径分别为(1.7±1.6)、(2.1±1.6)、(3.2±1.6) cm( $P=0.047$ )。HER-2 阳性型、三阴性型患者更多表现为高核级、Ki-67 高表达( $P=0.000,0.000$ )。不同亚型间 X 线病变类型无明显差异( $P=0.064$ )。钙化形态在不同亚型间存在差异( $P=0.026$ ),HER-2 阳性型更多表现为线样或线样分支状钙化。钙化分布在不同亚型间无明显差异( $P=0.272$ )。伴钙化 DCIS 其 HER-2+及 Ki-67 高表达更为常见( $P=0.030,0.016$ )。多变量 Logistic 回归显示:HER-2 阳性型、三阴性型及 Ki-67 高表达更多表现为高核级( $P<0.05$ )。**结论** DCIS 患者大部分为 ER 阳性型及 HER-2 阳性型,三阴性型较少见。ER 阳性型一般为低、中核级 DCIS,而 HER-2 阳性型、三阴性型大多数为高核级 DCIS,Ki-67 呈高表达,预示其预后较差,发展为浸润性癌的风险及局部复发率较高。HER-2 阳性型与 X 线摄影钙化明显相关,形态上多表现为线样或线样分支状钙化。

**[关键词]** 导管原位癌;放射摄影术;亚型;病理学;分子**[中图分类号]** R445**[文献标识码]** A**[文章编号]** 1671-8348(2019)13-2245-05**Study on correlation between different subtypes of breast ductal carcinoma in situ with mammographic and clinicopathologic features**RONG Xiaocui, KANG Yihe, WU Yongchao, WU Zhonglin, ZHAO Junjing<sup>△</sup>

(Department of Radiology, the Fourth Hospital of Hebei Medical University, Shijiazhuang, Hebei 050011, China)

**[Abstract]** **Objective** To explore the correlation between different subtypes of breast ductal carcinoma in situ (DCIS) with mammographic and clinicopathologic features. **Methods** Seventy-nine patients with breast DCIS verified by operation and pathology in this hospital from February 2015 to September 2016 were retrospectively analyzed. The mammography was performed before operation in all cases. The X-ray features of breast cancer performed the normalized description according to BI-RADS formulated by ACR. **Results** Among 79 cases of simple DCIS, 44 cases (55.7%) were ER-positive, 32 cases (40.5%) were HER2-positive, and 3 cases (3.8%) were triple-negative. The X-ray lesion types: 38 cases (48.1%) of simple calcifications, 17 cases (21.5%) of mass, asymmetries or architectural distortion, 24 cases (30.4%) of mass, asymmetries or architectural distortion complicating calcification. The mean tumor sizes distributions for ER-positive, HER2-positive, and triple-negative DCIS were (1.7±1.6), (2.1±1.6), (3.2±1.6) cm respectively ( $P=0.047$ ). The HER2-positive type and triple-negative type were more manifested by high nuclear grade and Ki-67 high expression ( $P=0.000,0.000$ ). The X-ray lesion types had no obvious difference among different subtypes ( $P=0.064$ ). The calcification morphology had difference among different subtypes ( $P=0.026$ ). HER-2 positive type was more manifested by the linear or linear branched calcification. The calcification distribution had no obvious difference among different subtypes ( $P=0.272$ ). The HER-2 positive and Ki-67 high expression in DCIS complicating calcification were more common ( $P=0.030,0.016$ ). The multivariate Logistic regression showed that the HER-2 positive type, triple negative type breast cancer and Ki-67 high expression were more manifested by high nuclear grade breast cancer ( $P<0.05$ ). **Conclusion** The majority patients with breast DCIS

are ER-positive type and HER2-positive type. The triple-negative DCIS is uncommon. The ER-positive type is usually low, middle nuclear grade DCIS, while the majority of HER-2 positive type and triple negative type breast cancer are high nuclear grade DCIS, Ki-67 shows high expression, which predicts its poor prognosis, the risk developing to infiltration cancer and local recurrence is high. The HER-2 positive breast cancer is significantly correlated with breast X-ray imaging calcification, its morphology is more manifested by linear or linear branched calcification.

**[Key words]** ductal carcinoma in situ; radiography; subtype; pathology, molecular

乳腺导管原位癌(ductal carcinoma in situ, DCIS)是肿瘤性上皮细胞局限于乳腺导管内,未突破基底膜的一组异质性病变。近年来,随着筛查乳腺 X 线摄影的广泛应用,DCIS 的检出率明显提高,占有乳腺癌的 20%~30%<sup>[1]</sup>。DCIS 具有发展为浸润性乳腺癌的趋势,因此 DCIS 的早期诊断及治疗对于预防浸润性乳腺癌的发生至关重要。许多研究表明,乳腺癌分子亚型与浸润性乳腺癌的生物学特征相关,而且不同分子亚型对于局部或系统性治疗的反应存在明显的不同<sup>[2]</sup>。有关 DCIS X 线摄影表现与分子亚型关系的文献罕见。本研究旨在探讨不同亚型 DCIS 与 X 线摄影表现及临床病理特征的相关性,为临床选择合理的治疗方式及预后预测提供依据。

## 1 资料与方法

**1.1 一般资料** 选取 2015 年 2 月至 2016 年 9 月经本院手术病理证实的 DCIS 患者 79 例(不包括 DCIS 伴微浸润)为研究对象,均为女性,年龄 26~75 岁,平均(49.5±10.9)岁,术前均进行乳腺 X 线摄影。临床表现:体检发现 10 例,乳头溢液 18 例,乳头糜烂或破溃 4 例,乳腺肿物 47 例。

## 1.2 方法

**1.2.1 X 线摄影检查** 采用德国 Siemens Mammomat Novation DR 全野数字化乳腺 X 线摄影机。常规头尾位(CC)、内外斜位(MLO)摄片,必要时加照侧位(ML)。由两名高年资医师应用美国放射学会(ACR)制定的乳腺影像报告数据系统(BI-RADS)对乳腺癌 X 线摄影表现进行规范化的描述分析<sup>[3]</sup>。

**1.2.2 病理学检查** 采用免疫组织化学法(IHC)检测 ER、PR、HER-2、Ki-67 的表达。根据 2015 版中国 ER、PR 检测指南<sup>[4]</sup>:当大于或等于 1%的肿瘤细胞核呈现不同程度的着色时,即为阳性。HER-2 的判定标

准参照 2014 版中国 HER-2 检测指南<sup>[5]</sup>:IHC 3+为 HER-2+, IHC 0 和 1+为 HER-2-; IHC 2+为 HER-2 不确定病例,进一步行 FISH 检测,比值大于 2.0 视为阳性。Ki-67 以细胞核棕黄色为阳性, Ki-67 阳性指数=(总 Ki-67 阳性肿瘤细胞数/肿瘤细胞总数)×100%, ≥15%为高表达, <15%为低表达<sup>[6]</sup>。组织学分级以肿瘤细胞的核级别为基础,参考肿瘤细胞的坏死和极化现象,将 DCIS 分为低、中、高 3 个等级。根据免疫组织化学结果将 DCIS 分为以下 3 型<sup>[2,7-8]</sup>:(1)ER 阳性型(HER-2-, PR 任何水平);(2)HER-2 阳性型(ER、PR 任何水平);(3)三阴性型(ER-, PR-, HER-2-)。

**1.3 统计学处理** 采用 SPSS21.0 统计软件进行分析。计数资料以例数和率表示,采用  $\chi^2$  检验或 Fisher 确切概率法;计量资料以  $\bar{x} \pm s$  表示,采用单因素方差分析、Mann-Whitney U 检验或 Kruskal-Wallis 检验。多因素分析采用 Logistic 回归逐步分析法。以  $P < 0.05$  为差异有统计学意义。

## 2 结果

**2.1 基本情况** 79 例单纯 DCIS 患者中 ER 阳性型 44 例(55.7%), HER-2 阳性型 32 例(40.5%), 三阴性型 3 例(3.8%)。32 例 HER-2 阳性型中 ER 阳性 14 例, ER 阴性 18 例。X 线病变类型:单纯微钙化 38 例(48.1%), 肿块、致密影或结构扭曲 17 例(21.5%), 肿块、致密影或结构扭曲伴钙化 24 例(30.4%)。

**2.2 DCIS 分子亚型与临床病理特征的关系** ER 阳性型、HER-2 阳性型、三阴性型患者的年龄差异无统计学意义( $P > 0.05$ )。HER-2 阳性型、三阴性型患者高核级、Ki-67 高表达比 ER 阳性型更常见( $P < 0.05$ ),见表 1。

表 1 DCIS 不同分子亚型与临床病理特征的关系

临床病理特征	ER 阳性型(n=44)	HER-2 阳性型(n=32)	三阴性型(n=3)	F/ $\chi^2$	P
年龄( $\bar{x} \pm s$ , 岁)	49.1 ± 10.8	49.4 ± 11.3	55.7 ± 8.0	0.502	0.607
肿瘤直径( $\bar{x} \pm s$ , cm)	1.7 ± 1.6	2.1 ± 1.6	3.2 ± 1.6	6.126	0.047
核分级[n(%)]				50.156	0.000
低、中核级	42(95.5)	7(21.9)	1(33.3)		
高核级	2(4.5)	25(78.1)	2(66.7)		
Ki-67[n(%)]				20.923	0.000
低表达	24(54.5)	3(9.4)	0(0.0)		
高表达	20(45.5)	29(90.6)	3(100.0)		

表 2 DCIS 不同分子亚型与 X 线摄影特征的关系[n(%)]

X 线特征	ER 阳性型(n=44)	HER-2 阳性型(n=32)	三阴性型(n=3)	P*
病变类型				0.064
肿块、致密影或结构扭曲	12(27.3)	3(9.4)	2(66.7)	
单纯微钙化	20(45.4)	18(56.2)	0(0.0)	
肿块、致密影或结构扭曲伴钙化	12(27.3)	11(34.4)	1(33.3)	
有无钙化				0.026
有	32(72.7)	29(90.6)	1(33.3)	
无	12(27.3)	3(9.4)	2(66.7)	
钙化形态				0.026
点状/无定形	13(40.6)	6(20.7)	0(0.0)	
粗糙不均质/细小多形性	14(43.8)	9(30.0)	1(100.0)	
线样或线样分支状	5(15.6)	14(48.3)	0(0.0)	
钙化分布				0.272
成簇	23(71.9)	14(48.3)	1(100.0)	
段样/线样	7(21.9)	10(34.5)	0(0.0)	
区域	2(6.2)	5(17.2)	0(0.0)	
乳腺密度				1.000
脂肪型/散在纤维腺体型	12(27.3)	8(25.0)	1(33.3)	
不均匀致密型/极度致密型	32(72.7)	24(75.0)	2(66.7)	

\* :Fisher 精确概率法

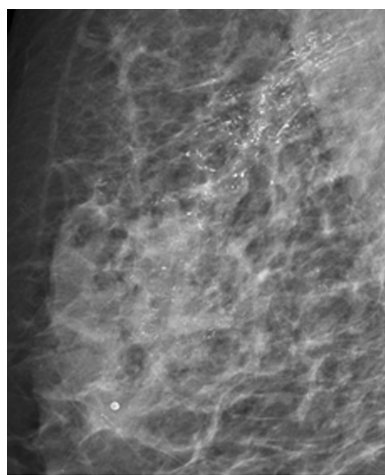


图 1 典型病例

**2.3 DCIS 分子亚型与 X 线摄影特征的关系** 不同分子亚型间 X 线病变类型无明显差异( $P=0.064$ )。HER-2 阳性型、ER 阳性型及三阴性型 X 线摄影伴有钙化者分别为 90.6%、72.7%、33.3%( $P=0.026$ )。钙化形态在不同分子亚型间存在差异( $P=0.026$ )，HER-2 阳性型以线样或线样分支状钙化为主。钙化分布在不同亚型间无明显差异( $P=0.272$ )。不同亚型间，腺体密度均以不均匀致密型或极度致密型多见( $P=1.000$ )，见表 2。典型病例：女性，61 岁，右乳血性溢液 5 d，X 线摄影示右乳外上象限可见区域分布线样或线样分支状微钙化影，见图 1。手术病理证实

为高核级 DCIS，免疫组织化学为 ER+、PR-、HER-2 3+，分子亚型为 HER-2 阳性型。

**2.4 钙化与非钙化型 DCIS 与临床病理特征的关系** 伴钙化 DCIS 其 HER-2+ 及 Ki-67 高表达更为常见( $P=0.030, 0.016$ )，而在组织学分级、ER、PR 表达上无明显差别( $P>0.05$ )，见表 3。

表 3 钙化与非钙化 DCIS 与临床病理特征的关系[n(%)]

临床病理特征	伴钙化(n=62)	不伴钙化(n=17)	$\chi^2$	P
核分级			1.619	0.203
低、中核级	37(59.7)	13(76.5)		
高核级	25(40.3)	4(23.5)		
ER			0.399	0.528
+	44(71.0)	14(82.4)		
-	18(29.0)	3(17.6)		
PR			0.660	0.417
+	41(66.1)	13(76.5)		
-	21(33.9)	4(23.5)		
HER-2			4.697	0.030
+	29(46.8)	3(17.6)		
-	33(53.2)	14(82.4)		
Ki-67			5.849	0.016
低表达	17(27.4)	10(58.8)		
高表达	45(72.6)	7(41.2)		

**2.5 影响 DCIS 组织学分级的单因素及多因素分析** X 线病变类型、是否伴有钙化、钙化形态及分布、肿瘤直径在不同核分级中无明显差别,见表 4。多变量 Logistic 回归显示:HER-2 阳性型、三阴性型及 Ki-67 高表达更多表现为高核级( $P < 0.05$ ),见表 5。

表 4 影响 DCIS 组织学分级的单因素分析

X 线及病理特征	高核级	低、中核级	Z/ $\chi^2$	P
	(n=29)	(n=50)		
病变类型[n(%)]			2.131	0.345
肿块、致密影或结构扭曲	4(13.8)	13(26.0)		
单纯钙化	14(48.3)	24(48.0)		
肿块、致密影或结构扭曲伴钙化	11(37.9)	13(26.0)		
伴钙化[n(%)]			1.619	0.203
有	25(86.2)	37(74.0)		
无	4(13.8)	13(26.0)		
钙化形态[n(%)]			5.388	0.068
点状/无定形	4(16.0)	15(40.5)		
粗糙不均质/细小多形性	10(40.0)	14(37.9)		
线样或线样分支状	11(44.0)	8(21.6)		
钙化分布[n(%)]			3.378	0.185
成簇	13(52.0)	25(67.6)		
段样/线样	7(28.0)	10(27.0)		
区域	5(20.0)	2(5.4)		
分子亚型[n(%)]			50.156	0.000
ER 阳性型	2(6.9)	42(84.0)		
HER-2 阳性型	25(86.2)	7(14.0)		
三阴性型	2(6.9)	1(2.0)		
肿瘤直径( $\bar{x} \pm s, \text{cm}$ )	2.3 $\pm$ 1.8	1.7 $\pm$ 1.5	-1.790	0.074
Ki-67[n(%)]			19.233	0.000
低表达	1(3.4)	26(52.0)		
高表达	28(96.6)	24(48.0)		

表 5 影响 DCIS 组织学分级的多因素分析

特征	P	OR	95%可信区间	
			上限	下限
HER-2 阳性型	0.000	50.076	9.031	277.665
三阴性型	0.037	19.968	1.199	332.562
Ki-67 高表达	0.033	13.316	1.236	143.465

### 3 讨 论

DCIS 作为一种非浸润性癌,早期发现、早治疗是防治其进展、提高预后的关键。乳腺 X 线摄影因其操作简单、对微钙化敏感性高等优点,成为目前检出 DCIS 的重要检查方法。本研究结果显示,HER-2 阳性型 X 线摄影比 ER 阳性型及三阴性型更易表现为

伴有钙化,尤其是线样或线样分支状钙化,与文献报道一致<sup>[2,7,9]</sup>。钙化的分布在不同亚型间无明显差别,而 BAE 等<sup>[7]</sup>的研究结果显示 HER-2+乳腺癌更易表现为段样分布微钙化,与本研究结果不一致,考虑可能与选择患者不同有关,这有待于提高样本量进一步证实。

本研究中 DCIS 最常见的 X 线病变类型为单纯钙化(48.1%),与文献报道一致<sup>[10]</sup>。伴有钙化的 DCIS 更多表现为 HER-2+及 Ki-67 高表达,而不伴钙化的 DCIS 多为 HER-2-及 Ki-67 低表达,这提示伴有钙化的 DCIS 侵袭性更强,与 MUN 等<sup>[11]</sup>的研究结果一致。

DCIS 患者术前准确预测病变复发风险,对于治疗方案的合理选择至关重要,从而使乳腺癌患者受益。WANG 等<sup>[12]</sup>研究显示,HER-2+、ER-、PR-、粉刺样坏死、高核级、大的肿瘤、多中心、阳性手术切缘及阳性症状体征都是 DCIS 治疗后局部复发的重要预测因素,其研究发现 HER-2 阳性状态预测复发风险的优势比是 3.07,是所有预测因素中最高的。HER-2 阳性表达与高增殖指数相关。RAUCH 等<sup>[1]</sup>研究显示,致密型乳腺、大的肿瘤及分支状微钙化与高的局部复发率相关。乳腺癌恶性程度与 Ki-67 密切相关,Ki-67 越高,恶性程度越高<sup>[13]</sup>。本研究中 HER-2 阳性型、三阴性型更多表现为高核级、Ki-67 高表达(即高增殖指数),说明 HER-2 阳性型、三阴性型的侵袭性及局部复发率更高。

文献报道高核级 DCIS 具有较高的浸润趋势,病变广泛切除后仍有较高的复发率,且术后复发时间明显短于非高核级者<sup>[14]</sup>。本研究关于影响 DCIS 组织学分级的多因素分析结果显示,高核级多为 HER-2 阳性型、三阴性型及 Ki-67 高表达,这与本研究结果中 HER-2 阳性型、三阴性型更多表现为高核级、Ki-67 高表达相一致。

本研究的局限性:(1)研究为回顾性研究,可能存在选择偏倚;(2)每个乳腺癌亚型的患者数相对较少,尤其是三阴性型,因为此类患者不常见;(3)对于 DCIS 的组织病理学分析,没有考虑粉刺样坏死的影响,今后可进行相关研究。

综上所述,在分子分型上,DCIS 患者大部分为 ER 阳性型及 HER-2 阳性型,三阴性型较少见。ER 阳性型一般为低、中核级,而 HER-2 阳性型、三阴性型大多数为高核级, Ki-67 呈高表达,预示其预后较差,发展为浸润性癌的风险及局部复发率较高。HER-2 阳性型乳腺癌与乳腺 X 线摄影钙化明显相关,形态上多表现为线样或线样分支状钙化。

## 参考文献

- [1] RAUCH G M, HOBBS B P, KUERER H M, et al. Microcalcifications in 1657 patients with pure ductal carcinoma in situ of the breast: correlation with clinical, histopathologic, biologic features, and local recurrence[J]. *Ann Surg Oncol*, 2016, 23(2):482-489.
- [2] KIM M Y, KIM H S, CHOI N, et al. Screening mammography-detected ductal carcinoma in situ: mammographic features based on breast cancer subtypes[J]. *Clin Imaging*, 2015, 39(6):983-986.
- [3] American College of Radiology. Illustrated breast imaging reporting and data system(BI-RADS)[M]. Reston, VA: American College of Radiology, 2013.
- [4] 《乳腺癌雌、孕激素受体免疫组织化学检测指南》编写组. 乳腺癌雌、孕激素受体免疫组织化学检测指南[J]. *中华病理学杂志*, 2015, 44(4):237-239.
- [5] 《乳腺癌 HER2 检测指南(2014 版)》编写组. 乳腺癌 HER2 检测指南(2014 版)[J]. *中华病理学杂志*, 2014, 43(4):262-266.
- [6] 邹万新, 张怡, 郭志琴, 等. Ki67 检测结果与乳腺癌临床病理指标的相关性分析[J]. *中华病理学杂志*, 2015, 44(9):657-658.
- [7] BAE M S, MOON W K, CHANG J M, et al. Mammographic features of calcifications in DCIS: correlation with oestrogen receptor and human epidermal growth factor receptor 2 status[J]. *Eur Radiol*, 2013, 23(8):2072-2078.
- [8] SANTAMARÍA G, BARGALLÓ X, FERNÁNDEZ P L, et al. Neoadjuvant systemic therapy in breast cancer: association of contrast-enhanced MR imaging findings, diffusion-weighted imaging findings, and tumor subtype with tumor response[J]. *Radiology*, 2017, 283(3):663-672.
- [9] RAUCH G M, KUERER H M, SCOGGINS M E, et al. Clinicopathologic, mammographic, and sonographic features in 1,187 patients with pure ductal carcinoma in situ of the breast by estrogen receptor status[J]. *Breast Cancer Res Treat*, 2013, 139(3):639-647.
- [10] 梁晓燕, 黄颖, 许建林, 等. 乳腺导管原位癌与浸润性导管癌 X 线征象对比分析[J]. *实用放射学杂志*, 2015, 31(8):1266-1268, 1277.
- [11] MUN H S, SHIN H J, KIM H H, et al. Screening-detected calcified and non-calcified ductal carcinoma in situ: differences in the imaging and histopathological features[J]. *Clin Radiol*, 2013, 68(1):e27-35.
- [12] WANG S Y, SHAMLIYAN T, VIRNIG B A, et al. Tumor characteristics as predictors of local recurrence after treatment of ductal carcinoma in situ: a meta-analysis[J]. *Breast Cancer Res Treat*, 2011, 127(1):1-14.
- [13] YUAN P, XU B L, WANG C Z, et al. Ki-67 expression in luminal type breast cancer and its association with the clinicopathology of the cancer[J]. *Oncol Lett*, 2016, 11(3):2101-2105.
- [14] 姜婷婷, 顾雅佳, 彭卫军, 等. 乳腺导管原位癌的 MRI 表现及与病理分级的关系[J]. *中国癌症杂志*, 2013, 23(8):631-636.
- (收稿日期:2018-12-28 修回日期:2019-03-16)
- 
- (上接第 2244 页)
- with choledochal cysts; intermediate-term follow-up results[J]. *Surg Endosc*, 2011, 25(5):1567-1573.
- [13] 张婷, 张大, 杨合英, 等. 腹腔镜下胆总管囊肿根治术后并发症分析[J]. *临床小儿外科杂志*, 2018, 17(6):466-468.
- [14] 王增萌, 陈亚军, 庞文博, 等. 先天性胆总管囊肿术后系膜裂孔疝临床特点总结及诊治分析[J]. *中华小儿外科杂志*, 2018, 39(5):363-366.
- [15] DAVENPORT M, BASU R. Under pressure: choledochal malformation manometry[J]. *J Pediatr Surg*, 2005, 40(33):1-335.
- [16] MIYANO T, LI L, YAMADA K. Choledochal cyst[M]// GUPTA D, SHARMA S, AZIZKHAN R, et al. Pediatric surgery-diagnosis and management. New Delhi: Jayee Brother Medical Publishers, 2009:1013-1025.
- [17] SHENG Q F, LV Z B, XU W J, et al. Reoperation after cyst excision with hepaticojejunostomy for choledochal cysts: our experience in 18 cases[J]. *Med Sci Mon*, 2017, 23(23):1371-1377.
- [18] 刁美, 李龙, 叶茂, 等. 胆总管囊肿根治术后胆道梗阻的原因分析和治疗策略[J]. *中华小儿外科杂志*, 2017, 38(4):274-277.
- [19] TANG Y M, LI F, HE G Q. Comparison of Single-Incision and conventional laparoscopic cyst excision and Roux-en-Y hepaticojejunostomy for children with choledochal cysts[J]. *Indian J Surg*, 2016, 78(4):259-264.
- [20] 何国庆, 唐应明, 罗森, 等. 腹腔镜辅助治疗先天性胆总管囊肿 25 例体会[J]. *贵州医药*, 2012, 36(9):808-810.
- [21] 吕成超, 乐盛麟, 戚士芹, 等. 腹腔镜胆总管囊肿切除+肝总管空肠 Roux-en-Y 吻合术的学习曲线研究[J]. *中国内镜杂志*, 2017, 23(12):77-82.
- (收稿日期:2019-01-18 修回日期:2019-03-23)