

论著·临床研究

doi:10.3969/j.issn.1671-8348.2020.01.011

网络首发 <http://kns.cnki.net/kcms/detail/50.1097.R.20190910.1631.016.html>(2019-09-11)

星状神经节阻滞在超早期急性脑梗死取栓术的疗效评价研究*

袁应川¹,徐敬轩²,杜健华²,栾新平^{2△}

(1.新疆医科大学,乌鲁木齐 830063;2.新疆医科大学第二附属医院,乌鲁木齐 830063)

[摘要] **目的** 观察星状神经节阻滞在超早期急性脑梗死取栓术的疗效。**方法** 40 例超早期急性脑梗死患者行介入下取栓术,分为试验组(20 例)和对照组(20 例),对照组行常规取栓治疗,试验组在常规治疗基础上加用星状神经节阻滞术,观察并比较两组麻醉深度(BIS)值、平均动脉压(MAP)、心率(HR)、术毕苏醒时间、视觉模拟评分(VAS)、简易智力状态检查(MMSE)评分和美国国立卫生研究院卒中量表(NIHSS)。**结果** 与对照组比较,试验组术中生命体征更平稳,术后苏醒时间更短,MMSE 评分更高,VAS、NIHSS 评分更低,差异有统计学意义($P < 0.05$)。**结论** 星状神经节阻滞在超早期急性脑梗死取栓术中具有较好的应用价值。

[关键词] 星状神经节阻滞;超早期;脑梗死;介入手术**[中图分类号]** R743.3**[文献标识码]** A**[文章编号]** 1671-8348(2020)01-0053-04

Study on the evaluation of the efficacy of stellate ganglion block in thrombectomy for ultra-early acute cerebral infarction*

YUAN Yingchuan¹, XU Jingxuan², DU Jianhua², LUAN Xinping^{2△}

(1. Xinjiang Medical University, Urumqi, Xinjiang 830063, China; 2. The Second Affiliated Hospital of Xinjiang Medical University, Urumqi, Xinjiang 830063, China)

[Abstract] **Objective** To evaluate the efficacy of stellate ganglion block in patients underwent thrombectomy with thrombolysis for ultra-early acute cerebral infarction. **Methods** Forty patients with acute cerebral infarction who underwent interventional thrombectomy in the super early stage were divided into the experiment group (20 cases) and the control group (20 cases). The control group was treated with conventional thrombectomy, while the experiment group was treated with stellate ganglion block on the basis of conventional treatment. Observed and compared bispectral index (BIS) values, mean arterial pressure (MAP), heart rate (HR), recovery time, visual analogue scale (VAS), mini-mental state examination (MMSE) score and national institute of health stroke scale (NIHSS) in the two groups. **Results** Compared with the control group, the vital signs of the experimental group were more stable, recovery time was shorter, MMSE score was higher, VAS and NIHSS scores were lower, the difference was statistically significant ($P < 0.05$). **Conclusion** Stellate ganglion block in thrombectomy of the super early stage of acute cerebral infarction has good curative effect, prognosis and clinical application value.

[Key words] stellate ganglion block; super early stage; brain infarction; interventional surgery

急性脑梗死为神经系统的常见疾病,由脑部血液循环障碍、缺血、缺氧所致的局限性脑组织的缺血性坏死或软化,具有发病率、致残率及病死率高的“三高”特点,严重危害人类健康,其病死率排在心肌梗死

和癌症之后,居第 3 位,是长期致残的首位病因^[1-2]。脑梗死的分期为,(1)超早期:脑梗死发病的 0~<6 h;(2)早期:脑梗死发病的 6~<72 h;(3)急性后期:脑梗死发病的 72 h 至 7 d;(4)恢复期:脑梗死发病

* 基金项目:新疆维吾尔自治区自然科学基金资助项目(2019D01C243)。 作者简介:袁应川(1984-),主治医师,硕士,主要从事神经外科研究。 △ 通信作者,E-mail:luanxinping4324177@163.com。

的 7 d 至 6 个月; (5) 后遗症期: 发病、治疗 6 个月后。目前多数相关研究都将急性脑梗死治疗时间窗局限在 6 h 以内^[3-4], 最有效的治疗方法为在时间窗内给予血管再通治疗, 避免病情进行性发展。临床上急性脑梗死常用的治疗手段是介入支架取栓术, 使闭塞段血管尽快恢复血流, 具有良好的应用效果^[5]。

星状神经节阻滞是将局部麻醉药注射到星状神经节及其周围, 阻滞支配头、面、颈、上肢及上胸部的交感神经干及其节前、节后纤维, 降低同侧交感神经的兴奋性, 解除副交感神经功能紊乱和血管痉挛, 增加脑血管流量及脑灌注, 或通过侧支循环给予血液再灌注, 改善脑血液循环, 并及时清除组织代谢产物, 改善组织的营养状态达到促进损伤组织修复的作用^[6-7]。目前星状神经节阻滞在脑梗死中的大部分研究及临床应用都在恢复期及治疗期, 对于超早期的应用效果一直是临床研究关注的焦点。本研究对 40 例超早期急性脑梗死行介入支架取栓手术的患者予以星状神经节阻滞的临床效果进行回顾性分析, 现报道如下。

1 资料与方法

1.1 一般资料

选取新疆医科大学第二附属医院急诊入院且行急诊介入支架取栓术的超早期急性脑梗死患者 40 例为研究对象。纳入标准: (1) 卒中前改良 Rankin 量表(modified Rankin scale, mRS) 评分为 0~1 分; (2) 颈内动脉或大脑中动脉的 1 段闭塞(M1); (3) 年龄大于或等于 18 岁; (4) 美国国立卫生研究院卒中量表(national institute of health stroke scale, NIHSS) 评分大于或等于 6 分; (5) Alberta 卒中项目早期 CT 评分(Alberta stroke program early CT score, ASPECTS) ≥ 6 分; (6) 症状发作 6 h 内开始手术; (7) 静脉溶栓效果欠佳; (8) 签署知情同意书。排除标准: (1) 颅内出血、蛛网膜下腔出血、短暂性脑缺血发作、出血性脑梗死; (2) 有活动性出血或出血倾向者; (3) 合并严重心、肝、肾等功能障碍者; (4) 出现与手术相关的严重并发症。所有患者分为两组, 试验组 20 例, 平均年龄(62.5 \pm 5.5)岁; 对照组 20 例, 平均年龄(63.5 \pm 4.5)岁。两组患者治疗前简易智力状态检查(mini-mental state examination, MMSE) 评分、NIHSS 评分比较, 差异无统计学意义($P > 0.05$), 具有可比性。本研究经新疆医科大学第二附属医院伦理委员会审议通过并签署批准意见。

1.2 方法

1.2.1 手术方式

患者入院后, 立即开通绿色通道, 做好术前准备工作, 完成术前必要检查后立即送入介入中心, 行有创动脉压(ART)、心电图(ECG)、呼吸(R)、指氧饱和度(SpO₂)、麻醉深度(BIS)监测后, 给予患者静脉全身麻醉, 全身麻醉诱导用药为: 咪达唑仑 2 mg, 地佐辛 10 mg, 丙泊酚 0.5 mg/kg, 达到相同 BIS 值后行喉罩置入辅助通气。麻醉完毕后对试验组行超声引导下同侧星状神经节阻滞。阻滞完成后两组患者均静脉泵注 1 μ g/kg 右美托咪定(取 2 mL 本品加入 48 mL 0.9% 氯化钠注射液中形成 50 mL 溶液, 配成 4 μ g/mL 浓度) 10 min 后, 再静脉泵注 0.1 μ g/kg 右美托咪定维持麻醉。在完成脑部血管造影后, 行支架取栓术, 手术持续时间为 60~90 min。

1.2.2 星状神经节阻滞术

试验组均在 B 超引导下患侧星状神经节阻滞术。操作方法: 患者去枕平卧, 头偏向对侧, 使颈部处于轻度过伸位, 使用 B 超显示第 6 或 7 颈椎横突后, 穿刺针经甲状腺外侧缘进入颈长肌表面到达椎前筋膜深方, 回抽无血液、脑脊液或气体后, 注入药物, 以出现 Horner 综合征为成功标志。药物配方: 0.2% 罗哌卡因 4 mL + 地塞米松 5 mg。对照组未行星状神经节阻滞。

1.2.3 监测指标

记录两组 BIS 值、平均动脉压(MAP)、心率(HR)、术后苏醒时间、视觉模拟评分(visual analogue scale, VAS)、MMSE 评分和 NIHSS 评分。

1.3 统计学处理

采用 SPSS20.0 软件进行数据分析, 计量资料以 $\bar{x} \pm s$ 表示, 比较采用 t 检验; 计数资料以频数或百分率表示, 比较采用 χ^2 检验, 以 $P < 0.05$ 为差异有统计学意义。

2 结果

2.1 两组生命体征指标比较

试验组患者的生命体征较对照组平稳($P < 0.05$), 且在整个手术麻醉过程中试验组 BIS 值均高于对照组($P < 0.05$), 在取栓完毕后试验组 BIS 值恢复水平更高, 且速度更快($P < 0.05$), 见表 1、图 1。

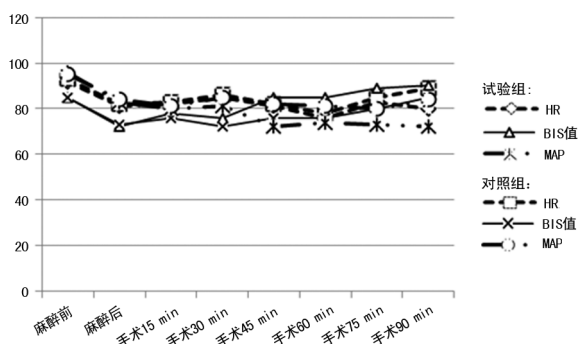
2.2 两组术后苏醒时间及 VAS 比较

手术完毕后患者进入 ICU 复苏, 试验组苏醒时间短于对照组[(30.6 \pm 8.2)min vs. (45.5 \pm 10.4)min], 苏醒后 VAS 低于对照组[(1.6 \pm 0.8)分 vs. (3.2 \pm 1.2)分], 差异有统计学意义($P < 0.05$)。

表 1 两组生命体征指标比较($\bar{x} \pm s$)

项目	麻醉前	麻醉后	手术 15 min	手术 30 min	手术 45 min	手术 60 min	手术 75 min	手术 90 min
BIS 值								
试验组	85.6±3.2	72.4±3.6	78.5±1.5 ^a	76.6±2.2 ^a	85.2±2.0 ^a	85.1±1.8 ^a	89.2±1.1 ^a	90.1±1.2 ^a
对照组	85.8±3.1	73.8±2.7	76.3±1.2	72.4±1.6	76.4±2.4	76.3±1.8	80.5±1.8	85.6±1.9
MAP(mm Hg)								
试验组	87.3±6.3	76.2±5.5	75.2±5.8 ^a	74.8±5.2 ^a	72.9±4.8 ^a	74.3±5.6 ^a	73.2±4.9 ^a	72.7±5.2 ^a
对照组	86.9±6.5	75.8±5.3	77.7±6.3	80.2±5.6	76.4±5.1	78.2±6.1	80.2±5.5	78.3±4.8
HR(次/分钟)								
试验组	92.8±2.6	81.3±1.9	81.2±1.5 ^a	82.6±1.6 ^a	81.1±1.4 ^a	76.4±1.5 ^a	83.2±1.4 ^a	80.3±1.7 ^a
对照组	93.0±2.1	82.1±1.6	83.4±2.1	86.7±2.5	85.6±1.7	78.6±1.7	85.1±1.6	89.4±2.0

^a: $P < 0.05$, 与对照组比较。



^a: $P < 0.05$, 与对照组比较。

图 1 两组患者生命体征趋势图

2.3 两组 MMSE 和 NIHSS 评分比较

试验组患者术后 7 d MMSE 评分高于对照组, 且与术前 MMSE 评分比较, 试验组升高更明显 ($P < 0.05$)。试验组患者术后 7 d NIHSS 评分低于对照组, 且与术前 NIHSS 评分比较, 试验组降低更明显 ($P < 0.05$), 见表 2。

表 2 两组 MMSE、NIHSS 评分比较($\bar{x} \pm s$, 分)

组别	MMSE 评分	NIHSS 评分
试验组		
术前	8.2±2.1	14.87±4.44
术后 7 d	11.6±1.1 ^a	5.25±3.34 ^a
对照组		
术前	8.1±2.2	14.76±4.51
术后 7 d	10.1±1.5	8.53±5.83

^a: $P < 0.05$, 与对照组比较。

3 讨 论

脑梗死为神经系统的常见疾病, 其主要临床症状为头痛、眩晕、恶心、呕吐、视物模糊、偏盲、偏侧肢体运动功能障碍、吞咽困难、声音嘶哑、饮水呛咳及存在

运动性失语或混合性失语等。虽然近年治疗脑梗死的方法较多, 但其致残、致死率高居不下。根据目前指南及专家共识, 行介入支架取栓术治疗急性脑梗死, 促使闭塞段血流尽快恢复, 成为超早期急性脑梗死有效的治疗手段^[4,8], 可以降低患者 90 d 致残率及病死率, 这使得超早期急性脑梗死预后比例明显提升^[9]。

星状神经节阻滞在临床脑梗死治疗中大部分应用于恢复期治疗, 主要在于其可抑制应激性刺激引起的交感神经中枢的过度兴奋以调节丘脑维护内环境稳定; 还可抑制节前、节后纤维功能的紊乱进而抑制外周交感神经活动, 将处于病理性亢进状态的交感神经活动调节至正常水平并维持其稳态, 治疗副交感神经功能紊乱^[10]。

有研究采用多普勒超声测量星状神经节阻滞后颈内动脉血流速度可增加 50%, 同侧颈部及脑部区域血流量增加, 全脑氧供状态得到改善, 且使下丘脑血供得到改善后有继发效应^[11]。星状神经节阻滞可以通过抑制促炎因子的释放, 促进抗炎因子分泌, 从而减轻急性脑梗死患者的早期炎症反应^[12]。星状神经节阻滞还可增加阻滞侧局部脑组织 SpO₂ 水平使全脑氧供状态得到改善, 降低相关蛋白过度磷酸化, 减轻神经变性和认知功能损害, 抑制海马细胞变性, 降低术后认知功能障碍的发生^[13]。熊良志等^[14]在动物试验中对脑缺血的兔实施星状神经节阻滞, 兔脑再灌注期后内皮素(ET)、血浆降钙素基因相关肽及血清白细胞介素水平明显降低, 这减轻了再通再灌注引起的脂质过氧化损伤, 对大脑起到了保护作用。

本研究急性脑梗死患者超早期行星状神经节阻滞可以维持较平稳的生命体征, 在相同靶药浓度维持麻醉时 BIS 值升高, 且随着手术的完成 BIS 值升高的程度更大。BIS 监测是反映脑电活动的客观指标, 与

大脑皮层细胞氧耗程度、脑细胞损伤程度均有相关性^[15-16]。BIS 监测用于手术麻醉能提高手术安全性,精确预测麻醉效果、指导合理用药,对提高麻醉质量有较好的指导意义^[17]。术中 BIS 值的变化可能与大脑皮层细胞氧耗程度、脑细胞损伤程度及恢复程度均有关。术毕试验组苏醒时间较短,术后 VAS 及 NIH-SS 评分均低于对照组,MMSE 评分高于对照组,表明超早期行星状神经节阻滞可以减轻患者术后疼痛及并发症,提高患者的依从性,对提高患者的神经功能恢复有极大的帮助。

超声引导下星状神经节阻滞可清楚显示星状神经节周围的组织结构,引导穿刺针定位,实时观察药物扩散^[18],而有研究显示 0.2% 罗哌卡因用于患者超声引导下星状神经节阻滞最为安全有效^[19-23],这使该技术的安全性和有效性得到更好提升。

综上所述,对超早期急性脑梗死患者行星状神经节阻滞治疗对术中、术后恢复都有明显疗效,且星状神经节阻滞费用低、操作简单,可在各级卒中中心推广,具有较高的临床使用价值。

参考文献

- [1] 中华医学会神经病学分会,中华医学会神经病学分会脑血管病学组.中国急性缺血性脑卒中诊治指南 2014[J].中华神经科杂志,2015,4(4):246-257.
- [2] FONAROW G C,ZHAO X,SMITH E E,et al. Door-to-needle times for tissue plasminogen activator administration and clinical outcomes in acute ischemic stroke before and after a quality improvement initiative [J]. JAMA, 2014, 311(16):1632-1640.
- [3] LESLIE-MAZWI T,CHANDRA R V,FRASER J F,et al. AHA/ASA 2018 AIS guidelines: impact and opportunity for endovascular stroke care[J]. J Neurointerv Surg,2018,10(9):813-817.
- [4] 吴川杰,宋海庆.《2018 ASA/AHA 急性缺血性脑卒中患者早期管理指南》更新解读[J].中国全科医学,2018,21(14):1639-1644.
- [5] KIZILKILIC O,HUSEYNOV E,KANDEMIRLI S G,et al. Detection of wall and neck calcification of unruptured intracranial aneurysms with flat-detector computed tomography[J]. Interv Neuroradiol,2016,22(3):293-298.
- [6] LI J,LIU Y H,OU S,et al. Steroid receptor co-activator-3 differentially regulates the inflammatory response in peritoneal macrophages[J]. Mol Med Rep,2012,5(4):1099-1105.
- [7] 杨玺,杨孟昌,温开兰.星状神经节阻滞对创伤性颅脑损伤患者炎症反应的影响[J].四川医学,2016,37(11):1241-1244.
- [8] 中国老年医学学会急诊医学分会,中华医学会急诊医学分会卒中组,中国卒中学会急救医学分会,等.急性缺血性脑卒中急诊急救中国专家共识(2018 版)[J].中华急诊医学杂志,2018,27(7):721-728.
- [9] NOGUEIRA R G,JADHAV A P,HAUSSEN D C,et al. Thrombectomy 6 to 24 hours after stroke with a mismatch between deficit and infarct[J]. N Engl J Med,2018,378(1):11-21.
- [10] 印武,周清华,黄启文,等.星状神经节阻滞与应激反应[J].中华实用诊断与治疗杂志,2013,3(3):211-213.
- [11] YU H G,CHUNG H,YOON T G,et al. Stellate ganglion block increases blood flow into the optic nerve head and the peripapillary retina in human[J]. Auton Neurosci,2003,109(1):53-57.
- [12] LI J,LIU Y H,OU S,et al. Steroid receptor co-activator-3 differentially regulates the inflammatory response in peritoneal macrophages[J]. Mol Med Rep,2012,5(4):1099-1105.
- [13] 张媛,钱燕宁,鲍红光,等.星状神经节阻滞对双侧局部脑氧饱和度及对术后认知功能的影响[J].生物医学工程学杂志,2016,33(1):132-135.
- [14] 熊良志,王清秀,周青山,等.星状神经节阻滞对兔脑缺血再灌注期血清白细胞介素 8 的影响[J].中国临床康复,2005,9(10):98-99.
- [15] 秦伟,王姝梅,牛世芹,等.脑电双频指数对急性脑梗死昏迷患者预后的评价[J/CD].中华临床医师杂志(电子版),2013,7(23):10456-10460.
- [16] 王翠,王迪芬.脑电双频指数对判断急性脑损伤昏迷患者预后的价值[J].贵阳医学院学报,2015,7(40):727-729.
- [17] 杨燕,胡泉. BIS 监测下靶控输注异丙酚复合瑞芬太尼在全麻脑血管动脉瘤介入栓塞治疗中的临床观察[J].实用医学杂志,2018,34(10):1705-1707.
- [18] KIM H,SUN O S,JUNG G,et al (下转第 61 页)

er cancer; a review of the literature and cancer plan activities in the national comprehensive cancer control program[J]. *Cancer Causes Control*, 2018, 29(12):1265-1275.

- [12] YOKOYAMA Y, WATANABE T, TAMURA Y, et al. Autocrine bmp-4 signaling is a therapeutic target in colorectal cancer [J]. *Cancer Res*, 2017, 77(15):4026-4038.
- [13] YANG J, XU T, GOMEZ D R, et al. Polymorphisms in BMP2/BMP4, with estimates of mean lung dose, predict radiation pneumonitis among patients receiving definitive radiotherapy for non-small cell lung cancer[J]. *Oncotarget*, 2017, 8(26):43080-43090.
- [14] 熊飞. 前列腺癌组织中 BMP-4 的表达及临床意义[J]. *临床与实验病理学杂志*, 2019, 35(1):60-64.
- [15] MARTINEZ V G, RUBIO C, MARTINEZ-FERNANDEZ M, et al. BMP4 induces M2 macrophage polarization and favors tumor progression in bladder cancer [J]. *Clin Cancer Res*, 2017, 23(23):7388-7399.
- [16] 彭伯坚, 卢秀珊, 陈杏苑, 等. BMP4 蛋白在食管癌组织中的表达及其对其预后的影响[J]. *沈阳医学院学报*, 2019, 21(2):128-130.

- [17] QIU X, HU B, HUANG Y, et al. Hypermethylation of ACP1, BMP4, and TSPYL5 in hepatocellular carcinoma and their potential clinical significance[J]. *Dig Dis Sci*, 2016, 61(1):149-157.
- [18] MA J, ZENG S, ZHANG Y, et al. BMP4 enhances hepatocellular carcinoma proliferation by promoting cell cycle progression via ID2/CDKN1B signaling[J]. *Mol Carcinog*, 2017, 56(10):2279-2289.
- [19] CAO X, XU L, LIU Q, et al. MicroRNA-1277 inhibits proliferation and migration of hepatocellular carcinoma HepG2 cells by targeting and suppressing BMP4 expression and reflects the significant indicative role in hepatocellular carcinoma pathology and diagnosis after magnetic resonance imaging assessment[J]. *Oncol Res*, 2019, 27(3):301-309.
- [20] DENG G, ZENG S, QU Y, et al. BMP4 promotes hepatocellular carcinoma proliferation by autophagy activation through JNK1-mediated Bcl-2 phosphorylation [J]. *J Exp Clin Cancer Res*, 2018, 37(1):156.

(收稿日期:2019-03-14 修回日期:2019-05-26)

(上接第 56 页)

al. A lateral paracarotid approach for ultrasound-guided stellate ganglion block with a linear probe [J]. *J Anesth*, 2017, 31(3):458-462.

- [19] PU S, CHEN J, GU X, et al. Effects of ultrasound-guided stellate ganglion block on cervical vascular blood flow; study protocol for a randomized controlled trial [J]. *Trials*, 2018, 19(1):426.
- [20] 姚玉笙, 陈彦青, 戴东升, 等. 0.2% 罗哌卡因用于患者超声引导星状神经节阻滞的量效关系 [J]. *中华麻醉学杂志*, 2014, 34(2):196-198.
- [21] LAUFENBERG L J, WELLER G E, LANG C H, et al. Nociceptin receptor signaling in sym-

pathetic neurons from septic rats [J]. *J Surg Res*, 2013, 184(2):973-980.

- [22] KUBOTA K, SUNADA K, et al. Changes in blood flow at the mandibular angle and Horner syndrome in a rat model of superior cervical ganglion block [J]. *J Dent Anesth Pain Med*, 2018, 18(2):105-110.
- [23] PUENTE DE LA VEGA COSTA K, G? MEZ PEREZ M A, ROQUETA C, et al. Effects on hemodynamic variables and echocardiographic parameters after a stellate ganglion block in 15 healthy volunteers [J]. *Auton Neurosci*, 2016, 197:46-55.

(收稿日期:2019-03-04 修回日期:2019-05-16)