

论著·临床研究

doi:10.3969/j.issn.1671-8348.2020.01.012

网络首发 [http://kns.cnki.net/kcms/detail/50.1097.r.20190910.1637.026.html\(2019-09-11\)](http://kns.cnki.net/kcms/detail/50.1097.r.20190910.1637.026.html(2019-09-11))

原发性肝癌组织中 BMP-4 表达及临床意义的研究*

潘冰, 陈慧, 郑炜智, 陈灵斌, 张金娜, 朱秀明

(浙江省台州市第一人民医院病理科 318020)

[摘要] **目的** 探讨原发性肝癌(PLC)组织中骨形态发生蛋白(BMP)-4 表达情况及其与 PLC 临床病理特点及预后的关系。**方法** 选择 2012 年 1 月至 2017 年 12 月该院收治的 70 例 PLC 患者的肝癌组织及癌旁组织标本进行研究。采用免疫组织化学法测定肝癌组织和癌旁组织中 BMP-4 表达。**结果** 肝癌组织 BMP-4 阳性率高于癌旁组织($P < 0.05$)。肿瘤中低分化、TNM 分期 III~IV 期、有淋巴结转移患者 BMP-4 阳性率高于高分化、TNM 分期 I~II 期、无淋巴结转移者($P < 0.05$)。BMP-4 阳性率与患者年龄、性别、甲胎蛋白(AFP)、HBsAg、肿瘤大小、门静脉癌栓无关($P > 0.05$)。PLC 组织中 BMP-4 低表达患者的生存时间高于 BMP-4 高表达患者($P < 0.05$)。**结论** PLC 组织 BMP-4 高表达,与 PLC 病情及预后相关。

[关键词] 肝肿瘤;骨形态发生蛋白质 4;免疫组织化学;淋巴转移;预后

[中图分类号] R735.7

[文献标识码] A

[文章编号] 1671-8348(2020)01-0057-05

Study on the expression of BMP-4 in primary liver cancer and its clinical significance*

PAN Bing, CHEN Hui, ZHENG Weizhi, CHEN Lingbin, ZHANG Jinna, ZHU Xiuming

(Department of Pathology, Taizhou First People's Hospital, Taizhou, Zhejiang 318020, China)

[Abstract] **Objective** To investigate the expression of bone morphogenetic protein (BMP)-4 in primary hepatocellular carcinoma (PLC) and its relationship with clinicopathological features and prognosis of PLC. **Methods** The liver cancer tissues and adjacent tissues of 70 patients with PLC in hospital from January 2012 to December 2017 were selected. The expression of BMP-4 in PLC tissues and adjacent tissues were determined by immunohistochemistry. **Results** The positive rate of BMP-4 in PLC tissues was higher than that in adjacent tissues ($P < 0.05$). The positive rate of BMP-4 in PLC tissues of patients with moderate to poor differentiation, III-IV TNM stage and lymph node metastasis was higher than that of high differentiation, I-II TNM stage and no lymph node metastasis ($P < 0.05$). It was not associated with age, gender, alpha-fetoprotein (AFP), HBsAg, tumor size and portal vein tumor thrombus ($P > 0.05$). The survival time of patients with low BMP-4 expression in PLC tissues was higher than that of patients with high BMP-4 expression ($P < 0.05$). **Conclusion** BMP-4 is highly expressed in PLC tissues, it is closely related to the patients' condition and prognosis.

[Key words] liver neoplasms; bone morphogenetic protein 4; immunohistochemistry; lymphatic metastasis; prognosis

原发性肝癌(primary liver cancer, PLC)在我国的发病率有升高趋势,但治疗效果不理想,病死率较高^[1]。化疗等方式在一定程度上可提高患者存活率,但不良反应大,给患者带来较多痛苦,严重影响生活质量。随着分子生物学和细胞生物学的发展,基因治

疗等方式取得了显著成果,因此探讨 PLC 的发病机制对防治 PLC 具有重要价值^[2-3]。骨形态发生蛋白(bone morphogenetic protein, BMP)-4 为 BMP 家族成员,与软骨和骨的形成关系密切,近来研究发现 BMP-4 在恶性肿瘤的发生、发展中具有重要意义,在

* 基金项目:2016 年浙江省医药卫生一般研究计划(2016KYA023)。 作者简介:潘冰(1981-),主治医师,本科,主要从事肝胆、乳腺及女性生殖系统病理学研究。

多种恶性肿瘤组织中表达异常^[4-5]。有研究发现 BMP-4 具有促进肝癌细胞生长的作用^[6]。本文对 BMP-4 在 PLC 组织中的表达进行研究,探讨其在 PLC 中的临床价值,现报道如下。

1 资料与方法

1.1 一般资料

选取 2012 年 1 月至 2017 年 12 月本院收治的 70 例 PLC 患者的肝癌组织及癌旁组织标本进行研究。70 例患者中男 51 例,女 19 例,平均年龄(60.43±4.51)岁;术前甲胎蛋白(AFP)≥400 IU/mL 有 41 例,<400 IU/mL 有 29 例;HBsAg 阳性 33 例,HBsAg 阴性 37 例;肿瘤平均直径(3.08±0.81)cm;肿瘤高分化 37 例,中分化 17 例,低分化 14 例;TNM 分期 I 期 16 例,II 期 23 例,III 期 24 例,IV 期 7 例;有门脉癌栓者 17 例,无门脉癌栓者 53 例;有淋巴结转移者 32 例,无淋巴结转移者 38 例。所有患者行手术治疗,术前未进行放疗、化疗,病理结果证实为 PLC,均签署知情同意书。本研究经医院伦理委员会审批,审批号:2019-KY060-01。

1.2 方法

1.2.1 免疫组织化学法测定肝癌组织和癌旁组织中 BMP-4 表达

将肝癌组织和癌旁组织石蜡切片烤片 2 h,经脱蜡水化,加入过氧化氢去离子水孵育 10 min,阻断内源性过氧化物酶活性,加入枸橼酸钠修复抗原,加入 10% 山羊血清孵育 10 min 封闭,加入一抗:兔抗人 BMP-4 多克隆抗体(1:200)过夜孵育,加入二抗孵育 1 h,加入辣根过氧化物酶标记链亲和素孵育 10 min,加入 DAB 显色液显色 1 min,苏木素复染、盐酸乙醇分化,脱水、透明、封片,显微镜下拍照观察。以正常肝组织作为阳性对照,以磷酸盐缓冲液(PBS)代替一抗为阴性对照。结果判定,阳性细胞百分比评分:阳性细胞数在 0~10% 为 0 分,>10%~50% 为 1 分,>50%~100% 为 2 分。阳性细胞着色强度评分:着色弱阳性为 1 分,中等强度为 2 分,强阳性为 3 分。阳性细胞百分比评分与着色强度评分乘积为最终得分,最终得分为 0~2 分为阴性,3~6 分为阳性。

1.2.2 随访

术后采用电话或门诊进行随访,随访开始时间为手术结束时间,随访结束时间为术后死亡时间或随访截止时间,截止时间为 2018 年 12 月 31 日。

1.3 统计学处理

采用 SPSS20.0 软件进行数据分析,计数资料以频数或百分率表示,比较采用 χ^2 检验或 Fisher 精确检验,生存曲线采用 Kaplan-Meier 法分析,以 $P <$

0.05 为差异有统计学意义。

2 结果

2.1 肝癌组织和癌旁组织中 BMP-4 表达情况

BMP-4 主要在肝癌组织和癌旁组织细胞质中表达,细胞质中呈黄褐色颗粒沉着为 BMP-4 阳性。肝癌组织中 BMP-4 阳性率[52(74.29%)]高于癌旁组织[9(12.86%)],差异有统计学意义($\chi^2 = 53.717$, $P = 0.00$),见图 1。

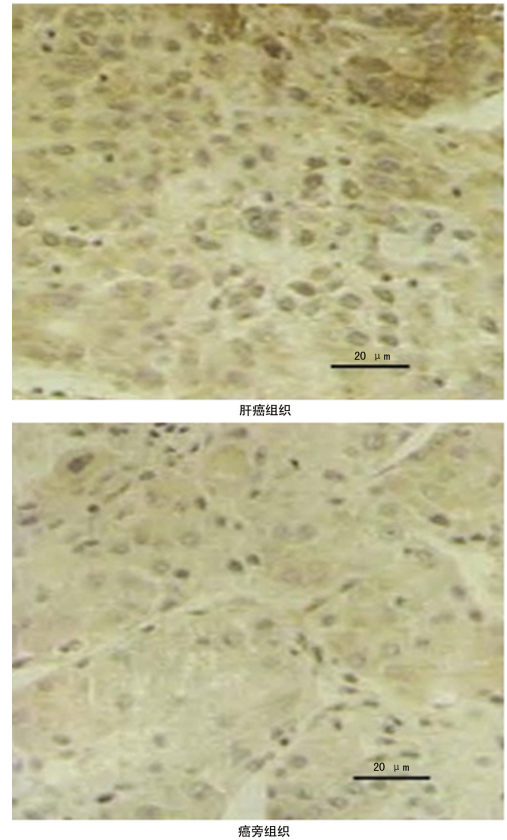


图 1 肝癌组织和癌旁组织中 BMP-4 表达情况 (免疫组织化学染色,×400)

2.2 肝癌组织中 BMP-4 表达与临床病理特点的关系

肝癌组织中 BMP-4 阳性率和肝癌分化程度、TNM 分期、淋巴结转移有关($P < 0.05$)。中低分化、TNM 分期 III~IV 期、有淋巴结转移患者肝癌组织中 BMP-4 阳性率更高($P < 0.05$),见表 1。

表 1 肝癌组织中 BMP-4 表达与临床病理特点的关系

项目	n	BMP-4		χ^2	P
		阳性例数(n)	阳性率(%)		
年龄(岁)				1.497	0.221
≥60	38	26	68.42		
<60	32	26	81.25		
性别				0.297	0.586
男	51	37	72.55		

续表 1 肝癌组织中 BMP-4 表达与临床病理特点的关系

项目	n	BMP-4		χ^2	P
		阳性例数(n)	阳性率(%)		
女	19	15	78.95		
术前 AFP(IU/mL)				0.734	0.392
≥ 400	41	32	78.05		
< 400	29	20	68.97		
HBsAg				0.281	0.596
阳性	43	31	72.09		
阴性	27	21	77.78		
肿瘤直径(cm)				0.079	0.778
≥ 3	37	28	75.68		
< 3	33	24	72.73		
分化程度				6.039	0.014
高分化	37	23	62.16		
中低分化	33	29	87.88		
TNM分期(期)				4.781	0.029
I~II	39	25	64.10		
III~IV	31	27	87.10		
门静脉癌栓				—	0.052
有	17	16	94.12		
无	53	36	67.92		
淋巴结转移				8.239	0.004
有	32	29	90.63		
无	38	23	60.53		
组织学类型				2.689	0.261
肝细胞癌	59	46	77.97		
胆管细胞癌	9	5	55.56		
混合型	2	1	50.00		

—: Fisher 精确检验。

2.3 肝癌组织中 BMP-4 与预后的关系

肝癌组织中 BMP-4 低表达患者的生存时间长于 BMP-4 高表达患者, 差异有统计学意义 ($P < 0.05$), 见图 2。

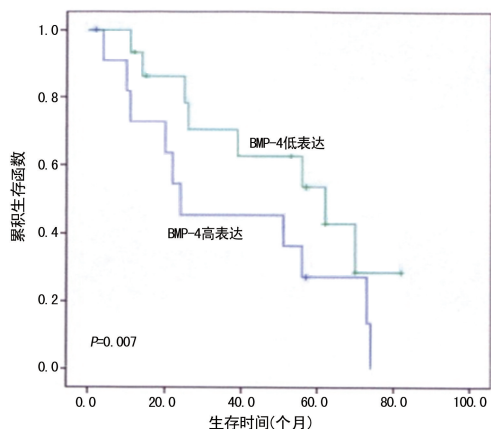


图 2 肝癌组织中 BMP-4 与患者生存时间的关系

3 讨 论

PLC 是常见的消化系统恶性肿瘤, 在世界范围内

病死率较高, 我国 PLC 的发病率有不断升高的趋势。肿瘤数量、大小、分化程度、门静脉癌栓、乙型肝炎病毒表达及 AFP 水平均与 PLC 预后有关^[7]。目前 PLC 的主要治疗方式仍为手术治疗, 但术后复发率较高, 且大部分 PLC 患者明确诊断时已为癌症晚期, 进行手术切除或肝移植效果欠佳, 预后差, 病死率高^[8]。化疗等可在一定程度上提高 PLC 患者的生存率, 但不良反应大, 严重影响患者的生活质量。随着分子生物学和细胞生物学的发展, 基因治疗等方法为 PLC 的治疗提供了新的思路^[9]。基因治疗在恶性肿瘤的治疗中取得了良好效果, 有望成为 PLC 治疗的可行方案之一。目前对 PLC 的转移可采取一些干预措施, 如生物治疗、经皮穿刺肝动脉栓塞或化疗栓塞等, 但总体来说这些措施对 PLC 转移的治疗效果欠佳, 5 年生存率仍较低。目前 PLC 发生转移的分子机制及分子调控网络尚不清楚, 对 PLC 的肿瘤基因表达情况进行研究, 对了解 PLC 的发生机制、发现 PLC 新的诊断和预后判断标志物、确定新的治疗靶点具有重要价值^[10-11]。

有学者在细胞水平上提出了肿瘤侵袭转移的步骤学说: 第 1 步, 恶性肿瘤细胞从肿瘤原发灶中脱离, 与细胞外基质结合。第 2 步, 细胞外基质在多种信号转导通路的作用下被溶解。第 3 步, 恶性肿瘤细胞通过细胞外基质溶解缺损处向外侵袭和转移。而恶性肿瘤细胞通过细胞外基质溶解缺损处进行侵袭和转移则是恶性肿瘤侵袭生长的第 1 步, 也是恶性肿瘤侵袭转移的关键步骤。因此探讨 PLC 生长及侵袭转移的发生机制对寻找 PLC 新的生物标志物具有重要价值。AFP 在胚胎期合成, 是一种功能蛋白, 由成人肝细胞粗面内质网核糖颗粒合成, 是全球范围内应用最广泛的 PLC 生物标志物, 但 AFP 的灵敏度较低, 仅为 39%~65%, 因此国内外学者都在寻找新的、便捷的、有效的 PLC 生物标志物。理想的标志物应具有高灵敏度及特异性, 能够在 PLC 早期提供诊断依据, 且具有侵入少、易检测、可重复等特点。

BMP 为在啮齿类动物异位区可诱导新骨形成的一种物质, 目前已被发现有 30 多种。BMP 为高度保守的具有类似结构的功能蛋白, 在细胞内先以原蛋白形式合成, 再裂解为二聚体 C 末端成熟区, 二聚体被释放到细胞外, 细胞外的二聚体与各处靶细胞表面受体结合发挥作用。在骨诱导发生过程中, 二聚体 C 末端成熟是其必要条件。BMP 属于分泌型糖蛋白, 在人体组织和血液中广泛存在, 与胚胎发育及器官形成关系密切, 在调节机体基因转录中具有重要作用, 也参与了多种恶性肿瘤的增殖、凋亡、侵袭、迁移等过程^[12]。

BMP-4 为 BMP 家族成员, 在多种恶性肿瘤组织

中表达异常,在恶性肿瘤组织中可调节恶性肿瘤的发生、发展^[13]。熊飞^[14]研究发现前列腺癌组织中 BMP-4 呈高表达,与前列腺癌细胞的增殖、侵袭关系密切,有望成为前列腺癌治疗的潜在靶点。MARTINEZ 等^[15]研究发现 BMP-4 可诱导 M2 巨噬细胞极化、促进膀胱癌的进展。彭伯坚等^[16]研究发现 BMP-4 蛋白在食管癌组织中高表达,高表达 BMP-4 食管癌患者预后比较差,BMP-4 有望成为食管癌预后预测标志物。

BMP-4 在胚胎肝中有表达,在小鼠胚胎形成原肠胚之前及原肠胚期间都有 BMP 表达,含有 BMP-2、BMP-4、BMP-7、BMP-8b 等,在小鼠胚胎发育内细胞团期也可检测到 BMP-2、BMP-4 等表达,因此 BMP-4 在胚胎肝分化、发育中发挥重要作用。胚胎肝的细胞学行为具有下列特征:(1)肝细胞生长极其迅速;(2)呈现多肝细胞层次排列;(3)肝细胞增殖过程中维持 2 倍体状态,增殖期肝细胞与成熟肝细胞 4 倍体或更多倍体状态不同;(4)肝细胞的分化状态介于成熟分化和未分化之间,产生 AFP 是其特征性标志,在胚胎后期随着肝细胞的成熟 AFP 向清蛋白转化。胚胎肝的上述特征和 PLC 非常相似,PLC 的发生、发展在分子机制上和胚胎肝的发育也非常相似,因此 BMP-4 可能与 PLC 的发生、发展关系密切。

近年来,BMP-4 受到关注,其在 PLC 的发生、发展中也有重要意义^[17]。MA 等^[18]研究发现 BMP-4 可通过 ID2/CDKN1B 信号通路促进细胞周期进程而增强肝细胞癌增殖。CAO 等^[19]研究发现抑制 BMP-4 表达可抑制肝癌 HepG2 细胞的增殖和迁移。DENG 等^[20]研究发现 BMP-4 通过 JNK1 介导 Bel-2 磷酸化激活自噬,从而促进肝细胞癌增殖。但关于 BMP-4 在 PLC 中的研究多集中在细胞水平。本文对 PLC 组织中 BMP-4 表达情况进行研究,发现 PLC 组织中 BMP-4 呈高表达,中低分化、TNM 分期 III~IV 期、有淋巴结转移患者 PLC 组织中 BMP-4 阳性率高于高分化、TNM 分期 I~II 期、无淋巴结转移者;PLC 组织中 BMP-4 低表达患者的生存时间高于 BMP-4 高表达患者($P < 0.05$)。提示 PLC 的分化程度、临床分期和淋巴结转移可反映 PLC 的病情程度,因此本研究结果表明 PLC 组织中 BMP-4 表达情况在 PLC 病情严重程度及预后预测中具有重要价值。

综上所述,PLC 组织中 BMP-4 高表达,BMP-4 与 PLC 的病情和预后关系密切,有望成为 PLC 诊治和预后判断的潜在标志物。

参考文献

[1] SANSON A, BENTHAM M J, SCOTT K, et

al. Oncolytic reovirus as a combined antiviral and anti-tumour agent for the treatment of liver cancer[J]. Gut, 2018, 67(3): 562-573.

[2] YAMASHUITA S, BRUDVIK K W, KOPETZ SE, et al. Embryonic origin of primary colon cancer predicts pathologic response and survival in patients undergoing resection for colon cancer liver metastases[J]. Ann Surg, 2018, 267(3): 514-520.

[3] SALEM R, GABR A, RIAZ A, et al. Institutional decision to adopt Y90 as primary treatment for hepatocellular carcinoma informed by a 1 000-patient 15-year experience[J]. Hepatology, 2018, 68(4): 1429-1440.

[4] ZHAO P, MA W, HU Z, et al. Up-regulation of miR-340-5p promotes progression of thyroid cancer by inhibiting BMP4[J]. J Endocrinol Invest, 2018, 41(10): 1165-1172.

[5] 王顺义, 李辉, 任东良, 等. BMP4 沉默对骨肉瘤细胞系 MG-63 上皮间质转换及侵袭转移能力的影响[J]. 基础医学与临床, 2016, 36(8): 1118-1123.

[6] CHIU C Y, KUO K K, KUO T L, et al. The activation of MEK/ERK signaling pathway by bone morphogenetic protein 4 to increase hepatocellular carcinoma cell proliferation and migration[J]. Mol Cancer Res, 2012, 10(3): 415-427.

[7] GINGOLD J A, ZHU D, LEE D F, et al. Genomic profiling and metabolic homeostasis in primary liver cancers[J]. Trends Mol Med, 2018, 24(4): 395-411.

[8] ZHANG A, LAKSHMANAN J, MOTAMENI A, et al. MicroRNA-203 suppresses proliferation in liver cancer associated with PIK3CA, p38 MAPK, c-Jun, and GSK3 signaling[J]. Mol Cell Biochem, 2018, 441(1): 89-98.

[9] CHEN Y, E C Y, GONG Z W, et al. Chimeric antigen receptor-engineered T-cell therapy for liver cancer[J]. Hepatobiliary Pancreat Dis Int, 2018, 17(4): 301-309.

[10] RIM C H, PARK S, WOO J Y, et al. Compensatory hypertrophy of the liver after external beam radiotherapy for primary liver cancer[J]. Strahlenther Onkol, 2018, 194(11): 1017-1029.

[11] MOMIN B, MILLMAN A J, NIELSEN D B, et al. Promising practices for the prevention of liv-

er cancer; a review of the literature and cancer plan activities in the national comprehensive cancer control program[J]. *Cancer Causes Control*, 2018, 29(12):1265-1275.

- [12] YOKOYAMA Y, WATANABE T, TAMURA Y, et al. Autocrine bmp-4 signaling is a therapeutic target in colorectal cancer [J]. *Cancer Res*, 2017, 77(15):4026-4038.
- [13] YANG J, XU T, GOMEZ D R, et al. Polymorphisms in BMP2/BMP4, with estimates of mean lung dose, predict radiation pneumonitis among patients receiving definitive radiotherapy for non-small cell lung cancer[J]. *Oncotarget*, 2017, 8(26):43080-43090.
- [14] 熊飞. 前列腺癌组织中 BMP-4 的表达及临床意义[J]. *临床与实验病理学杂志*, 2019, 35(1):60-64.
- [15] MARTINEZ V G, RUBIO C, MARTINEZ-FERNANDEZ M, et al. BMP4 induces M2 macrophage polarization and favors tumor progression in bladder cancer [J]. *Clin Cancer Res*, 2017, 23(23):7388-7399.
- [16] 彭伯坚, 卢秀珊, 陈杏苑, 等. BMP4 蛋白在食管癌组织中的表达及其对其预后的影响[J]. *沈阳医学院学报*, 2019, 21(2):128-130.

- [17] QIU X, HU B, HUANG Y, et al. Hypermethylation of ACP1, BMP4, and TSPYL5 in hepatocellular carcinoma and their potential clinical significance[J]. *Dig Dis Sci*, 2016, 61(1):149-157.
- [18] MA J, ZENG S, ZHANG Y, et al. BMP4 enhances hepatocellular carcinoma proliferation by promoting cell cycle progression via ID2/CDKN1B signaling[J]. *Mol Carcinog*, 2017, 56(10):2279-2289.
- [19] CAO X, XU L, LIU Q, et al. MicroRNA-1277 inhibits proliferation and migration of hepatocellular carcinoma HepG2 cells by targeting and suppressing BMP4 expression and reflects the significant indicative role in hepatocellular carcinoma pathology and diagnosis after magnetic resonance imaging assessment[J]. *Oncol Res*, 2019, 27(3):301-309.
- [20] DENG G, ZENG S, QU Y, et al. BMP4 promotes hepatocellular carcinoma proliferation by autophagy activation through JNK1-mediated Bcl-2 phosphorylation [J]. *J Exp Clin Cancer Res*, 2018, 37(1):156.

(收稿日期:2019-03-14 修回日期:2019-05-26)

(上接第 56 页)

al. A lateral paracarotid approach for ultrasound-guided stellate ganglion block with a linear probe [J]. *J Anesth*, 2017, 31(3):458-462.

- [19] PU S, CHEN J, GU X, et al. Effects of ultrasound-guided stellate ganglion block on cervical vascular blood flow; study protocol for a randomized controlled trial [J]. *Trials*, 2018, 19(1):426.
- [20] 姚玉笙, 陈彦青, 戴东升, 等. 0.2% 罗哌卡因用于患者超声引导星状神经节阻滞的量效关系 [J]. *中华麻醉学杂志*, 2014, 34(2):196-198.
- [21] LAUFENBERG L J, WELLER G E, LANG C H, et al. Nociceptin receptor signaling in sym-

pathetic neurons from septic rats [J]. *J Surg Res*, 2013, 184(2):973-980.

- [22] KUBOTA K, SUNADA K, et al. Changes in blood flow at the mandibular angle and Horner syndrome in a rat model of superior cervical ganglion block [J]. *J Dent Anesth Pain Med*, 2018, 18(2):105-110.
- [23] PUENTE DE LA VEGA COSTA K, G? MEZ PEREZ M A, ROQUETA C, et al. Effects on hemodynamic variables and echocardiographic parameters after a stellate ganglion block in 15 healthy volunteers [J]. *Auton Neurosci*, 2016, 197:46-55.

(收稿日期:2019-03-04 修回日期:2019-05-16)