

论著·临床研究      doi:10.3969/j.issn.1671-8348.2020.02.009  
网络首发    http://kns.cnki.net/kcms/detail/50.1097.r.20191216.1549.014.html(2019-12-17)

髓内钉治疗股骨干骨折术后再发骨折的临床疗效研究\*

刘  鼎,崔俊成<sup>△</sup>,陈志伟  
(南华大学附属第一医院骨科,湖南衡阳 421001)

**[摘要]**  **目的**  观察骨折端逆行扩髓后髓内钉固定治疗股骨干骨折术后再发骨折的疗效。**方法**  回顾 2009 年 3 月至 2017 年 12 月该院收治的股骨干骨折术后再发骨折的 15 例患者,手术方式均以骨折端辅助切口逆行扩髓后行髓内钉固定治疗,观察术后疗效。**结果**  15 例患者术后随访 12~24 个月,平均(18.8±2.1)个月,术后切口均为一期愈合,骨折均愈合,愈合时间 4~6 个月,平均(5.2±0.4)个月。所有患者术中均未发生髓腔爆裂骨折,术后均无骨折畸形愈合、髓内钉断裂、关节僵硬等并发症发生。末次随访时膝关节纽约特种外科医院(HSS)评分为(92.0±3.4)分,其中优 11 例,良 4 例,优良率 100.0%。**结论**  髓内钉治疗股骨干骨折术后再发骨折风险低,术后并发症少,固定满意。

**[关键词]**  股骨骨折;再骨折;髓内钉内固定  
**[中图法分类号]**  R683.4      **[文献标识码]**  A      **[文章编号]**  1671-8348(2020)02-0209-03

Study on the effect of intramedullary nail in the treatment of postoperative recurrent fracture of femoral shaft\*

LIU Ding,CUI Juncheng<sup>△</sup>,CHEN Zhiwei  
(Department of Orthopedics,the First Affiliated Hospital of University of South China,Hengyang,Hunan 421001,China)

**[Abstract]**  **Objective**  To observe the curative effect of intramedullary nail after retrograde expansion of the fracture end for recurrent fractures of the femoral shaft fracture. **Methods**  A total of 15 patients who underwent recurrent fractures of the femoral shaft fracture from March 2009 to December 2017 were retrospectively treated with retrograde expansion of the fracture-end assisted incision and intramedullary nail,and observed the postoperative effect. **Results**  The 15 patients were followed up for 12 to 24 months,with an average of (18.8±2.1)months. Postoperative incisions all healed in one stage and all fractures healed. The healing time was 4 to 6 months,with an average of (5.2±0.4)months. All patients had no intramedullary burst fractures during the operation,and there were no complications such as fracture deformity healing,intramedullary nail rupture and joint stiffness. At the last follow-up,the knee hospital for special surgery (HSS) score was (92.0±3.4)points,of which 11 cases were excellent,4 cases were good,the excellent and good rate was 100.0%. **Conclusion**  Intramedullary nail has the advantages of low risk,low postoperative complications and satisfactory fixation for recurring fractures of femoral shaft fractures.

**[Key words]**  femoral fractures;recurrent femur fracture;intramedullary nail fixation

股骨干骨折患者常因内固定取出导致术后再发骨折<sup>[1-2]</sup>,主要原因包括内固定应力遮挡,骨折处愈合后骨质质量较差,初次手术骨膜剥离过多及内固定钻孔后医源性损伤等<sup>[3]</sup>。对于术后再发骨折的患者需要再次进行内固定治疗,与初次股骨干骨折相比,再发骨折患者髓腔多狭窄且不规则,采用闭合复位交锁髓内钉固定在髓腔扩髓时可能导致髓腔爆裂、髓腔偏离等情况发生,且手术时间长,创伤大,不利于患者术后恢复。本课题组总结经验,采用骨折处辅助切口对髓腔近端进行逆行扩髓,于梨状窝大转子尖开口后,将骨折端予以复位,顺行髓内钉固定。此方法具有骨折复位准确,手术时间短等优点<sup>[3]</sup>,术后均可获得满

\* 基金项目:湖南省自然科学基金项目(2018JJ3468);湖南省社会发展领域重点研发项目(2019SK2077)。 作者简介:刘鼎(1980—),主治医师,硕士,主要从事骨科创伤临床研究。 △ 通信作者,E-mail:511647008@qq.com。

意疗效,现报道如下。

## 1 资料与方法

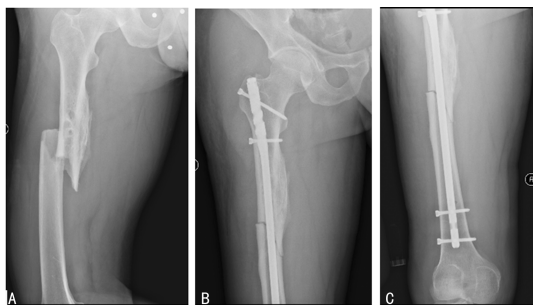
### 1.1 一般资料

选取 2009 年 3 月至 2017 年 12 月本院收治的股骨干骨折行钢板螺钉内固定术后再发骨折的 15 例患者。纳入标准:(1)符合股骨干骨折内固定术后再发骨折的临床诊断标准;(2)初次股骨干骨折行钢板螺钉内固定,术后达到骨折完全愈合后取出内固定。排除标准:(1)合并严重心脑血管疾病、糖尿病等无法耐受手术;(2)有开放性伤口错过 8 h 手术黄金期不适合髓内钉固定;(3)病理性骨折。所有患者中男 11 例,女 4 例,年龄 42~68 岁,平均 $(53.5 \pm 4.3)$ 岁。

### 1.2 方法

#### 1.2.1 治疗方式

入院后予以患肢石膏托固定制动,同时给予冰敷、脱水、消肿等对症治疗。完善股骨正侧位 X 线片、三维 CT 等检查。所有患者于伤后 7 d 内采用骨折端逆行扩髓后髓内钉固定治疗。手术联合应用硬膜外麻醉和蛛网膜下腔麻醉,采用健侧卧位,常规对手术区域进行消毒铺巾。先取患侧大腿外侧入路,以骨折端为中心做一纵行辅助切口,长约 5 cm,逐层切开皮下及深筋膜、髂胫束,纵行劈开股外侧肌,探查股骨干再发骨折部位,清除骨折处血痂及嵌插的软组织后,暴露骨折近端髓腔,逆行插入导针后,以髓腔钻扩髓,将骨折端予以复位,自梨状窝大转子尖部插入导针,然后再沿导针顺行再次扩髓,选取合适直径、长度的股骨髓内钉插入髓腔,术中 C 臂机 X 射线透视检查骨折复位及髓内钉位置情况,见骨折复位良好,髓内钉位置正确后,予以交锁固定。无菌生理盐水冲洗切口,手术切口彻底止血,逐层缝合切口,外敷无菌纱布,见图 1。



A:术前;B、C:术后。

图 1 股骨干再发骨折 X 线片

#### 1.2.2 术后处理

术后预防性使用抗生素 48 h,并予以活血、消肿、止痛、促进骨质愈合等对症支持治疗,切口定期换药。术后第 2 天抗凝治疗,应用低分子肝素钙 4 000 IU 皮下注射 2 周。术后第 3 天开始让患者进行股四头肌及膝关节主被动活动锻炼,同时根据患者的个体情况

逐步增加活动度。术后 4~5 周开始让患者扶拐下床活动,但患肢避免完全负重。术后 6~8 周开始让患者患肢进行逐步负重训练。

### 1.2.3 观察指标

(1)术后定期复查股骨正侧位 X 线片,观察患者骨折线愈合情况。(2)术后末次随访时进行膝关节纽约特种外科医院(hospital for special surgery knee score, HSS)评分。(3)膝关节屈曲度。

### 1.3 统计学处理

采用 SPSS19.0 软件进行数据分析,计量资料以 $\bar{x} \pm s$ 表示,比较采用配对  $t$  检验,以  $P < 0.05$  为差异有统计学意义。

## 2 结果

### 2.1 术后恢复情况

15 例患者术后随访 12~24 个月,平均 $(18.8 \pm 2.1)$ 个月,术后切口均为一期愈合,术后骨折均愈合,愈合时间 4~6 个月,平均 $(5.2 \pm 0.4)$ 个月。所有患者术中均未发生髓腔爆裂骨折,术后均无骨折畸形愈合、髓内钉断裂、关节僵硬等并发症发生。

### 2.2 末次随访时膝关节 HSS 评分及膝关节屈曲度情况

末次随访时平均膝关节 HSS 评分为 $(92.0 \pm 3.4)$ 分,其中优 11 例,良 4 例,优良率 100.0%。末次随访时,患侧膝关节屈曲度为 $(128.6 \pm 7.5)^\circ$ ,健侧为 $(130.3 \pm 5.3)^\circ$ ,双侧比较差异无统计学意义( $t = 0.896, P > 0.05$ )。

## 3 讨论

### 3.1 股骨干再发骨折的原因分析

股骨干初次骨折患者手术采用钢板内固定治疗,此种内固定方式属于坚强固定,骨折愈合多为一期愈合,缺少外骨痂包裹再塑形,骨质质量较差,骨质变得疏松,骨性强度下降,钢板取出后容易导致再发骨折<sup>[1,4]</sup>。医师在手术操作过程中不注意保护软组织,对骨折端进行暴力剥离、暴露,此操作可能破坏骨膜的完整性,使其失去对骨组织的营养、保护作用,也容易导致二次骨折的发生<sup>[5-7]</sup>。有研究表明,钢板螺钉固定时,股骨干钻孔处骨强度有近 50% 的强度下降,可能在钻孔部位再次发生骨折。同时,应力遮挡作用也起到一定原因。手术中钢板螺钉固定愈牢固,可能使钢板下的骨质处于一种缺血的状态,产生的应力遮挡也会变得愈严重,骨质在强度方面将会减弱,也可能造成再发骨折<sup>[8]</sup>。

### 3.2 股骨干术后再发骨折手术方式的选择

股骨干术后再发骨折固定方式主要有:外固定支架、钢板螺钉系统、髓内钉系统 3 种方式。(1)外固定

支架:采用闭合复位对骨折断端血运、骨膜破坏少,骨折愈合快,可早期进行功能训练;对于局部皮肤条件差,且合并局部感染,行内置物固定可能导致骨髓炎的发生,使骨折内固定失败。采取闭合复位,外固定架固定,手术费用低廉,减轻患者经济负担,亦可取得较好的手术效果,但复位不佳需切开,且对骨折端固定的稳定性有限,不利于骨折愈合及早期功能锻炼<sup>[9]</sup>。(2)钢板螺钉固定:采用点接触接骨板、微创固定系统(LISS)、锁定加压接骨板(LCP),可有效降低钢板的应力遮挡和应力集中,减少对骨血供的破坏,降低再骨折的发生率<sup>[10]</sup>。(3)髓内钉固定:富有弹性,髓内钉髓腔内中央固定较钢板侧方固定应力遮挡小,在拆除首次手术内固定钢板后不需要再次进行骨折断端的大范围软组织剥离。在骨折断端局部的硬化骨切除并植骨后,骨折断端的稳定性良好,可以促进骨折愈合<sup>[11]</sup>。

### 3.3 髓内钉治疗股骨干骨折后再发骨折

储为民等<sup>[12]</sup>认为再发骨折固定的方式应避免使用骨折前次所用方法,以避免前次手术的不良效应,同时可以减轻患者的心理负担。鲍海星等<sup>[13]</sup>认为股骨干骨折后再发骨折固定以髓内钉为佳,可以预防骨折端的应力遮挡效应,进行早期功能训练。笔者认为股骨干再发骨折后,患者髓腔不规则,因骨质增生,髓腔十分狭窄,特别在股骨髓腔狭窄部更为明显。若直接从大转子开口顺行扩髓,可能导致髓腔偏离甚至引起股骨陈旧性骨折处骨质劈裂骨折。笔者采用骨折端切口辅助复位、扩髓,避免了骨折处软组织嵌顿,还直接对股骨髓腔狭窄及不规则处直接扩髓,有利于控制隧道的方向和大小,然后从梨状窝大转子处再顺行扩髓,这样避免了直接顺行扩髓可能导致的髓腔爆裂、髓腔偏离等情况<sup>[14]</sup>。术中采用侧卧位,人力辅助牵引复位,避免了常规髓内钉固定采用的牵引床持续下肢牵引复位可能导致的会阴部感觉麻木,患肢坐骨神经损伤的并发症<sup>[15]</sup>。辅助切口复位交锁髓内钉内固定术,术中尽可能保护骨折端骨膜,避免破坏骨折处血运,促进骨折愈合,提高愈合质量<sup>[16]</sup>。

综上所述,采用骨折端切口辅助下股骨近段逆行扩髓,髓内钉固定治疗股骨干骨折后再发骨折具有术后并发症少、愈合良好等优点,有利于患者早期恢复,值得临床推广使用。

### 参考文献

[1] 翁鉴,曾晖,熊禀.成人股骨干骨折治疗进展[J].临床骨科杂志,2013,16(1):92-95.

- [2] LANG N W,JOESTL J,PAYR S,et al. Secondary femur shaft fracture following treatment with cephalomedullary nail:a retrospective single-center experience[J]. Arch Orthop Trauma Surg,2017,137(9):1271-1278.
- [3] 侯德胜,鲁成,刘磊,等.有限切开复位带锁髓内钉治疗股骨干骨折[J].临床骨科杂志,2017,20(5):609-610.
- [4] 张占福.老年股骨中上段骨折术后再骨折的原因、预防治疗及其效果观察[J/CD].临床医药文献电子杂志,2017,4(50):9763-9764.
- [5] 张玉清,王广林.股骨干骨折术后再骨折 11 例原因分析[J].中国骨伤,2000,13(10):625.
- [6] 赵向慧.78 例股骨干再骨折临床治疗分析[J].当代医学,2012,18(2):46.
- [7] 涂泽松,李逸群,吴峰.股骨骨折钢板取出后再骨折的病理学观察[J].中国骨伤,2010,23(8):609-611.
- [8] 陈敏.外力、骨质疏松以及钉孔因素造成股骨二次骨折的法医鉴定[J].法制博览,2018,34(15):122.
- [9] 王晓乐,高加智,戴志刚,等.有限内固定结合外固定支架治疗股骨骨折[J].中国矫形外科杂志,2017,25(12):1146-1148.
- [10] 厉孟,蓝旭,甄平,等.深筋膜下非接触钢板治疗隐匿感染性股骨再骨折[J].中国修复重建外科杂志,2018,32(1):25-30.
- [11] 张华文,苏安平,杨乾滋,等.带锁髓内钉内固定加自体骨植骨治疗股骨干骨折术后骨不连[J].临床骨科杂志,2014,17(2):157-158.
- [12] 储为民,王宇知,程向国.股骨干骨折术后钢板周围再骨折原因分析及治疗体会[J].临床骨科杂志,2011,14(3):328-328.
- [13] 鲍海星,严清.股骨骨折内固定取出术后再骨折的治疗[J].临床骨科杂志,2013,16(1):39-40.
- [14] 宋启威.逆行和顺行交锁髓内钉治疗股骨干骨折对比观察[D].合肥:安徽医科大学,2017.
- [15] 张铁成,许多红,张伟伟,等.PFN 治疗股骨粗隆间骨折的临床效果及其对术后功能恢复的影响[J/CD].中国医学前沿杂志(电子版),2017,9(11):46-49.
- [16] 岳中斌,伍江波.股骨干骨折术后再骨折的临床治疗体会[J].吉林医学,2012,33(3):556-557.